

Selektivní denervace karpu při řešení artrotického postižení zápěstí

Selective Denervation of the Carpus to Manage Arthritis Involvement of a Wrist

Souhrn

Úvod: Artrotické poškození zápěstí je častý důsledek neadekvátně léčených úrazů zápěstí. K odstranění bolesti, které způsobuje, byla publikována celá řada metod, jež však často omezují či zcela odstraňují pohyb. Selektivní denervace karpu je metoda, kterou lze použít ke snížení bolesti zápěstí. **Soubor pacientů a metoda:** Autoři představují soubor pacientů (31 zápěstí), u nichž byla provedena selektivní denervace karpu excízi nervus interosseus anterior a posterior. Soubor byl předoperačně zhodnocen pomocí Distability of the Arm, Shoulder and Hand (DASH) skóre a stejný soubor pacientů byl zhodnocen dva roky po operaci. Zároveň byla posuzována spokojenost pacientů na stupnici 1–5. **Výsledky:** Pacienti hodnotili svůj stav podle DASH skóre v průměru 43,52 body před operací a 24 body po ní. Zlepšení tedy bylo v průměru 19,52 bodů. Při hodnocení na škále 1–5 uvádělo devět (29 %) pacientů hodnocení 1 (velmi spokojen), 2 (spokojen) 12 (39 %), 3 (ani spokojen, ani nespokojen) šest (19 %), 4 nespokojen čtyři (13 %) a 5 (velmi nespokojen) neuvedl žádný pacient. **Diskuze:** Selektivní denervace karpu je metoda, která může u velké části pacientů snížit bolesti, aniž mění rozsah pohybů. Její výhoda je technická jednoduchost a možnost provedení jiných metod, pokud selektivní denervace karpu nevede ke zlepšení stavu.

Abstract

Introduction: Arthritis of the wrist is a frequent consequence of inadequately treated wrist injuries. A range of methods has been published for pain reduction but these frequently limit, or completely eliminate, movement. Selective denervation of the wrist is a method that can be used to reduce wrist pain. **Patients and methods:** The authors present a set of 31 wrists selectively denervated by resection of nervus interosseus anterior and posterior. The file was preoperatively evaluated by Distability of the Arm, Shoulder and Hand (DASH) score and the same group of patients was evaluated two years after the surgery. Patient satisfaction was evaluated on a scale of 1–5. **Results:** Preoperative mean on the DASH score was 43.52 points and postoperative 24 points. Therefore, patients improved by a mean of 19.52 points. On the 1–5 scale, nine (29%) patients reported 1 (very satisfied), 12 (39%) reported 2 (satisfied), six (19%) reported 3 (neither satisfied nor dissatisfied), four (13%) marked 4 (unhappy) and none used 5 (very dissatisfied). **Discussion:** Selective denervation of the wrist is a method that can reduce pain with no effect on motion in a large proportion of patients. Its advantages include its technical simplicity and an opportunity to still use other treatments if selective denervation of the wrist does not improve the condition.

Autoři deklarují, že v souvislosti s předmětem studie nemají žádné komerční zájmy.

The authors declare they have no potential conflicts of interest concerning drugs, products, or services used in the study.

Redakční rada potvrzuje, že rukopis práce splnil ICMJE kritéria pro publikace zasílané do biomedicínských časopisů.

The Editorial Board declares that the manuscript met the ICMJE "uniform requirements" for biomedical papers.

J. Pilný^{1,2}, J. Štědrý², A. Švarc²,
E. Ehler^{1,3}, I. Čížmář⁴,
I. Holubová¹, M. Macková¹

¹ Fakulta medicínských studií, Univerzita Pardubice

² Ortopedické oddělení, Pardubická krajská nemocnice, a.s.

³ Neurologická klinika Pardubické krajské nemocnice, a.s.

⁴ Traumatologické oddělení, FN Olomouc



doc. MUDr. Jaroslav Pilný, Ph.D.
Ortopedické oddělení
Pardubická krajská
nemocnice, a.s.
Kyjevská 44
530 02 Pardubice
e-mail: jaroslav.pilny@nemocnice-pardubice.cz

Přijato k recenzi: 30. 9. 2013

Přijato do tisku: 16. 1. 2014

Klíčová slova

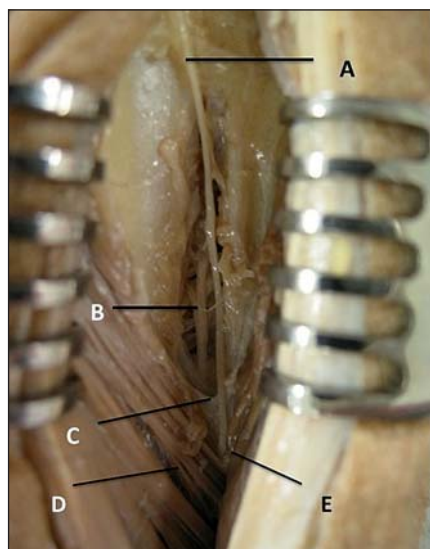
selektivní denervace karpu – artróza zápěstí

Key words

selective denervation of a wrist – wrist arthritis

Úvod

Denervace kloubu je metoda, při níž se přerušením senzitivních vláken sníží bolestivost postiženého kloubu. První, kdo popsal denervaci jako metodu volby, byl v roce 1933 Camitz, který provedl denervaci kyčelního kloubu neurotomii nervus (n.) obturatorius [1]. Nevýhodou této metody bylo, že nebyla selektivní a došlo zároveň při odstranění bolesti kyčelního kloubu k výpadku funkce adduktorů stehna. Velkým posunem v denervacích byla práce Taverniera, který v roce 1942 publikoval své výsledky selektivních neurotomii větve n. obturatorius pro kyčelní kloub [2]. Zásadní studie, která ozřejmila inervaci kloubů na horní končetině, byla práce Wilhelma Innervation der Gelenke der oberen Extremitat z roku 1958. Na tuto práci navázala studie z roku 1966, v níž popisuje neurotomii všech sedmi větví, které se podílejí na senzitivní inervaci v oblasti kloubního pouzdra zápěstí [3,4]. Studie Ferrerese et al z roku 1995 prokázala, že rozsáhlé denervace zápěstí vedou ke ztrátě propriocepcie zápěstí a vyžadují poměrně rozsáhlé přístupy. Proto sám doporučuje operační řešení ze tří přístupů. Zdůraznili také, že totální denervaci zápěstí není možné provést pro velkou variabilitu distribuce inervačních oblastí [5]. Posun v chápání te-



Obr. 1. Anatomický preparát z dorzální strany.

A – nervus interosseus posterior, B – nervus interosseus anterior, C – interosseální membrána (odpreparována), D – m. extensor digitorum (odtažen), E – m. extensor pollicis longus (odtažen).

rapeutického využití denervace zápěstí znamenala klinická studie Bergerova z roku 1998, v níž hodnotí dobré výsledky u 24 pacientů, u kterých provedl selektivní resekci části n. interosseus anterior a posterior [6]. Tato metoda je proti výše popsaným jednodušší, neboť oba nervy jsou na distálním předloktí uloženy těsně nad interosseální membránou a pod ní. Protože ošetření artrotického poškození zápěstí je jedna z oblastí, kterou se dlouhodobě zabýváme, je cílem této práce představit výsledky selektivní denervace zápěstí dva roky od operace.

Soubor a metodika

V letech 2008–2011 bylo na ortopedickém oddělení Pardubické krajské nemocnice, a.s., operováno celkem 44 pacientů, u nichž byla provedena diagnostická artroskopie zápěstí a v jedné době selektivní denervace karpu (SDK). Do sledování pak bylo zahrnuto celkem 30 pacientů, u kterých bylo provedeno 31 SDK, s věkovým rozpětím 21–81 let (průměr 54 roků), kteří se dostavili k vyšetření po dvou letech od operace. Dominantní končetina byla poraněna u 19 pacientů. U jednoho pacienta bylo ošetření provedeno oboustranně. Před operací jsme zjišťovali délku trvání obtíží. U pacientů bylo předoperačně provedeno vyšetření Distability of the Arm, Shoulder and Hand (DASH) skóre, kdy 0 bodů znamená bez obtíží a 100 bodů maximální obtíže [7].

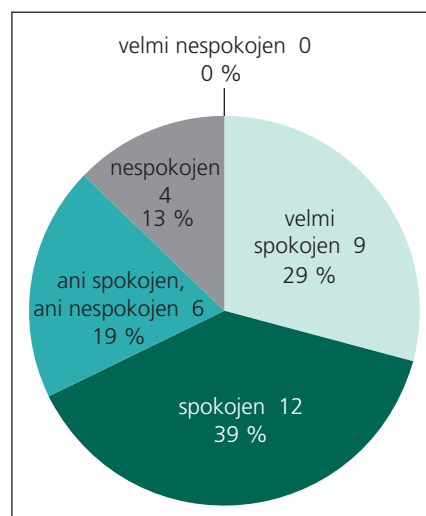
Protože u všech pacientů byla provedena diagnostická artroskopie, při níž byl hodnocen rozsah poškození pro další plánování ošetření, nebyl předoperačně pro-

veden test mezokainem. Tento test spočívá v aplikaci 3 ml anestetika do oblasti průběhu nervu. Nastane-li ústup bolesti, považuje se to za predilekci efektivity následné selektivní denervace karpu. U všech pacientů byla v celkové anestezii s použitím turniketu provedena artroskopie zápěstí a selektivní denervace karpu. Z dorzálního přístupu asi 5 cm proximálně od distálního radiokarpálního kloubu mediálně od musculus extensor pollicis longus bylo proniknuto k interosseální membráně, kde byl ozřejmen nervově-cévní svazek. Při magnifikaci operačního pole lupovými brýlemi byl vy-preparován n. interosseus dorsalis a resekován 1 cm nervu. Následně po podélném protnutí interosseální membrány byl vy-preparován volární nervově cévní svazek a i zde resekován 1 cm n. interosseus anterior (obr. 1) [6,8]. Po sešití podkoží a kůže bylo přiloženo měkké krytí a dle tolerance pacienta se indikovala urgentní rehabilitace. V pooperačním období byl sledován návrat pacienta do pracovního procesu.

Při kontrole dva roky po operaci byl zhodnocen stav zápěstí pomocí DASH skóre. Na stupnici 1–5 byly sledovány obtíže pacienta, kdy jako 1 bylo hodnocení velmi spokojen, 2 spokojen, 3 ani spokojen ani nespokojen, 4 nespokojen a 5 velmi nespokojen. Pacienti se také vyjadřovali, zda by operaci doporučili dalším pacientům.

Výsledky

Při hodnocení výsledků dle DASH skóre hodnotili pacienti stav před operací v průměru 43,52 body a po operaci 24 body. Zlepšení tedy bylo v průměru 19,52 bodu. Při hodnocení na škále 1–5 uvádělo devět (29 %) pacientů hodnocení 1 (velmi spokojen), 2 (spokojen) 12 (39 %), 3 (ani spokojen, ani nespokojen) šest (19 %), 4 nespokojen čtyři (13 %) a 5 (velmi nespokojen) neuvědli žádný pacient (graf 1). Při dotazu na to, zda by pacient doporučil SDK i ostatním pacientům, uvádělo 26 (84 %) pacientů, že ano, a pět (16 %) by operační řešení nedoporučilo. Při sledování návratu do pracovního procesu byla návratnost v průměru 36,2 dne (rozmezí od 8 do 64 dní). U šesti (19 %) pacientů, kteří nebyli s operací spokojeni a chtěli další řešení, jsme u čtyř provedli proximální karpektomii, u jedné pacientky radioskafolunární artrodézu a jednoho pacienta čtyřohou artrodézu. Totální ar-



Graf 1. Spokojenost pacientů.

trodézu zápěstí jsme nebyli nuceni u tohoto souboru pacientů provést.

Diskuze

Anatomické studie artrotického poškození kloubů ukazují, že artrotické poškození zápěstí je poměrně častý stav, který vzniká většinou na podkladě traumatického poškození zápěstí. Podle literatury 73 % všech artróz zápěstí vzniká v důsledku pakloubu skafoidea (Scaphoid Nonunion Advanced Collaps, SNAC) či neléčené ruptury skafoleunárního vazy (ScaphoLunate Advanced Collaps, SLAC) [8]. Tyto typy artrózy postihují dominantně radiální část karpu (fossa scaphoidei a os scaphoideum), proto totální denervace zápěstí není nutná. U pacientů se obtíže projevují převážně bolestí, která vzniká okamžitě po úrazu, ale přetrvává s intermitentními přestávkami. Nejprve jsou příčiny z traumatického poškození kostí a měkkých tkání, následně je příčinou synovitida ze vzniklé nestability. V posledním stadiu jsou příčinou artrotické změny kloubů. Primárně by měl být adekvátně ošetřen úraz, ale vazivová poranění často nebývají odhalena pro absenci rentgenologických známek. Proto se pacienti dostávají k ošetření mnohdy až při rozvoji artrotických změn, kdy pacienta nejvíce omezují bolesti a ještě nebývá omezení pohybů.

K ošetření artrózy zápěstí bylo popsáno několik metod. Nejčastěji používanou je proximální karpotomie, při které se odstraňují kosti proximální karpální řady (os scaphoideum, os lunatum a os triquetrum). Cílem operace je odstranit artroticky změněné kosti, které se chovají jako jakýsi klín, jenž brání pohybu. Touto operací se z dvoukloubového systému zápěstí vytvoří jednokloubový, neboť se hlavička os capitatum centruje do fossa lunati. Tato metoda má dobré výsledky u pacientů s těžkým omezením pohybů, kdy se po extirpaci kostí pohyb většinou mírně uvolní. Jde však o výkon nevratný, který může vést k omezení svalové

síly flexorů jejich relativním prodloužením. Další metoda, která se používá, je extirpace os scaphoideum a čtyřrohá artrodéza mezi os lunatum, os capitatum, os triquetrum a os hamatum. I tato metoda omezuje pohyb zápěstí a často vede k rozvoji pakloubu v místě artrodézy. V případě rozvoje artrotických změn izolovaně v oblasti radiokarpálního kloubu má dobré výsledky radioskafoleunární artrodéza s resekcí distální části os scaphoideum, která vede k odstranění bolestí za cenu k omezení pohybů. Hojně používaná metoda k ošetření artrotického poškození zápěstí je totální artrodéza zápěstí. Při ní úlevu od bolesti pacient „zaplatí“ úplnou ztrátou pohybu.

Selektivní denervace karpu je poměrně jednoduchá operační metoda, která podle našich zjištění zlepšila stav u 68 % pacientů, což potvrzuje i výsledek DASH skóre. Výhodou je i rychlá návratnost pacienta do plné zátěže. Naši pacienti se v průměru vraceli za 36,2 dne od operace, což je čas, kdy se začíná s rehabilitací zápěstí u výše popsaných metod. Další výhodou této metody spatřujeme v tom, že na rozdíl od jiných metod, neomezuje pohyb zápěstí. Navíc nijak nebrání dalším výše popsaným operačním výkonům, které můžeme použít v případě selhání SDK. V našem souboru jsme byli nuceni je provést u 19 % pacientů. Jiný přínos vidíme v tom, že SDK neomezuje propriocepci zápěstí, jak prokazuje práce Gaye et al [10]. Snížení počtu neúspěšných SDK můžeme ještě dosáhnout předoperačním použitím testu mezokainem. Podle Bergera se tak dá vyloučit skupina, u níž inervační oblasti nervus interosseus posterior a nervus interossei anterior nepokrývá oblast poškození kloubu [6]. Ač některé recentní práce s dlouhodobým sledováním pacientů ukazují dobré výsledky denervace zápěstí, uvědomujeme si, že SDK může mít jen dočasný efekt a záchranné operace bude třeba provést. Přesto i dočasné oddálení nutnosti rozsáhlejšího operačního výkonu má

pro pacienta benefit, zvláště u mladších jedinců [11,12].

Závěr

Selektivní denervace karpu je jednoduchá operační metoda, která může u pacientů s bolestmi tuto zmírnit nebo odstranit. Může pacientům pomoci rychle a účinně oddálit nutnost rozsáhlejších záchranných metod, jež ve většině případů omezují pohyb, nebo dokonce pacienta zbavují bolesti poškozeného zápěstí za cenu úplné ztráty pohybu v zápěstí.

Literatura

1. Camitz H. Die deformierende Huftgelenksarthrit und speziell ihre Behandlung. Acta Orthop Scand 1933; 4: 193–213.
2. Tavernier L, Truchet P. La section des branches articulaires du nerve obturateur dans le traitement de l'arthrite chronique de la hanche. Rev Orthop 1942; 28: 62–68.
3. Wilhelm A. Zur Innervation der Gelenke der oberen Extremität. Z Anat. Entwicklungsgesch 1958; 120: 331–371.
4. Wilhelm A. Die Gelenkdenervation und ihre anatomischen Grundlagen. Hefte zur Unfallheilk 1966; 86: 1–109.
5. Ferreres A, Foucher G, Suso S. Extensive denervation of the wrist. Tech Hand Up Extrem Surg 2002; 6(1): 36–41.
6. Berger RA. Partial denervation of the wrist: a new approach. Tech Hand Up Extrem Surg 1998; 2(1): 25–35.
7. Fibir A. Hodnocení výsledků v chirurgii ruky z pohledu pacienta. Ortopedie 2011; 5(2): 84–87.
8. Cizmar I, Svizenska I, Masek M, Bujok T, Ira D. Parciální denervace karpu řešená excizí interosseálních nervů z dorzálního přístupu. Acta Chir Orthop Traumatol Cech 2005; 72(1): 47–51.
9. Drac P, Pilny J, Manak P, Ira D, Cizmar I. Proximální karpotomie v léčbě pouřazových degenerativních změn zápěstního kloubu. Acta Chir Orthop Traumatol Cech 2009; 76(1): 25–29.
10. Gay A, Herbst K, Hansen DK, Laskowski ER, Berger RA, Kaufman KR. Effect of partial wrist denervation on wrist kinesthesia: wrist denervation does not impair proprioception. J Hand Surg Am 2011; 36(11): 1774–1779. doi: 10.1016/j.jhssa.2011.07.027.
11. Storey PA, Lindau T, Jansen V, Woodbridge S, Bainbridge LC, Burke FD. Wrist denervation in isolation: a prospective outcome study with patient selection by wrist blockade. Hand Surg 2011; 16(3): 251–257.
12. Hohendorf B, Mühldorfer-Fodor M, Kalb K, von Schoonhoven J, Prommersberger KJ. Long-term results following denervation of the wrist. Unfallchirurg 2012; 115(4): 343–352. doi: 10.1007/s00113-011-2131-6.