

# Totální avulze bulbu kombinovaná s poraněním chiazmatu – kazuistika

## Total Avulsion of the Eye Globe Combined with an Injury of the Chiasm – a Case Report

### Souhrn

Autoři referují o vzácném případě traumatické totální avulze očního bulbu s optickým nervem v úrovni chiazmatu. Kazuistické sdělení retrospektivně popisuje průběh ročního sledování mladé ženy, která byla zraněna při hasičských závodech. Avulze bulbu a optiku, kombinovaná s poraněním chiazmatu, rezultovala v hemianopický defekt druhostranného zorného pole. Při traumatu vzniklo subarachnoidální krvácení do oblasti cisteren chiazmatu, jež spontánně ustoupilo. Nedošlo k rozvoji vaskulárních spasmů mozku. Celková kortikoterapie a neuroprotektce neměla vliv na průběh onemocnění. Během sledovací doby objektivně došlo k descendentní atrofii korespondujících axonů a retinálních gangliových buněk. V současné době neexistuje efektivní terapie poranění v oblasti chiazmatu.

### Abstract

The authors report a rare case of complete traumatic avulsion of the eyeball with the optic nerve at the level of chiasm. The case report retrospectively describes a year-long monitoring of a young woman who was injured in fire-fighter races. Avulsion of the globe and optic nerve combined with injured chiasm resulted in contralateral hemianopic visual field defect. The trauma led to subarachnoid hemorrhage in cisterns of chiasm, which spontaneously resolved. There was no development of vascular spasms in the brain. Systemic corticosteroid therapy and neuroprotection did not affect the course of the disease. During the observation period, descending atrophy of the corresponding axons and retinal ganglion cells developed. There is currently no effective therapy of chiasm injuries.

Práce byla prezentována 15. 10. 2013 na mezinárodním kongresu Pražský oční festival, kde byla hodnocena jako nejlepší přednáška kongresu.

### Úvod

Nefatální zranění hlavy bývají důvodem hospitalizace v asi 200–300 případech na 100 000 obyvatel ročně [1]. Tato poranění často postihují očníci či přilehlé siny a exponují zrakový nerv riziku traumatu.

Traumata optického nervu se objevují při přímých i nepřímých poraněních ob-

ličeje a oblasti očníce. Avulzi zrakového nervu popisují autoři dávné historie – o traumatické enukleaci, zvláště pak autoenukleaci, referují již antičtí autoři Oidipus a Hippokratés. Nález traumatické avulze bulbu a zrakového nervu, současně doprovázený poraněním chiazmatu, je však zcela raritní.

Traumatické vyjmutí oka z jeho fyziologické polohy lze pojmenovat dvěma synonymy: avulze a evulze, která se používají většinou promiskuitně. Nejčastěji tento typ úrazu vzniká při těžkých traumatech obličeje (typicky při autonehodách a pádech z výšky), jako následek úrazů v souvislosti s bojovými uměními, může pro-

Autoři deklarují, že v souvislosti s předmětem studie nemají žádné komerční zájmy. The authors declare they have no potential conflicts of interest concerning drugs, products, or services used in the study.

Redakční rada potvrzuje, že rukopis práce splnil ICMJE kritéria pro publikace zasílané do biomedicínských časopisů.

The Editorial Board declares that the manuscript met the ICMJE "uniform requirements" for biomedical papers.

L. Hejsek<sup>1</sup>, V. Kaňa<sup>1</sup>,  
P. Rozsival<sup>1</sup>, J. Dusová<sup>1</sup>,  
A. Stepanov<sup>1</sup>, P. Trávníček<sup>2</sup>,  
L. Tuček<sup>3</sup>

LF UK a FN Hradec Králové:

<sup>1</sup> Oční klinika

<sup>2</sup> Neurochirurgická klinika

<sup>3</sup> Stomatologická klinika



**MUDr. Alexandr Stepanov**  
Oční klinika  
LF UK a FN Hradec Králové  
Sokolská 581  
500 05 Hradec Králové  
e-mail:  
stepanov.doctor@gmail.com

Přijato k recenzi: 31. 10. 2013

Přijato do tisku: 6. 3. 2014

### Klíčová slova

avulze bulbu – avulze optiku – hemianopsie – trauma

### Key words

globe avulsion – optic nerve avulsion – hemianopsia – trauma

vázat střelná poranění [2] či automutilaci psychiatrických pacientů (oboustranná autoenukleace se popisuje v 38 % případů) [3].

Autoři referují o případě kompletní avulze bulbu se zrakovým nervem (v oblasti chiazmatu), který byl provázen i hemianopickým postižením druhostranného zorného pole.

### Kazuistika

Dne 20. 5. 2012 v odpoledních hodinách přivezla lékařská záchranná služba na akutní příjmové oddělení FN 32letou, doposud zdravou ženu s poraněním měkkých tkání obličeje. Při závodech dobrovolných hasičů byla nešťastně zasažena proudem vody. V inkriminované době v kleče spojovala hasičskou proudnici s hadicí. Proud ji zasáhl do obličeje a srazil na zem. V bezvědomí nebyla, celkový zdravotní stav nebyl výrazněji alterován, TK 120/70, pulz 80/min, SpO<sub>2</sub> 98 %, GCS 15, tělesná teplota 36,5 °C.

Na pravém oku byla přítomna amauroza, na levém oku zraková ostrost vleže nebyla nevyšetřována, pacientka udávala, že nevidí zevní polovinou zorného pole. Hemianopický defekt (temporální hemianopsie vlevo) byl potvrzen konfrontační zkouškou.

Nález při přijetí: pravý bulbus i se zrakovým nervem je dislokován před uza-

vřená oční víčka, tržné poranění dolního víčka, periokulární krajina je edematičká a prokrvácená (obr. 1). Dále je přítomen otok pravé tváře a tržné poranění vestibulární strany dolního rtu. Přední i zadní segment levého oka je kromě nereagující střední mydriázy normální. Orientační neurologický nález byl rovněž normální, bez lateralizace.

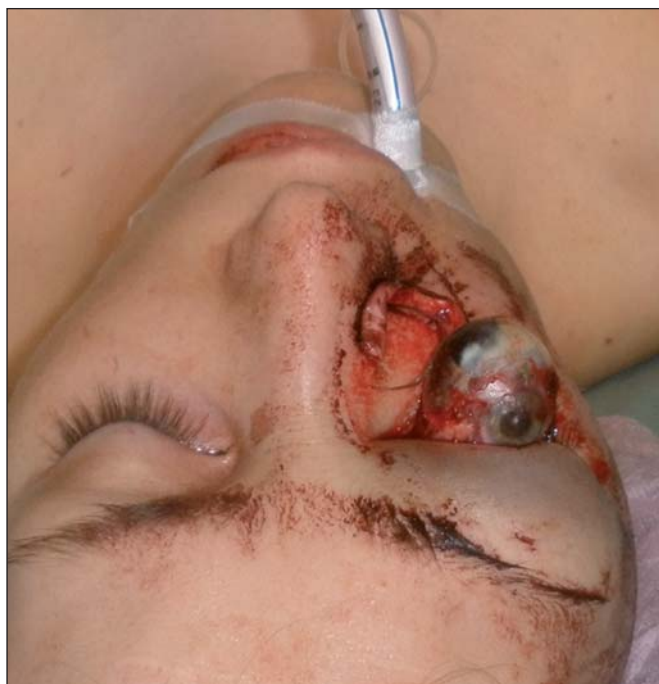Nález na CT mozku: avulze pravého bulbu v oblasti chiazmatu, pneumoorbita, subarachnoidální hemoragie v oblasti cisteren chiazmatu. Skelet obličeje, lebky a lební baze je bez známek poranění.

Po primárním ošetření (revizi poranění), byla pacientka hospitalizována na neurochirurgické klinice k observaci stavu při kraniotraumatu. Při revizi v celkové anestezii byla dokončena enukleace, provedena sutura očního důlku, sutura dolního víčka a zevního koutku vpravo. Enukleovaný bulbus byl odeslán k patologickému vyšetření. Výsledný nález byl „částečně deformovaný bulbus s optickým nervem délky 39mm, intraokulárně je cévnatka ložiskově prokrvácena a sítnice lokálně amována“ (obr. 2).

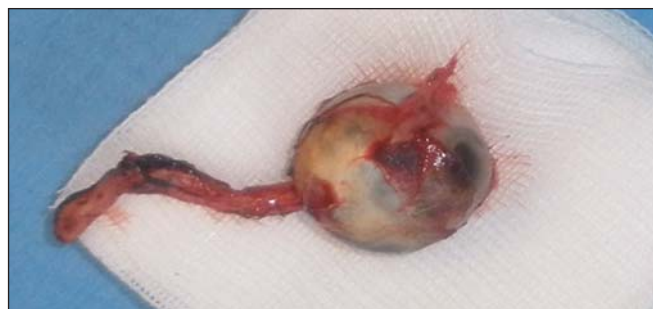Během 10denní hospitalizace se nález zlepšuje, subarachnoidální krvácení se vstřebává a nedochází k rozvoji vazospasmů intrakraniálního řečiště. Celková terapie zahrnovala: intravenózní antibiotickou profylaxi (amoxicilin 3x

denně 1g) a kortikoterapii (dexametazon 3x denně 8mg), intramuskulárně podávaný vitamin E a B12 (podpůrná terapie při poranění nervové tkáně), subkutánní antikoagulaci (enoxaparin) a perorální anxiolytikum, antidepresivum a nimodipin (prevence vazospasmů řečiště mozku).

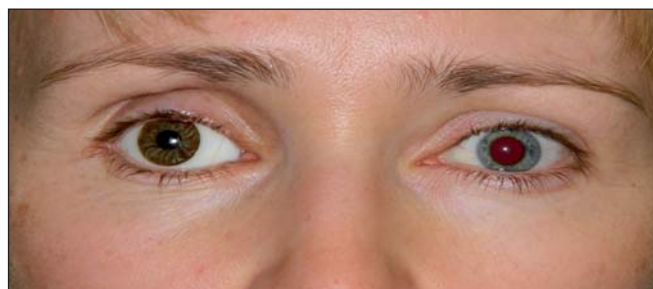Pacientka byla následně po propuštění do domácí péče ve sledování ambulancí Oční kliniky. V pravém očním důlku nosí kosmeticky vyhovující protézku, důlek je klidný, bez iritace (obr. 3). Zraková ostrost neporaněného levého oka je 1,0, hemianopický defekt temporální poloviny zorného pole zůstal nezlepšen. Došlo ke ztrátě původní makulární „úspory“ (obr. 4, 5). Pacientka špatně vidí v přímém pohledovém směru, zrakové funkce si vynucují kompenzační postavení hlavy, která se natáčí vlevo. Orientace v prostoru je omezená, špatně odhaduje vzdálenost a občas naráží do okolních předmětů. Excentricky je schopna číst bez korekce, ale nevydrží to delší dobu. Hemianopsie jí totiž umožňuje vidět jen pravou polovinu slov a jejich význam si musí domýšlet. Největší obtíže činí porovnávání velikostí předmětů a rozdělování na stejně velké části. Objektivně je však zraková ostrost levého oka do dálky 6/6 a do blízka čte Jaegerovy tabulky č. 1. Na předním segmentu je normálně rea-



Obr. 1. Foto lokálního nálezu před revizí.

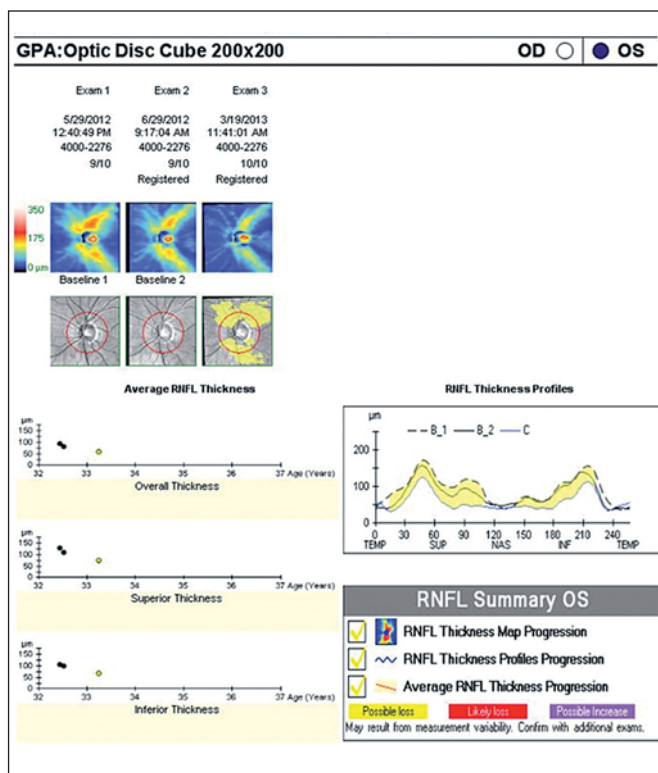


Obr. 2. Bulbus vyjmutý i se zrakovým nervem.

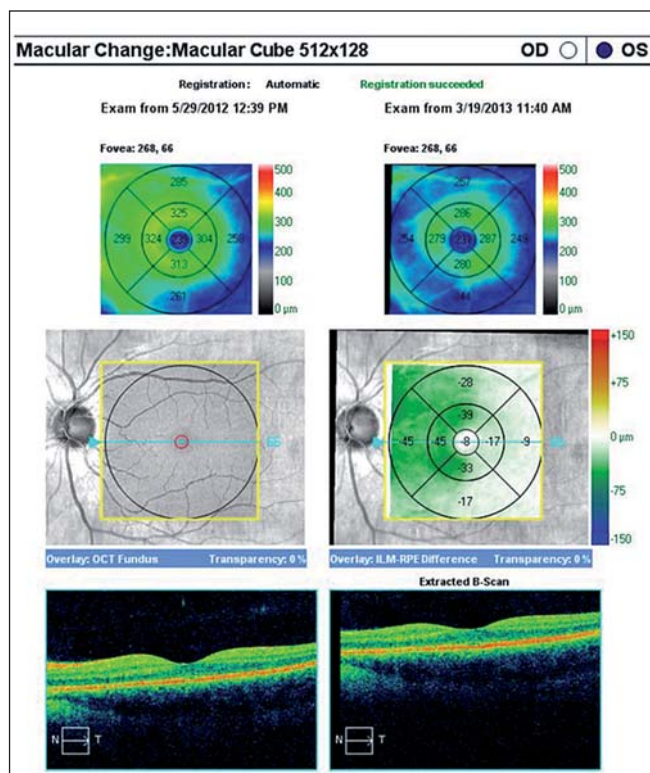


Obr. 3. Foto obličeje jeden měsíc po traumatu, vpravo je dočasná protézka.





Obr. 6. Mapy vývoje ztráty RNFL v čase, celkem tři po sobě jdoucí vyšetření, pokles vrstvy nervových vláken odpovídá jejich distribuci.



Obr. 7. Rozdíl v makulární tloušťce po jednom roce sledování, ve vnitřní polovině makuly dochází k atrofii ve vrstvách gangliových buněk.

oko a zrakový nerv. Současně s avulzí na postižené straně došlo i k poranění chiazmatu a poškození křížících se vláken. Tato kombinace poranění je poměrně raritní. V literatuře je popisován podobný případ, kdy ale nevznikla kompletní hemianopsie na druhém oku [8], a jeden případ avulze s poraněním chiazmatu a hemianopsií [9].

U traumat obličeje je třeba též pamatovat na další možné mechanismy poranění optiku: zranění kostními úlomky, přímé poranění cizím předmětem, perineurální edém, narušení cévního zásobení chiazmatu, krvácení do mozkových plen obalujících optikus, náhlý prudký vzestup nitroočního tlaku, apod.

Ztráta zraku může být po traumatu zrakového nervu náhlá a trvalá, rychlá s částečným zlepšením (cca 28 % případů), i chronická a progresivní [10]. Výpady zorného pole jsou vysoce variabilní. Typické oční nálezy jsou: podspojivkové krvácení, narušená motilita bulbu, dilatovaná ne reagující zornice a protruze bulbu. Pokud došlo k avulzi na úrovni terče zrakového nervu, nacházíme patologický nález na pozadí: krvácení na terči, hlubokou exka-

vaci a v pozdních fázích vyplnění defektu gliální tkání.

Potenciální komplikace celkového zdravotního stavu při poranění chiazmatu jsou: endokrinopatie hypofýzy (zejména při avulzi na úrovni chiazmatu), likvorea, meningitida, karotidokavernózní píštěl a subarachnoidální krvácení [11]. Zraková dráha i CNS mohou být také postiženy rozvojem vazospazmů a komplikovány vznikem mozkových infarktů [12].

Terapeutické možnosti poranění optiku a chiazmatu jsou limitované a kontroverzní [13]. V případech kompresivní neuropatie (např. při orbitálním krvácení) lze provést urgentní dekompresi laterální kantotomií. Nepřímá poranění optiku je možné ovlivnit velkými dávkami celkově podávaných kortikosteroidů či dekompresí optického kanálu [14]. Předpokládaným efektem kortikoterapie je její antiedematózní účinek, který má snížit tlak v oblasti optického kanálu. Pokud se nedostaví efekt terapie do 48 hod, nedoporučuje se pokračovat [15]. Pozitivní efekt dexametazonu byl prokázán na zvířecím modelu (traumatická neuropatie

krys) [16]. Efekt kortikoterapie je tím větší, čím dříve započne.

Chirurgickou dekompresi je třeba zvážit za situace, kdy pacient je zajištěn antiedematózní terapií a zrakové funkce se zhoršují.

V současné době však neexistuje efektivní terapie poranění v oblasti chiazmatu [10].

### Literatura

- Jennett B, MacMillan R. Epidemiology of head injury. Br Med J (Clin Res Ed) 1981; 282(6258): 101–104.
- Hejsek L, Ernest J, Stepanov A, Rozsival P. Reconstruction of the orbits after gunshot with the damage eyeballs. Ophthalmosurgery 2013; 1: 40–42.
- Hejzmanová D, Hůlková M, Bytton L, Nikolov DH. Těžká automutilace oka jako první projev psychózy. Čes Slov Oftal 2009; 6(65): 244–247.
- Frenkel RE, Spoor TC. Diagnosis and management of traumatic optic neuropathies. Adv Ophthalmic Plas Reconstr Surg 1987; 6: 71–90.
- Krauss H, Yee R, Foos R. Autoenucleation. Surv Ophthalmol 1984; 29(3): 179–187.
- Williams DF, Williams GA, Abrams GW, Jesmanowicz A, Hyde JS. Evulsion of the retina associated with optic nerve evulsion. Am J Ophthalmol 1987; 104(1): 5–9.
- Goodhart SP, Savitsky N. Self-mutilation in chronic encephalitis. Avulsion of both eyeballs and extraction of teeth. Am J Med Sci 1933; 185(5): 674–684.

8. Pillai S, Mahmood MA, Limaye SR. Complete evulsion of the globe and optic nerve. *Brit J Ophthalmol* 1987; 71(1): 69–72.
9. Philips R, Czaplicka E. Traumatic avulsion of the optic nerve in the chiasm region. *Klin Oczna* 1993; 95(6): 241–243.
10. McCann JD, Seiff S. Traumatic neuropathies of the optic nerve, optic chiasm, and ocular motor nerves. *Curr Opin Ophthalmol* 1994; 5(6): 3–10.
11. Tang RA, Kramer LA, Schiffman J, Woon C, Hayman LA, Pardo G. Chiasmal trauma: clinical and imaging considerations. *Surv Ophthalmol* 1994; 38(4): 381–383.
12. Kotlus BS, Lo MW. Subarachnoid hemorrhage and vasospastic stroke after self-enucleation. *Ophthalm Plast Reconstr Surg* 2007; 23(5): 425–427.
13. Lessell S. Traumatic optic neuropathy and visual system injury. In: Shingleton BJ, Hersh PS, Kenyon KR (eds). *Eye Trauma*. St Luis: C.V. Mosby 1991: 371–379.
14. Joseph MP, Lessell S, Rizzo J, Momose KJ. Extra-cranial optic nerve decompression for traumatic optic neuropathy. *Arch Ophthalmol* 1990; 108(8): 1091–1093.
15. Panje WR, Gross CE, Anderson RL. Sudden blindness following facial trauma. *Otolaryngol Head Neck Surg* 1981; 89(6): 941–948.
16. Hirschberg DL, Yoles E, Belkin M, Schwartz M. Inflammation after axonal injury has conflicting consequences for recovery of function: rescue of spared axons is impaired but regeneration is supported. *J Neuroimmunol* 1994; 50(1): 9–16.

## Výsledky soutěže o ceny ČNS za rok 2013

V kategorii Cena ČNS za **vynikající originální práci** cenu získala publikace:

**Serranová T.**, Sieger T., Dušek P., Růžička F., Urgošík D., Růžička E., Valls-Solé J., Jech R.

Sex, Food and Threat: Startling Changes After Subthalamic Stimulation in Parkinson's Disease. *Brain Stimulation* 2013; 6(5): 740–745.

V kategorii Cena ČNS za **vynikající krátké sdělení či kazuistiku** cenu získala publikace:

**Jech R.**, Mueller K., Schroeter ML., Růžička E.

Levodopa increases functional connectivity in the cerebellum and brainstem in Parkinson's disease. *Brain* 2013; 136: 1–2.

V kategorii Cena ČNS za **nejlepší monografii či učební text** cenu získala monografie:

**Havrdová E.** a kol.

Roztroušená skleróza. Praha: Mladá Fronta 2013.

V kategorii **Hennerova cena ČNS pro mladé autory do 35 let za vynikající originální práci roku** cenu získala publikace:

**Doležalová I.**, Brázdil M., Hermanová M., Horáková I., Rektor I., Kuba R.

Intracranial EEG seizure onset patterns in unilateral temporal lobe epilepsy and their relationship to other variables. *Clinical Neurophysiology* 2013; 124: 1079–1088.

Výbor ČNS se rovněž rozhodl udělit **Mimořádnou cenu ČNS**, cenu získala publikace:

**Nevsimalova S.**, Pisko J., Buskova J., Kemlink D., Prihodova I., Sonka K., Skibova J.

Narcolepsy: clinical differences and association with other sleep disorders in different age groups. *J Neurol* 2013; 260(3): 767–775.

Na **Cenu předsednictva ČLS JEP** byla nominována publikace:

**Havrdová E.** a kol.

Roztroušená skleróza. Praha: Solen 2013.

Všem soutěžícím děkujeme za aktivitu a vítězům gratulujeme!

Praha 23. 5. 2014