

Střelné poranění hlavy replikou historické zbraně – patofyziologie a popis kazuistiky

Missile Head Injury with a Replica of a Historical Weapon – Pathophysiology and a Case Study

Souhrn

Střelná poranění mozku jsou velmi závažná poranění a přežití závisí na včasné diagnostice a intervenci neurochirurga. Důležitým aspektem je i volba zbraně. V této kazuistice je uváděn případ pacienta hospitalizovaného na Neurochirurgické klinice ve FN Brno. Použitá zbraň je mezi replikami historických zbraní velmi raritní a statistiky poranění dlouhou předovkou neuvádějí.

Abstract

Missile brain injuries are very serious injuries, survival of which depends on early diagnosis and neurosurgical intervention. The choice of a weapon is an important aspect. In this case report, we describe a case treated at the Department of Neurosurgery, University Hospital Brno. The weapon causing this injury was a quite rare replica of a historical weapon and injury statistics do not report injuries caused by a longrifle.

Autoři deklarují, že v souvislosti s předmětem studie nemají žádné komerční zájmy. The authors declare they have no potential conflicts of interest concerning drugs, products, or services used in the study.

Redakční rada potvrzuje, že rukopis práce splnil ICMJE kritéria pro publikace zasílané do biomedicínských časopisů.

The Editorial Board declares that the manuscript met the ICMJE "uniform requirements" for biomedical papers.

M. Vidlák¹, M. Smrčka¹,
A. Mrlian¹, V. Vybíhal¹,
T. Svoboda¹, B. Planka²

¹ Neurochirurgická klinika
LF MU a FN Brno

² Kriminalistický ústav Praha



MUDr. Andrej Mrlian
Neurochirurgická klinika
LF MU a FN Brno
Jihlavská 20
625 00 Brno
e-mail: amrlian@fnbrno.cz

Přijato k recenzi: 6. 6. 2014
Přijato do tisku: 1. 10. 2014

<http://dx.doi.org/10.14735/amcsnn2014770>

Klíčová slova

střelné poranění mozku – historická zbraň

Key words

missile brain injury – historical firearm

Úvod

Střelná poranění hlavy patří mezi velmi závažná poranění s vysokou mortalitou. Rozsah poranění závisí na druhu použité střelné zbraně a střeliva. Drtivá většina poranění je způsobena zbraněmi palnými.

Základní rozdělení palných zbraní může být dvojit:

- **podle druhu střely** – jednotné (kulové zbraně) nebo používající střelu mnohotnou (brokové zbraně).

- **podle délky hlavně** – krátké (revolvery, pistole) nebo dlouhé (brokovnice, kulovnice).

Je samozřejmostí, že mezi těmito dvěma děleními existují vzájemné kombinace [1].


Účinek palných zbraní na lidský organizmus je závislý na několika faktorech. Na ranivosti, průraznosti a zastavovacím účinku.

Ranivostí máme na mysli schopnost střely způsobit poranění [2]. Ke zranění

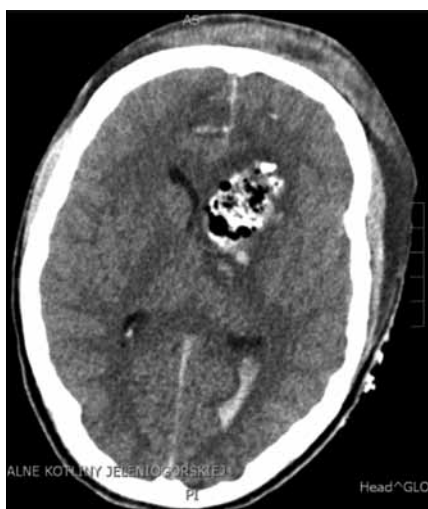dochází již při dopadové energii střely 20 J, střela s energií okolo 100 J může způsobit smrtelné zranění [1].

Průraznost je schopnost střely pronikat různými materiály [2].

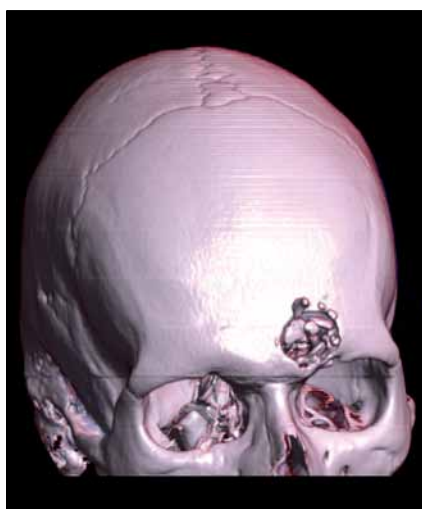Kůže skalpu může být spálená, okolí pak očazeno typickým mramorováním. Částice kůže, vlasů a dokonce příkrývek hlavy mohou být zaneseny hluboko do mozku. Tříštivá zlomenina dokáže poškodit duru, úlomky kosti se mohou rozptý-



Obr. 1. Model hákovnice.



Obr. 2. Projektil – zkomprimovaný toaletní papír.



Obr. 3. Otevřená penetrující poranění hlavy (3D).

lit do širokého okolí, macerovat mozek a chovat se jako sekundární projektily. Mozková tkáň je poškozena třemi mechanismy: penetrací střely, molekulárním otřesem (tlakovou vlnou) a kavitací.

Penetrace střely způsobuje přímé poškození mozkové tkáně její lacerací. Zasažuje jen část v bezprostředním okolí kanálu.

Molekulární otřes (shock wave) provází rychlejší střely. Vodivostí mozkové tkáně tlaková vlna zasahuje vzdálené oblasti mozku. Vznikající dutina – kavita – je úměrná kinetické energii střely. Nervová tkáň je tlačena proti kostním strukturám lebky.

Za projektilem vzniká oblast podtlaku, která za sebou strhává z povrchu nečisté cizí částice. U vysokorychlostního poranění vzniká velmi závažné sekundární poškození mozku na základě nitrolební hypertenze a edému mozku [3].

Zastavovací účinek je dosud ne přesně vysvětlený účinek střely, při němž zasažený i při poměrně lehkém poranění

není schopen dalšího volního jednání nejen z důvodu rozsahu tělesného poškození, ale i z psychologického efektu [1].

Poranění organismu z kulové zbraně dělíme na nastřelení, ostřel, zástřel a průstřel. **Nastřelení**, v některé literatuře zvaný „postřel“ nebo „nástřel“, je střelné poranění, při kterém projektil neproniká povrchem těla, tedy kůže, ale volně se odrazí. Vzniká tudíž pouze hematoma nebo oděrka. Při **ostřelu** projektil zasáhne tělo tangenciálně a vyryje na jeho povrchu brázdu. U **zástřelu** proniká projektil tělem, ale v důsledku nedostatečné kinetické energie v těle zůstává na konci střelného kanálu. Naopak při **průstřelu** projektil na počátku střelného kanálu do těla vniká (vstřel), prochází tělem (střelný kanál) a na konci tělo opouští (výstřel). Tvar **vstřelu** je rozdílný v závislosti na úhlu dopadu střely.

Přenosem kinetické energie střely v místě dráhy vzniká **střelný kanál**. Poté, co na konci střelného kanálu ztratil projektil část své energie, vypne kůži, na vr-

cholu jejího vyklenutí ji prorazí a opouští tělo [1].

V této kazuistice se budeme zabývat střelným poraněním hlavy historickou zbraní. Historické zbraně a hlavně jejich napodobeniny, tzv. repliky, patří do zvláštní kapitoly. V tomto případě se jednalo o zbraň s doutnákovým zámkem – dlouhou předovku (mušketu). Nabíjení předovek spočívalo v nasypání černého střelného prachu do hlavně, vložení ucpávky (tkanina, papír), střely (olověná koule) a upěchování takto vytvořeného děleného náboje v hlavní nabíjákem.

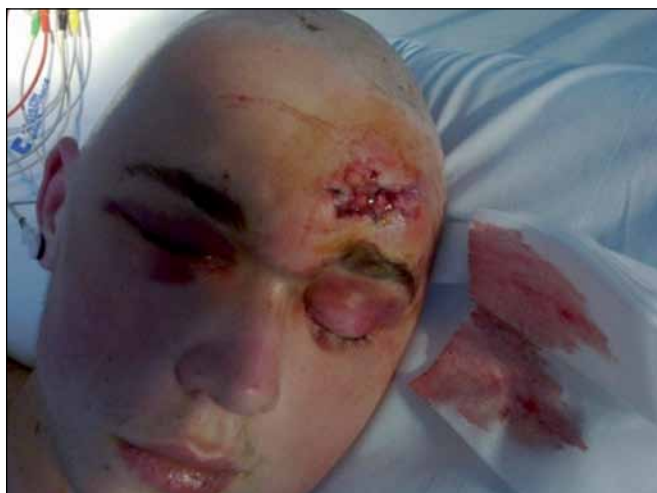Tvar vstřelu i výstřelu je obecně dán velikostí a deformabilitou střely a její kinetickou energií. Poranění způsobená historickými zbraněmi či jejich replikami jsou typická širokým, cípatě roztrženým výstřelovým defektem. Do rány mohou být zaneseny části papírového pouzdra náboje, ucpávky [4].

Dalším typem střely způsobujícím devastující poranění jsou tzv. frangible střely. K základním vlastnostem frangible střel patří nejen omezená průbojnost a odrazivost od pevných překážek, ale i ekologická konstrukce s absencí olova. Náboje s frangible střelami se používají ozbrojenými sbory zejm. k výcviku ve střelbě, ale mohou se uplatnit i při služebních zákrocích. Výsledky vlastních střeleckých experimentů potvrzují, že změnou výrobní technologie i geometrie střely lze měnit ranivý potenciál střel frangible ve velmi širokých mezích. U řady střel frangible se dá při zásahu živého cíle očekávat vznik extrémně devastujících střelných poranění, která budou mít závažnější trvalé následky a vyžádají si i nové lékařské přístupy k jejich léčbě [5].

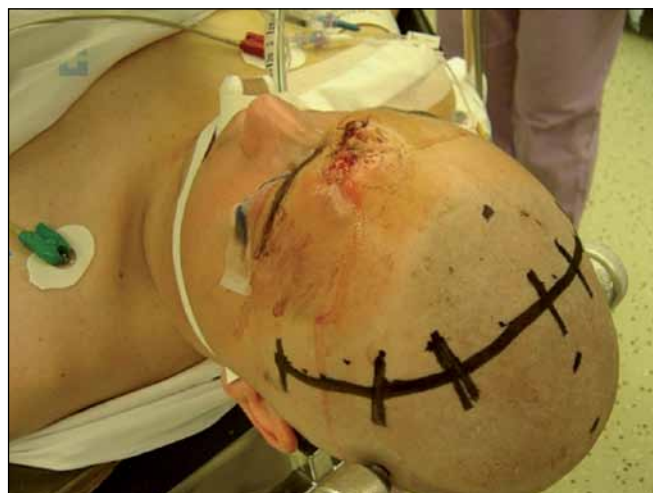Balistickými vlastnostmi papírového projektilu se ve svých pracích zabýval tým expertů z Kriminálního ústavu Praha v experimentu přímo motivovaném touto kazuistikou. Předmětem zkoumání byl mechanismus průniku projektilu čelní kostí do nitrolební. Vzhledem k ojedinělosti poranění není v české literatuře publikován podobný případ střelného poranění. Aspekty střelných poranění hlavy zvláštními projektily se zabývali z českých autorů např. také Juříček et al a Krajsa et al [6,7].

Kazuistika

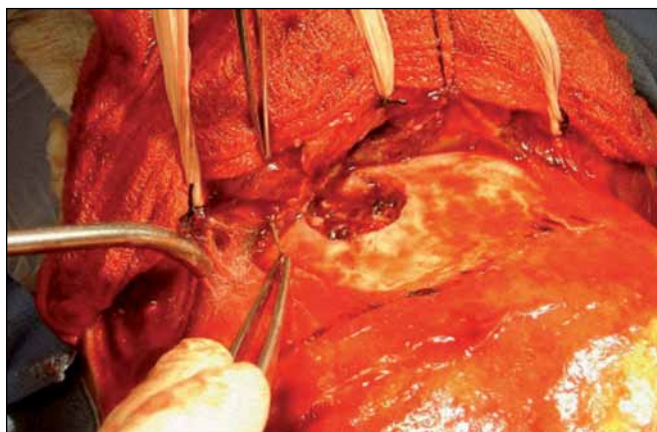
Dne 21. 8. 2013 byl na Neurochirurgickou kliniku FN Brno letecky transfero-



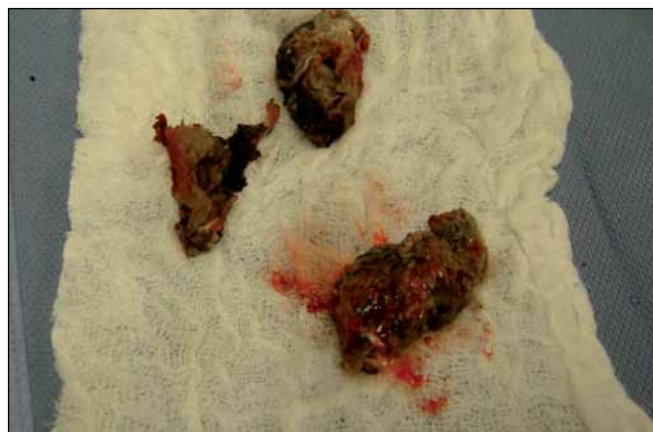Obr. 4. Stav při přijetí.



Obr. 5. Operační pole.



Obr. 6. Perioperační snímek.



Obr. 7. Papírový projektil.

ván z Polska 21letý pacient. Ke zranění došlo při veřejném vystoupení české skupiny historického šermu na rytířském turnaji dne 18. 8. 2013 (hrad Chojník, Jelenia Góra v Polsku).

Mladý muž jako aktivní účastník tohoto souboje byl zasažen do hlavy ze vzdálenosti 8m (dle balistických výsledků experimentů Kriminalistického ústavu Praha). Bližší okolnosti úrazu se stále vyšetřují. Utrpěl střelné poranění mozku projektilem z komprimovaného toaletního papíru, který byl vystřelen z repliky předovky – hákovnice (obr. 1, 2).

Projektil způsobil otevřené penetrující poranění hlavy (obr. 3). Pronikl čelní kostí nad levou orbitou, cca 8cm do mozku, částečně až do levé postranní komory (LPK).

Po poranění údajně nebyl zraněný v bezvědomí.

V polské nemocnici bylo provedeno CT hlavy, sutura rány, bez adekvátního neurochirurgického ošetření a nasazena

(v propouštěcí zprávě blíže nespecifikovaná) antibiotika (ATB).

Po konzultaci s námi byl pacient transferován na naši kliniku. Od doby vzniku úrazu do přijetí na naši kliniku dochází k námi nezaviněné časové prodlevě. Přitom včasná neurochirurgická intervence při střelném poranění mozku je důležitá.

Referovaný pacient měl při přijetí GCS 10, byl spontánně ventilující, izokorický, bez hrubé lateralizace. Vizus bilaterálně nepoškozen. V levé čelní krajině saturována rána (obr. 4). Mezi stehy byla patrná mozková drť, periorbitální otok s hematomem, šířící se v měkkých tkáních periaurikulárně až na krk vlevo.

Nasazena ATB – cefotaxime, metronidazol, ampicilin dle dohody s ATB střediskem. K podobné antibiotické profylaxi se příklání i British Society for Antimicrobial Chemotherapy [8].

Pacient byl téhož dne operován. Byl proveden bikoronární řez (obr. 5, 6), levo-

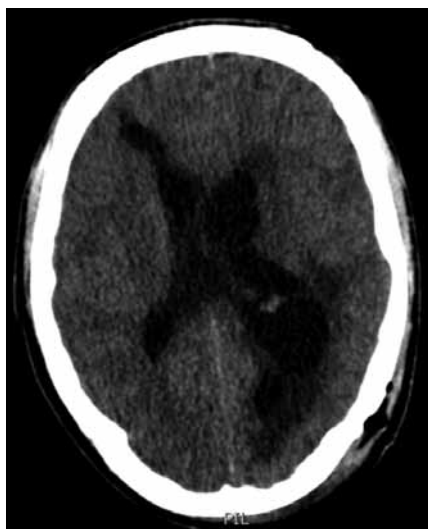
stranná frontální kraniotomie, odsáta matematická mozková tkáň a byl extrahován papírový „projektil“ (obr. 7) zasahující až do levé postranní komory.

Frontální sinus byl kranializován. Baze lební byla překryta plastikou z periostu a zalita tissucolem. Plastika i defektu v tvrdé pleně. Defekt v kosti vyplněn rovněž palacosem s gentamicinem. Při operaci stěr z rány na mikrobiologické vyšetření.

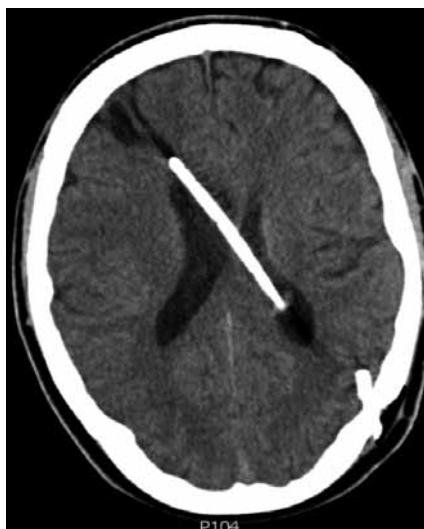Po operaci zůstává pacient na řízené ventilaci, sledován, manitol, pokračuje ATB léčba.

Po kontrolním CT bylo zahájeno odtlumoání a extubace. Kontakt s pacientem se postupně zlepšuje, GCS 14, organický psychosyndrom, negativistický, bez hrubé lateralizace. Po nové konzultaci s ATB střediskem došlo ke změně ATB na zyxovid s metronidazolem pro pozitivní nález v ráně – st. aureus.

V dalším průběhu dle klinického stavu i nálezu na MR rozvoj meningitidy, vent-



Obr. 8. Progrese velikosti temporálního rohu LPK.



Obr. 9. Zavedení vnitřního drénu.



Obr. 10. Aktuální stav.

rikulitidy a podezření na vyvíjející se mozkový absces. Pokračuje konzervativní postup.

Během dalších dní zhoršení stavu vědomí. Na CT expanzivní rozšíření levé postranní komory. Provedena zevní komorová drenáž s potvrzením nálezu st. aureus v moku. Pacient přeložen na JIP kliniky infekčních chorob naší nemocnice.

Po přechodném zlepšení stavu opět dochází ke zhoršení kontaktu. MR prokazuje hydrocefalickou izolovanou levou postranní komoru s třemi kompartmenty. Indikována endoskopická septostomie s obnovením komunikace mezi izolovanými částmi. Vstupním kanálem vpravo

zavedena nová zevní komorová drenáž Silverline. Drenáž LPK byla zrušena.

Dochází ke stabilizaci stavu. Pacient byl po zrušení zevní komorové drenáže přeložen po dvouměsíční hospitalizaci v naší nemocnici na sektorovou neurologii.

20. 11. 2013 byl pacient rehospitalizován na naší klinice pro zhoršení stavu. Na CT byla progrese velikosti temporálního rohu LPK (obr. 8).

Endoskopicky byl pod navigací zaveden vnitřní drén mezi pravou a levou postranní mozkovou komorou (obr. 9).

3. 12. 2013 byl pacient předán v dobrém klinickém stavu do péče spádové neurologie.

Aktuální stav v intrakraniu je uspokojivý. Vnitřní drén je funkční. Klinicky je pacient stabilizovaný, lehký organický psychosyndrom, bez hrubé lateralizace (obr. 10). Kontroly na naší klinice dle plánu.

Shrnutí

Epidemiologicky postihují střelná poranění mozku (v mírových dobách) mladší skupinu dospělé populace, průměrný věk poraněných v době úmrtí spadá nejčastěji do 2.–3. dekády. Mortalita kranio-cerebrálních poranění obecně je vysoká, u těžších poranění dosahuje téměř 50 %. U střelných poranění mozku uvádějí významné zahraniční práce čísla přesahující v absolutní většině 50 %, některé soubory udávají mortalitu přes 80 % i 90 % [8].

K poranění replikou historické zbraně dochází obvykle v důsledku nešťastné nehody, a to především při neodborném zacházení, u zbraní s konstrukční vadou nebo chybnou laborací střelného prachu. Je ovšem zaznamenán případ použití proti druhé osobě [4].

Pokud budeme vycházet z údajů Ústavu soudního lékařství Brno, bylo v období 2008–2013 evidováno šest zemřelých po střelném poranění hlavy z repliky historické zbraně. Konkrétně perkusním revolverem. Věkové rozmezí bylo mezi 30 a 90 lety. V pěti případech se jednalo o sebevraždu, v jednom případě o vraždu [9,10].

Z informací poskytnutých Ústavem zdravotnických informací a statistiky (ÚZIS) lze zjistit, že v letech 2007–2012 bylo hospitalizovaných z různých příčin (nehoda, sebevražda, napadení nebo nejasné příčiny) na území Jihomoravského kraje 89 pacientů, na Vysočině 25 a celorepublikově celkem 549 pacientů po poranění hlavy střelnou zbraní. Ve stejném časovém období zemřelo v Jihomoravském kraji 113, na Vysočině 43 a celorepublikově 1 013 poraněných. Konkrétní případy střelných poranění hlavy replikou historické zbraně tzv. hákovnicí ÚZIS neuvádí.

Závěr

Raritní mechanismus střelného poranění popisovaný v této kazuistice se v literatuře vyskytuje výjimečně, v české se jedná vůbec o první zmínku. Na rozdíl od nejčastěji se vyskytujících střelných poranění kulovou či brokovou zbraní nízká kinetická energie u tohoto typu poranění dává větší šanci na

přežití. Akutní terapie je nutná a spočívá v urgentní operaci, odstranění projektilu a sanaci ložiska. Poranění je často doprovázeno komplikacemi, zejména zánětlivými, z nichž zvláště ventrikulitida může znamenat poruchu pasáže likvoru.

Literatura

1. Hirt M et al. Soudní lékařství. 1. vyd. Brno: Masarykova univerzita Brno 2011.

2. Hirt M a kol. Vybrané kapitoly ze soudního lékařství. 1. vyd. Brno: Masarykova univerzita Brno 1998.

3. Smrčka M a kol. Poranění mozku. 1. vyd. Praha: Grada 2001.

4. Šafr M, Hejna P. Střelná poranění. 1. vyd. Praha: Galén 2010.

5. Komenda J, Hejna P, Rydlo M, Novák M, Krajsa J, Racek F. Střely frangible: ranivost a klinické aspekty jejich použití. Soud Lek 2012; 57(2): 21–24.

6. Juříček L, Moravský N, Sova M. Reálné střelné poranění typu průstřel lebky a zástřel hlavy ve srovnání s matematickým modelem chování FMJ střely pistole-

vého náboje ráže 6,35 mm Browning (25 Auto). Soud Lek 2011; 56(4): 50–52.

7. Krajsa J, Hirt M, Novák Z. Účinek salonní perkusní pistole na náhrady lebečních kostí. Soud Lek 2010; 55(4): 54–55.

8. Erdogan E, Gönül E, Seber N. Craniocerebral gunshot wounds. Neurosurgery 2002; 12(1): 1–18.

9. Sova M, Duba M, Vybíhal V, Šprláková A, Juříček L. Střelná poranění hlavy a mozku. Cesk Slov Neurol N 2010; 73/106(5): 547–551.

10. Häckel M. Střelná poranění hlavy – přehled. Rozhl Chir 2013; 92(6): 353–356.