

Vliv neoptimálního chirurgického ošetření páteře na průběh míšního poranění

The Effect of Suboptimal Surgical Treatment of Spinal Fractures on the Course of Spinal Cord Injury

Souhrn

Úvod: Kvalita ošetření zlomenin páteře s neurologickým postižením spočívá ve volbě správné operační strategie, ve správném načasování její realizace a ve správném technickém provedení. Selhání kterékoliv z uvedených složek ošetření výrazně negativně ovlivňuje další péči o zraněného. Korektnost technického provedení je v řadě případů velmi sporná. Je třeba věnovat pozornost zdokonalení techniky použití spinálních implantátů, aby mohla post-akutní i chronická fáze péče o pacienty s neurologickým postižením probíhat nerušeně. **Materiál a metoda:** Retrospektivní analýza kvality primárního chirurgického ošetření pacientů s traumatickou míšní lézí hospitalizovaných na spinální jednotce Krajské nemocnice Liberec v letech 2003–2012 a na spinální jednotce FN v Motole v letech 2004–2012. **Výsledky:** V průběhu sledovaného období bylo nevhodné ošetření zjištěno u 191 pacientů ze 775 (24,6 %). V suboptimálním ošetření dominovala chybná repozice u 111 případů (58,1 %) a chybné zavedení pedikulárních šroubů v 78 případech (48,8 %). Následovala chybná dekomprese v 52 případech (27,2 %). U 85 pacientů (44,5 %) bylo nutné kompletní přepracování stabilizace. Nebyl zaznamenán žádný vývoj v počtu nesprávně ošetřených pacientů v jednotlivých letech. U suboptimálně ošetřených pacientů s poraněním v krční, hrudní i bederní oblasti se shodně prodloužila hospitalizace v průměru o 9,58 dne. **Závěr:** Autoři doporučují důsledné dodržování operační techniky a kritické pooperační rentgenové kontroly. Další pokrok spatřují v kvalitním vzdělávacím systému ve spondylochirurgii.

Abstract

Introduction: Right surgical strategy, optimal timing and correct surgical technique are crucial for the quality of treatment of spinal fractures associated with neurological deficit. Failure of any of these parts of treatment has an immensely negative effect on subsequent patient care. In many cases, the quality of technical performance of the surgery is controversial. It is desirable to improve the use of spinal implants to achieve undisturbed course of subacute and chronic phases of treatment. **Material and methods:** Retrospective analysis of the quality of primary surgical treatment of patients with posttraumatic spinal cord injury treated at the Spinal Unit of the Regional Hospital Liberec between 2003 and 2012 and at the Spinal Unit of the University Hospital Motol in Prague between 2004 and 2012. **Results:** Incorrect surgical treatment was delivered in 191 of 775 cases (24.6%). Wrong fracture reduction was preformed in 111 cases (58.1%). Incorrect pedicle screw insertion was found in 78 cases, followed by insufficient decompression of the spinal channel in 52 cases. A revision surgery with complete reinstrumentation was required in 85 patients (44.5%). We identified no development in the number of suboptimally treated patients over the analyzed years. The length of hospital stay in suboptimally treated patients was prolonged by the mean of 9.58 days. **Conclusion:** The authors recommend strict compliance with the surgical technique and rigorous post-operative X-ray follow ups. This field could further be improved with high-quality spinal surgery educational system.

Autoři deklarují, že v souvislosti s předmětem studie nemají žádné komerční zájmy.

The authors declare they have no potential conflicts of interest concerning drugs, products, or services used in the study.

Redakční rada potvrzuje, že rukopis práce splnil ICMJE kritéria pro publikace zasílané do biomedicínských časopisů.

The Editorial Board declares that the manuscript met the ICMJE "uniform requirements" for biomedical papers.

R. Lukáš¹, J. Štulík², J. Šrám¹, J. Pazour¹, J. Kříž², P. Nesnídal³

¹ Traumacentrum, Krajská nemocnice Liberec, a.s.

² Spinální jednotka při Klinice rehabilitace a tělovýchovného lékařství 2. LF UK a FN v Motole, Praha

³ Spondylochirurgické oddělení, FN v Motole, Praha



MUDr. Richard Lukáš, Ph.D.
Traumacentrum
Krajská nemocnice Liberec, a.s.
Husova 10
460 63 Liberec
e-mail: richard.lukas@nemlib.cz

Přijato k recenzi: 11. 4. 2014

Přijato do tisku: 12. 6. 2014

Klíčová slova

poranění míchy – dekomprese míchy – repozice zlomenin páteře – stabilizace páteře

Key words

spinal cord injury – spinal cord decompression – spinal fracture reduction – spine stabilization

Úvod

Kvalita ošetření zlomenin páteře s neurologickým postižením spočívá ve volbě správné strategie, což znamená především vhodné načasování a správné technické provedení operačního výkonu. Včasná a korektní technické provedení chirurgického ošetření zlomeniny páteře je základ pro nerušený, aktivní a efektivní průběh postakutní i chronické fáze péče o pacienty s postižením míšních funkcí [1]. Optimální ošetření zajišťuje především kvalitní repozici (dekompresi), stabilizaci a korektní uložení stabilizačních prvků. Selhání kterékoliv z uvedených složek léčby výrazně negativně ovlivňuje další péči o zraněného. Zpomalení celého léčebného procesu spočívá v nutnosti dalších operačních výkonů, oddálení verti-

kalizace pacienta, nutnosti prodloužení užívání dalších stabilizačních prvků (korzet, krční límec), s čímž souvisí např. oddálení nácvičku intermitentní autokatetrizace. Dále se zvyšuje riziko rozvoje infekčních komplikací, dekubitů či tromboembolické nemoci [2,3]. To vše pak vede ke zbytečnému prodloužení hospitalizace s negativními důsledky nejen pro pacienta samotného, ale i pro společnost z důvodu zvýšení ekonomické náročnosti léčby. Za zdroj těchto problémů je možné považovat komplikovaný charakter některých poranění (zlomeniny typu B a C, sdružená poranění), ale také nedostatečnou zkušenost operátora, případně až nihilismus v přístupu k ošetření pacientů s míšní lézí.

Cílem předkládané retrospektivní studie bylo zhodnotit soubor pacientů hos-

pitalizovaných na spinálních jednotkách KN Liberec a FN v Motole v období od jejich založení v letech 2003, resp. 2004 do roku 2012. Spádovou oblastí těchto spinálních jednotek jsou, s výjimkou Jihočeského kraje a kraje Vysočina, celé Čechy. V hodnocení jsme se zaměřili na kvalitu primárního chirurgického ošetření pacientů a analýzu důsledků chybného ošetření pro další průběh postakutní a chronické fáze onemocnění. Výsledky našeho pozorování ukazují na význam kvality primárního ošetření pro další průběh léčby pacienta s míšním poraněním.

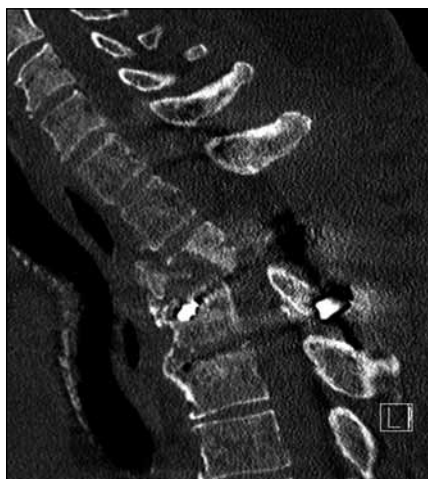Soubor a metoda

Analýzovaný soubor tvoří pacienti s akutní traumatickou míšní lézí, kteří byli hospitalizováni na spinální jednotce KN Li-

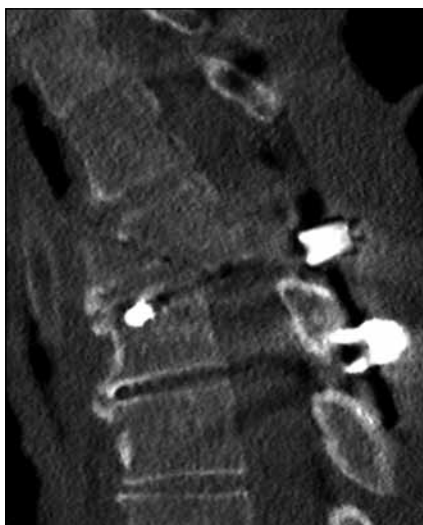
Tab. 1. Charakteristika analyzovaného souboru pacientů.

		Trauma celkem						
		muži		ženy		celkem		
		ø	SD	ø	SD	ø	SD	
věk		38,5	18,0	37,3	18,1	38,0	18,0	
		n	%	n	%	n	%	
SJ KN Liberec	úroveň	C	162	48,9	28	51,9	190	49,4
		T	115	34,7	24	44,4	139	36,1
		L	48	14,5	8	14,8	56	14,5
	příčina	pád	134	40,5	20	37,0	154	40,0
		auto/moto	106	32,0	14	25,9	120	31,2
		sport	33	10,0	11	20,4	44	11,4
skok do vody	34	10,3	0	0,0	34	8,8		
	jiné trauma	30	9,1	3	5,6	35	9,1	
celkem		331	100,0	54	100,0	385	100,0	
věk		ø	SD	ø	SD	ø	SD	
		39,1	16,6	37,5	16,8	38,7	16,6	
		n	%	n	%	n	%	
SJ FN v Motole	úroveň	C	160	52,1	28	33,7	188	48,2
		T	107	34,9	34	41,0	141	36,2
		L	40	13,0	21	25,3	61	15,6
	příčina	pád	104	33,9	41	49,4	145	37,2
		auto/moto	104	33,9	30	36,1	134	34,4
		sport	33	10,7	10	12,0	43	11,0
skok do vody	50	16,3	2	2,4	52	13,3		
	jiné trauma	16	5,2	0	0,0	16	4,1	
celkem		307	100,0	83	100,0	390	100,0	

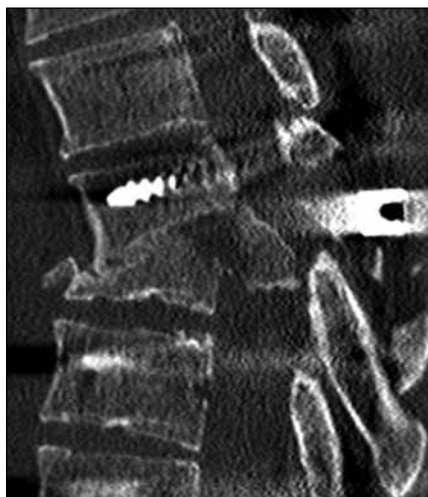
SJ – spinální jednotka, KN – krajská nemocnice, FN – fakultní nemocnice, C – krční páteř, T – hrudní páteř, L – bederní páteř, ø – průměr, SD – směrodatná odchylka, n – počet.



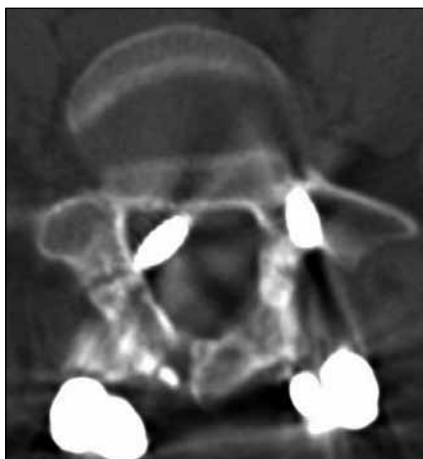
Obr. 1. Reziduální kyfóza po dekompresi a stabilizaci hrudní páteře (CT sagitální rekonstrukce).



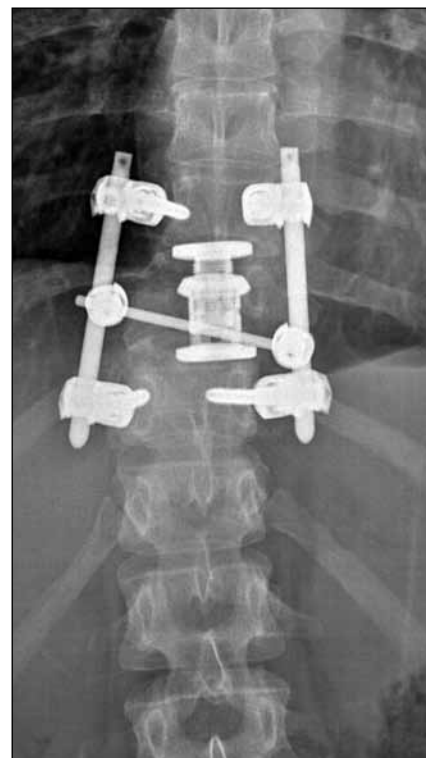Obr. 2. Ponechané luxační postavení páteře po stabilizaci (CT sagitální rekonstrukce).



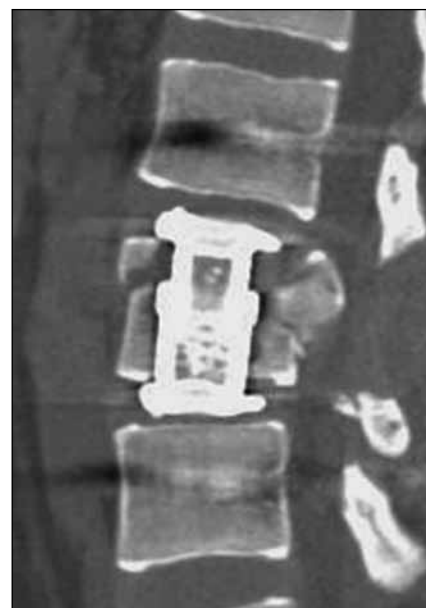Obr. 4. Ponechaná významná stenóza páteřního kanálu po stabilizaci páteře (CT sagitální rekonstrukce).



Obr. 5. Zavedení pedikulárního šroubu do kanálu páteřního (transverzální CT řez).



Obr. 3. Ponechaná dislokace ad latus po stabilizaci páteře (AP RTG snímek).



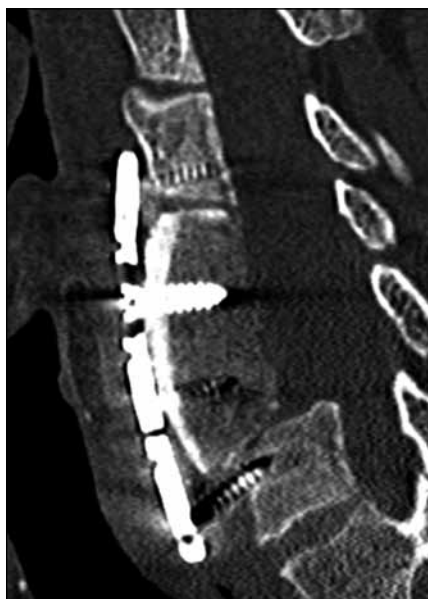Obr. 6. Chybné zavedení expandibilního koše – expandibilní koš není v kontaktu s krycími lištami obratlových těl (CT koronární rekonstrukce).

berec a spinální jednotce FN Motol od jejich založení v letech 2003, resp. 2004 do roku 2012. Celkem tvoří soubor 775 pacientů, jejichž průměrný věk v době úrazu byl 37 let. U 378 pacientů (48,8 %) se jednalo o poranění v úrovni krční páteře, u 280 pacientů (36,1 %) bylo poranění v hrudní oblasti a u 117 pacientů (15,1 %) v oblasti bederní páteře (tab. 1).

Analýza souboru byla zaměřena na kvalitu primárního chirurgického ošetření poraněné páteře (kvalita repozice, dekomprese páteřního kanálu v úrovni poranění, kvalita stabilizace poraněného úseku páteře). K posouzení hodnocených parametrů sloužilo skiagrafické a CT vyšetření provedené v pooperačním období. Za chybnou

repozici jsme považovali ponechanou kyfózu na jeden pohybový segment více než 5° v oblasti krční a bederní páteře a více než 10° v oblasti hrudní páteře (obr. 1). Dále bylo chybné ponechání luxačního postavení v intervertebrálním skloubení (obr. 2), a to i jednostranné, dislokace ad latus při posunu distální části páteře o více než 5 mm (obr. 3), dislokace ad longitudinem – distrakce či kontrakce o více než 1/3 výšky těla, dislokace ad peripheriam při rotaci periferie II. a vyššího stupně dle Nashe et al [4]. Jako chybnou dekompresi jsme hodnotili stav, kdy byla ponechána stenóza v postižené etáži větší než 30 % průsvitu páteřního kanálu (obr. 4). Neoptimální zavedení implantátu spočívalo v:

- chybném zavedení pedikulárních šroubů 2. a 3. stupně dle Upendry et al [5] (obr. 5),
- chybném uložení implantátu či štěpu mezi obratlovými těly – nedostatečná



Obr. 7. Uvolnění přední instrumentace po stabilizaci krční páteře (CT sagitální rekonstrukce).

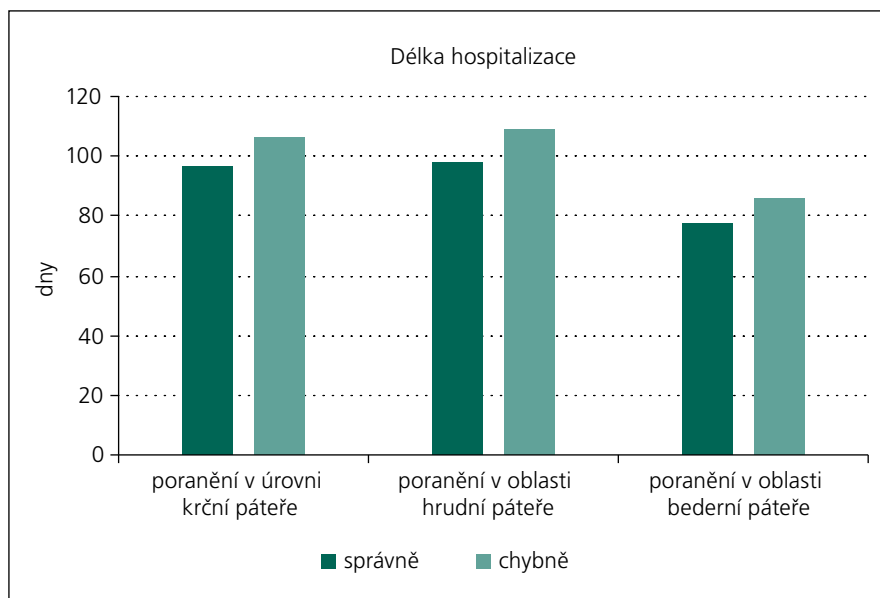
Tab. 2. Kategorie modifikací průběhu postakutní fáze.

1. Kompletní přepracování primární operace
2. Doplnění stávající operace
3. Časné odstranění instrumentace
4. Ponechání se zvláštním režimem
5. Ponechání bez zvláštního režimu s vědomím suboptimálního ošetření

distrakce expandibilních klecí s jasnou mezerou mezi klecí a příslušnou krycí lištou větší než 2 mm, zasahování cervikálních dlah do sousedícího meziobratlového prostoru více než 2 mm, přesah bikortikálních šroubů více než 4 mm do páteřního kanálu anebo dislokace trikortikálního štěpu či cervikální klece více než 4 mm do páteřního kanálu (obr. 6),

- c) časném uvolnění či zlomení fixačních prvků – patrný jasný osteolytický, měkký lem kolem fixačních prvků větší než 2 mm, jasné porušení kontinuity fixačních prvků na zobrazovacích vyšetřeních (obr. 7).

Dále bylo studium souboru zaměřeno na důsledky suboptimálního ošetření, které modifikovaly průběh postakutní fáze míšního poranění za pobytu pacienta na spinální jednotce, tzn. nutnost dalších ope-



Graf 1. Průměrná délka hospitalizace správně a chybně ošetřených pacientů na spinálních jednotkách KN Liberec a FN v Motole.

račních výkonů, omezení či oddálení rehabilitace. Určili jsme pět kategorií popisujících modifikovaný průběh postakutní fáze od ponechání bez zvláštního režimu až po kompletní přepracování (tab. 2).

Výsledky

Z celkového počtu 775 pacientů jsme pozorovali neoptimální primární ošetření celkem u 191 pacientů (24,6 %). U takto ošetřených pacientů jsme při využití základních kritérií správného ošetření zjistili nedostatečnou pozici u 111 pacientů (58,1 %), nedostatečnou dekompresi u 52 pacientů (27,2 %) a chybnou pozici implantátů u 91 pacientů (47,6 %). Kombinaci dvou a více faktorů jsme zaznamenali u 81 pacientů. V 85 případech (44,5 %) bylo nutné stávající instrumentaci kompletně přepracovat, ve 30 případech (15,7 %) stačilo doplnit další operační výkon. U 69 pacientů (36,1 %) bylo ponecháno původní suboptimální řešení bez dalších operačních intervencí, z toho ve 40 případech (20,9 %) musel být upraven léčebně-rehabilitační režim. U sedmi pacientů (3,7 %) bylo indikováno časné odstranění stabilizace (tab. 3). Chybné primární ošetření, které si vyžádalo modifikaci průběhu subakutní fáze poranění, znamenalo ve výsledku vždy prodloužení rekonvalescence a oddálení či omezení rehabilitace. Tento fakt nepřímo potvrzuje prodloužení doby hospitalizace pa-

cientů, u kterých bylo suboptimálně ošetřeno poranění jak v úrovni krční, hrudní, tak i bederní páteře, v průměru o 9,58 dne (graf 1). Poměr správně a chybně ošetřených pacientů v jednotlivých letech, kteří byli následně hospitalizováni na spinální jednotce KN Liberec a FN v Motole, ukazuje graf 2.

Diskuze

Chirurgické ošetření představuje významnou součást léčby pacientů s poraněním páteře doprovázeným poškozením míchy. Kvalita jeho provedení bezprostředně ovlivňuje postakutní fázi onemocnění, která je pro dynamiku a celkový výsledek péče velice důležitá. Správná stabilizace páteře má význam především pro možnost zátěže poraněných segmentů, a tedy včasnou intenzivní komplexní rehabilitaci [6,7]. Studie van Langevelde et al ukazuje, že naprostá většina fyzioterapeutů klade v prvních týdnech po poškození míchy důraz na mobilitu, cvičení sebeobsluhy a nácvik základních tělesných funkcí alespoň na základní úrovni [8]. Velmi často a velmi opodstatněně je zdůrazňováno, že ti pacienti, kteří jsou v prvních týdnech po míšním poškození schopni vhodné rehabilitační zátěže, jsou ve výhodě. Bizzarini et al ve své studii uvádějí, že největšího pokroku v posilování a aerobní rehabilitaci je možné dosáhnout během prvních čtyř týdnů po vzniku míšní léze [9]. Nemocný

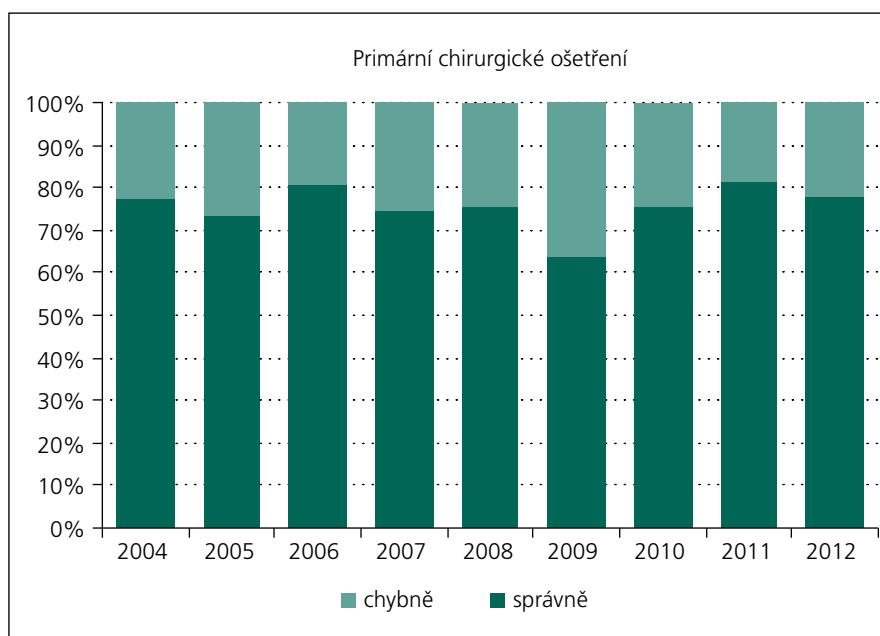
Tab. 3. Počet suboptimálních ošetření dle kritérií a způsob řešení.

		SJ KN Liberec		SJ FN v Motole		Celkem		
		n	%	n	%	n	%	
nálezy	chybná repozice	35	51,5	76	61,8	111	58,1	
	chybná dekomprese	21	30,9	31	25,2	52	27,2	
	chybná stabilizace	chybné zavedení pedikulárních šroubů	31	45,6	47	38,2	78	40,8
			5	7,4	8	6,5	13	6,8
			4	5,9	12	9,8	16	8,4
		žádná stabilizace	5	7,4	0	0,0	5	2,6
řešení	kompletní přepracování	19	27,9	66	53,7	85	44,5	
	doplnění stávající operace	5	7,4	25	20,3	30	15,7	
	časné odstranění	6	8,8	1	0,8	7	3,7	
	ponechání se zvláštním režimem	23	33,8	17	13,8	40	20,9	
	ponechání bez zvláštního režimu	15	22,1	14	11,4	29	15,2	
suboptimální ošetření celkem		68	100,0	123	100,0	191	100,0	

SJ – spinální jednotka, KN – krajská nemocnice, FN – fakultní nemocnice, n – počet.

by ale měl být takové zátěže v tomto období schopen, což může být zásadně negativně ovlivněno „suboptimálním“ primárním ošetřením.

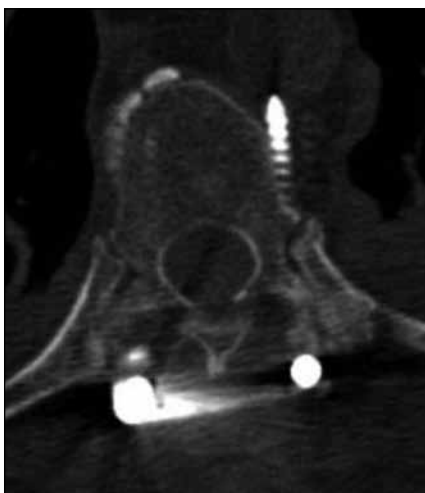Možnost výskytu komplikací je ve spinální chirurgii obecně známa a často se o ní diskutuje v odborné literatuře [10]. Situace pacientů s akutním míšním postižením je ale z řady důvodů specifická, a proto je třeba tomuto tématu věnovat speciální pozornost. Optimální operační ošetření spočívá ve správně načasované dekompresi, repozici a stabilizaci poraněných páteřních segmentů ve fyziologickém postavení. Každá z těchto složek je bohužel prostorem pro chyby a technické nedokonalosti, které negativně ovlivňují následnou péči, především schopnost zátěže v postakutním období. V našem souboru byl zaznamenán 17% výskyt reoperací v důsledku chybného primárního ošetření. Četnost revizních operací ve spondylochirurgii obecně je v České republice na úrovni 2 %. Tento rozdíl potvrzuje specifičnost ošetřování pacientů s míšní lézí. Příčin takto vysokého výskytu chyb v primárním ošetření spinálního pa-



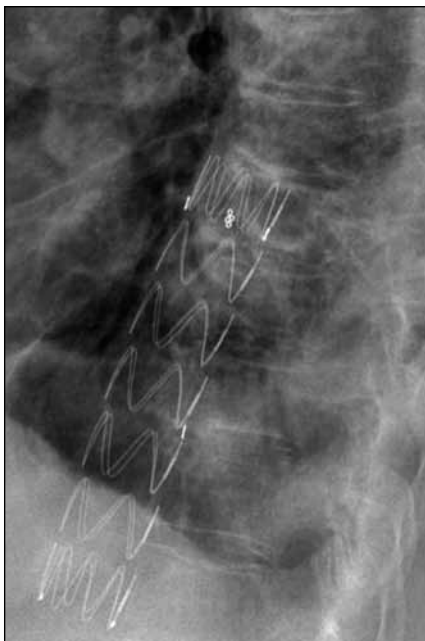
Graf 2. Poměr správně a chybně ošetřených pacientů hospitalizovaných na spinálních jednotkách KN Liberec a FN Motol v jednotlivých letech.

cienta je řada. Na vině je jistě urgentnost výkonu, často v době pohotovostního režimu. Jedná se o nejzávažnější poranění

páteře, mnohdy luxační, kde je terén hůře přehledný v důsledku prokrvácení a poranění měkkých tkání. Bohužel nelze opo-



Obr. 8a) Příklad hrozné pozice pedikulárního šroubu, jehož konec je v kontaktu s aortou (transverzální CT řez).



Obr. 8b) Stav po vyjmutí implantátu. Před extrakcí zaveden preventivně do aorty stentgraft (boční RTG snímek).

menout i jistý nihilismus při ošetření pacienta s klinickým obrazem transverzální míšní léze. Tento nihilismus však považujeme za naprosto lichý a neoprávněný ze dvou hlavních důvodů. Jednak, jak již bylo uvedeno, správné primární chirurgické ošetření je základ časné a nerušené rehabilitace bez ohledu na závažnost a výši míšní léze. Druhým důvodem je fakt, že klinický obraz transverzální míšní léze časně po úrazu neznámá vždy kompletní morfologické přerušeni míchy [11].

Stabilizace vnitřním pedikulárním fixátorem je nejčastěji používaná technika při ošetření zlomenin torakolumbární páteře. Technika zavedení pedikulárních šroubů je známa od roku 1958 a od té doby je tato technologie propracovávána a jsou opakovaně publikovány studie analyzující její přesnost i efektivnost jednotlivých postupů, včetně aplikace navigačních technik [12]. Upendra et al provedli analýzu 341 pedikulárních šroubů použitých při operacích skolióz i dalších „neskoliotických“ onemocnění. Nacházejí jen 90 % akceptovatelně zavedených šroubů jak ve skoliotické, tak v neskoliotické skupině. Současně také uvádějí, že v rukou nejzkušenějších chirurgů tato technika nepřináší neurologické komplikace [5]. Esses et al již v roce 1993 upozorňují, že nejčastější problém tvoří nerozpoznané chyby při zavádění šroubů. V jejich souboru 617 operací tento případ nastal v 5,2 %. Zlomenina pediklu nebo iatrogenní perforace dury se objevila ve 4,2 %. Neurapraxie se vyskytla v 2,4 % a trvalé poškození nervového kořene v 2,3 % případů. Autoři této studie vysloveně upozorňují na fakt, že zavádění pedikulárních šroubů je spojeno se signifikantním nebezpečím peroperačních i pooperačních komplikací [13]. K podobným poznatkům dospěli Odgers et al v roce 1996 [14], ale i Yalniz et al roku 2009 [15].

V případě pacientů s akutním míšním poškozením je velmi podstatné, že jejich neurologický stav bohužel většinou neumožňuje spolehlivě hodnotit, jestli vzniklo nebo nevzniklo při operačním ošetření iatrogenní poškození. V souboru, který jsme shrnuli, jsou zaznamenány pozice výrazně horší než takzvané „hrozné“, které uvádějí Upendra et al [5]. Řada nálezu u pacientů našeho souboru vyvolává obavu, že mohlo dojít ke zmenšení nebo dokonce zmaření naděje na neurologické zlepšení. Na tuto možnost upozorňují Amato et al [16], kteří referují větší množství neurologických poškození souvisejících s nesprávným zavedením pedikulárních šroubů než Upendra et al. Amatovy výsledky ukazují frekvenci takových škod v řádu jednotlivých procent při 5 % špatně zavedených implantátů. Poukazují mimo jiné i na možnost cévních lézí, když uvádějí, že 4,8 % pacientů bylo po výkonu postiženo anemizací vyžadující krevní převody. Podobně referuje o časných selháních fixace.

V našem souboru jsme dále zaznamenali, že také šrouby zavedené zevně

od pediklu přinášejí těžkosti, jež je potřeba chirurgicky řešit (obr. 8). Na zhoršení stabilizační funkce nesprávně zavedených šroubů upozorňují např. Reichle [17] a Polly se spoluautory [18]. Jejich studie poukazují na to, že šrouby perforující stěnu pediklu o více než 2 mm značně snižují pevnost stabilizace. Známá technika zavedení šroubu v hrudní páteři „in-out-in“ zajišťuje jen 70 % stability běžné při plně pedikulární aplikaci [19]. Není možné očekávat, že šrouby zavedené zcela mimo pedikl budou poskytovat stabilitu větší. U jedinců zařazených do naší studie se podobné situace projevovaly bolestmi a dokonce pleurálními výpotky, což si vyžádalo jak výraznou modifikaci rehabilitačního režimu, tak časné odstraňování kovů.

Několika studiemi je zdůrazňován význam dekompresní složky ošetření. Přímá souvislost mezi přetrvávající stenózou páteřního kanálu a posttraumatickou syringomyelií (PTS) byla prokázána experimentálně i klinicky [20–22]. V případě akutních neurálních postižení je PTS velmi často důsledkem prvotního traumatu. Uvedené práce ale ukazují, že k neurálnímu poškození může dojít i dodatečně. Tím je požadavek na korektní dekompresi u případů akutního míšního poškození významně podpořen.

Nesprávně provedené původní operační ošetření vyžaduje v některých případech reoperaci, což se potvrdilo i v našem souboru. Ve srovnání s prvním výkonem probíhají revizní operace v obtížnějších podmínkách, a pacienti jsou proto ohroženi větším množstvím komplikací. Poměrně nedávná studie Schwendery et al [23] uvádí pro reoperace páteře nárůst komplikací 3- až 5krát ve srovnání s primárním výkonem. V případě pacientů s akutním míšním poškozením jde o další znevýhodnění. Reoperace s velkým časovým odstupem nemůže přinést výrazné neurologické zlepšení, lze pouze zlepšit stabilitu páteře umožňující vhodnou rehabilitaci.

Samostatný problém je načasování operačního ošetření. Jistě je nezbytný individuální přístup respektující řadu parametrů pacientova zdravotního stavu [24]. V této oblasti není dosud všeobecně přijatý a respektovaný názor, nicméně novější údaje shrnuté ve studii Fehlingse et al [25] ukazují, že urgentní výkon (do 24 hod) reprezentuje většinový názor. Platí to zejména o postižení krční míchy. V případě inkompletního postižení je většinou chirurgů preferováno operační ošetření do 12 hod.

Tato studie ve svém závěru výslovně uvádí, že časná dekomprese (< 24 hod) je bezpečná a přináší potenciální výhody z hlediska neurologického vývoje. Prohřešky proti tomuto požadavku zaznamenané v našem souboru ukazují na potřebu další diskuze k tomuto tématu.

Závěr

Výsledky ukazují, že v řadě případů není primární ošetření pacientů s traumatickou míšňí lézí optimální a má negativní dopad na průběh postakutní fáze míšňího poranění.

Autoři doporučují důsledné dodržování operační techniky a kritické pooperační rentgenové kontroly. Další pokrok spatřují v kvalitním vzdělávacím systému ve spondylochirurgii.

Literatura

- McKinley W, Meade M, Kirshblum S, Barnard S. Outcomes of early surgical management versus late or no surgical intervention after acute spinal cord injury. *Arch Phys Med Rehabil* 2004; 85(11): 1818–1825.
- Kirshblum SC, Priebe MM, Ho CH, Scelza WM, Chiodo AE, Wuermsler LA. Spinal cord injury medicine. Rehabilitation phase after acute spinal cord injury. *Arch Phys Med Rehabil* 2007; 88 (3 Suppl 1): S62–S70.
- Selassie AW, Varma A, Saunders LL. Current trends in venous thromboembolism among persons hospitalized with acute traumatic spinal cord injury: does early access to rehabilitation matter? *Arch Phys Med Rehabil* 2011; 92(10): 1534–1541. doi: 10.1016/j.apmr.2011.04.018.
- Nash CL jr, Moe JH. A study of vertebral rotation. *J Bone Joint Surg Am* 1968; 51(2): 223–229.
- Upendra BN, Meena D, Chowdhury B, Ahmad A, Jayaswal A. Outcome-based classification for assessment of thoracic pedicular screw placement. *Spine* 2008; 33(4): 384–390. doi: 10.1097/BRS.0b013e3181646ba1.
- Kolář P et al. Rehabilitace v klinické praxi. Praha: Galén 2010.
- DeVivo MJ, Kartus PL, Stover SL, Fine PR. Benefits of early admission to an organised spinal cord injury care system. *Paraplegia* 1990; 28(9): 545–555.
- van Langeveld SA, Post MW, van Asbeck FW, Gregory M, Halvorsen A, Rijken H et al. Comparing content of therapy for people with a spinal cord injury in postacute inpatient rehabilitation in Australia, Norway and the Netherlands. *Phys Ther* 2011; 91(2): 210–224. doi: 10.2522/ptj.20090417.
- Bizzarini E, Saccavini M, Lipanje F, Magrin P, Malisan C, Zampa A. Exercise prescription in subjects with spinal cord injuries. *Arch Phys Med Rehabil* 2005; 86(6): 1170–1175.
- Andersson GB, Chapman JR, Dekutoski MB, Dettori J, Fehlings MG, Fournay DR et al. Do no harm: the balance of „beneficence“ and „non-maleficence“. *Spine* 2010; 35 (Suppl 9): S2–S8. doi: 10.1097/BRS.0b013e3181d9c5c5.
- Kříž J, Hyšperská V. Vývoj neurologického a funkčního obrazu po poranění míchy. *Cesk Slov Neurol N* 2014; 77/110(2): 186–195.
- Verma R, Krishan S, Haendlmayer K, Mohsen A. Functional outcome of computer-assisted spinal pedicle screw placement: a systematic review and meta-analysis of 23 studies including 5,992 pedicle screws. *Eur Spine J* 2010; 19(3): 370–375. doi: 10.1007/s00586-009-1258-4.
- Esses SI, Sachs BL, Dreyzin V. Complications associated with the technique of pedicle screw fixation. A selected survey of ABS members. *Spine* 1993; 18(15): 2231–2238.
- Odgers CJ 4th, Vaccaro AR, Pollack ME, Cotler JM. Accuracy of pedicle screw placement with the assistance of lateral plain radiography. *J Spinal Disord* 1996; 9(4): 334–338.
- Yalniz E, Ciftdemir M, Eşkin D, Dülger H. The safety of pedicle screw fixation in the thoracic spine. *Acta Orthop Traumatol Turc* 2009; 43(6): 522–527. doi: 10.3944/AOTT.2009.522.
- Amato V, Giannachi L, Irace C, Corona C. Accuracy of pedicle screw placement in the lumbosacral spine using conventional technique: computed tomography postoperative assessment in 102 consecutive patients. *J Neurosurg Spine* 2010; 12(3): 306–313. doi: 10.3171/2009.9.SPINE09261.
- Reichle E, Morlock M, Sellenschloh K, Eggers C. Definition of pedicle malposition. Primary stability and loosening characteristics of pedicle screws in relation to position: spongy anchoring, cortical anchoring, perforation and malposition. *Orthopade* 2002; 31(4): 402–405.
- Polly DW jr, Potter BK, Kuklo T, Young S, Johnson C, Klemme WR. Volumetric spinal canal intrusion: a comparison between thoracic pedicle screws and thoracic hooks. *Spine* 2004; 29(1): 63–69.
- Belmont PJ jr, Klemme WR, Dhawan A, Polly DW jr. In vivo accuracy of thoracic pedicle screws. *Spine* 2001; 26(21): 2340–2346.
- Bains RS, Althausen PL, Gitlin GN, Gupta MC, Benson DR. The role of acute decompression and restoration of spinal alignment in the prevention of post-traumatic syringomyelia: case report and review of recent literature. *Spine* 2001; 26(17): E399–E402.
- Perrouin-Verbe B, Lenne-Aurier K, Robert R, Auffray-Calvier E, Richard I, Mauduyt de la Grève I et al. Post-traumatic syringomyelia and post-traumatic spinal canal stenosis: a direct relationship: review of 75 patients with a spinal cord injury. *Spinal Cord* 1998; 36(2): 137–143.
- Schurch B, Wichmann W, Rossier AB. Post-traumatic syringomyelia (cystic myelopathy): a prospective study of 449 patients with spinal cord injury. *J Neurol Neurosurg Psychiatry* 1996; 60(1): 61–67.
- Schwender JD, Casnellie MT, Perra JH, Transfeldt EE, Pinto MR, Denis F et al. Perioperative complications in revision anterior lumbar spine surgery: incidence and risk factors. *Spine* 2009; 34(1): 87–90. doi: 10.1097/BRS.0b013e3181918ad0.
- Šrámek J, Štulík J, Šebesta P, Vyskočil T, Kryl J, Nesnídal P et al. Hyperextension trauma in patients with cervical spondylosis. *Acta Chir Orthop Traumatol Cech* 2009; 76(2): 128–132.
- Fehlings MG, Rabin D, Sears W, Cadotte DW, Aarabi B. Current practice in the timing of surgical intervention in spinal cord injury. *Spine* 2010; 35 (Suppl 21): S166–S173. doi: 10.1097/BRS.0b013e3181f386f6.