

Neurologické projevy Behçetovy nemoci – kazuistika

Neurological Manifestation of Behçet's Disease – a Case Report

Souhrn

Autoři uvádějí kazuistiku 41leté pacientky se subakutním vývojem kmenové a pyramidové symptomatologie a bolestí hlavy. Vývoj nálezu na magnetické rezonanci mozku odpovídal zánětlivým změnám mozkového parenchymu v oblasti kmene s rozvojem vícečetných ložiskových ischemií v této lokalizaci a v oblasti levého thalamu a zadního raménka capsula interna. V krvi a likvoru byly přítomny známky vysoké zánětlivé aktivity bez prokázání infekčního agens. Podrobná anamnéza odhalila dlouhodobé projevy systémového postižení: recidivující orální a genitální ulcerace, postižení oční, kloubní, kožní a gastrointestinální. Je popisována diferenciální diagnóza přítomných ložiskových změn mozku, především s ohledem na nekonzistentní echokardiografické nálezy. Klinický průběh se systémovým postižením, paraklinická vyšetření a odpověď na léčbu jsou konzistentní s diagnózou Behçetovy nemoci s neurologickými komplikacemi.

Abstract

The authors present a case report of a 41-years-old woman with subacute onset of brainstem and pyramidal symptoms, and a headache. Progression of the finding on magnetic resonance suggested brainstem parenchymal inflammation, and formation of multiple focal infarcts in the brainstem and the left thalamus and posterior branch of capsula interna. Serum and cerebrospinal fluid tests showed high inflammatory markers and no evidence of any infectious agent. Detailed history revealed long-term systemic involvement presenting as recurrent oro-genital ulcers accompanied with eye, joint, skin and gastrointestinal disorders. Differential diagnosis of focal brain changes is discussed, including inconsistent echocardiographic findings. The clinical course with systemic involvement, laboratory findings, and response to therapy support the diagnosis of Behçet's disease with neurological manifestation.

Úvod

Příčinou asi 5 % všech ischemických iktů, především u mladších nemocných, mohou být neaterosklerotické vaskulopatie včetně vaskulitid [1]. U nás bývá vzácně diagnostikována Behçetova (be:četova) nemoc (BN), pro svou klinickou variabilitu též označovaná jako Behçetův syndrom. Jde o multisystémovou, chronickou, relabující vaskulitidu cév především malého kalibru postihující častěji větvy (nejčastěji venuly) s rizikem vzniku trombóz hlubokých žil dolních končetin, dolní duté

žíly nebo intrakraniálních sinů. Nebezpečná mohou být i aneuryzmata aorty, brachiálních a popliteálních tepen [2,3]. V neustálené klasifikaci vaskulitid centrálního nervového systému (CNS) bývá BN řazena mezi systémová onemocnění pojiva (SOP) [4], jindy spolu se SOP, sarkoidózou a kryoglobulinémií do širší skupiny autoimunitních zánětlivých onemocnění [5], nebo spolu s ANCA-positivními (ANCA – protilátky proti cytoplasmě neutrofilů) vaskulitidami mezi primární vaskulitidy malých cév [6], kam někteří řadí i kryoglobulinémiu [7]. Etiologie BN je neznámá, uvažuje se o autoimunitní genezi, infekční (virové) nebo o jejich kombinaci. BN se může vyskytovat i familiárně a poukazuje se na silnou asociaci s antigenem HLA-B51 [3]. BN se projevuje ve třetí či čtvrté dekádě věku, o něco častěji u mužů, častěji ve Středomoří a kolem bývalé Hedvábné stezky (Turecko-Střední východ-Čína-Japonsko) [2]. Zásadní pro stanovení diagnózy BN je přítomnost recidivujících orálních ulcerací a alespoň dvou z následujících nálezů: recidivující genitální ulcerace,

Autoři deklarují, že v souvislosti s předmětem studie nemají žádné komerční zájmy.

The authors declare they have no potential conflicts of interest concerning drugs, products, or services used in the study.

Redakční rada potvrzuje, že rukopis práce splnil ICMJE kritéria pro publikace zasílané do biomedicínských časopisů.

The Editorial Board declares that the manuscript met the ICMJE "uniform requirements" for biomedical papers.

A. Tvaroh¹, M. Vachová¹, J. Bartoš²

Krajská zdravotní, a.s., Nemocnice Teplice, o.z.:

¹ Neurologické oddělení

² Radiologické oddělení



MUDr. Aleš Tvaroh, Ph.D.

Neurologické oddělení

Krajská zdravotní, a.s.

Nemocnice Teplice, o.z.

Duchcovská 53

415 29 Teplice

e-mail: atvaroh@seznam.cz

Přijato k recenzi: 12. 8. 2014

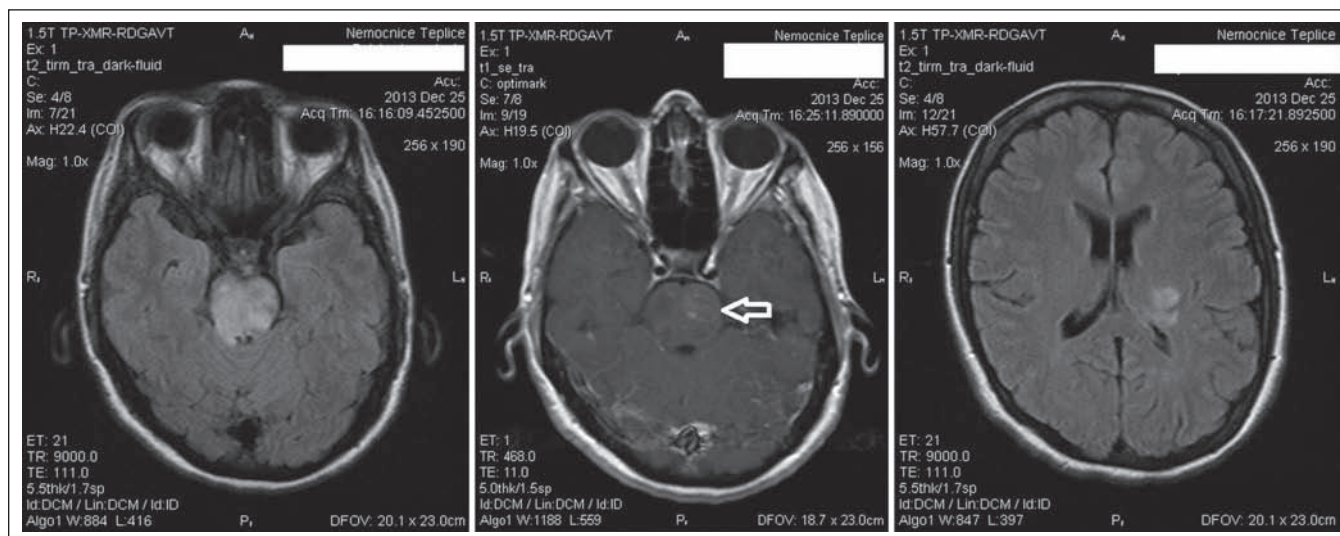
Přijato do tisku: 16. 1. 2015

Klíčová slova

Behçetova nemoc – meningoencefalitida – vaskulitida centrálního nervového systému

Key words

Behçet's disease – meningoencephalitis – vasculitis of the central nervous system



Obr. 1. Vstupní vyšetření MR.

Zleva: 1. axiální řez technikou FLAIR s nápadnými mapovitými hyperintenzitami v oblasti kmene, 2. v T1 po podání kontrastní látky s asymetrickým, mapovitým syčením ve ventrální části kmene vlevo (šipka), 3. axiální řez technikou FLAIR s hyperintenzitou v levém thalamu laterálně zasahující do zadního raménka capsula interna.

oční postižení (recidivující uveitidy, keratitidy, vitritidy, krvácení do sklivce, retinální vaskulitidy, závažná hypopyon-iritida s rizikem vzniku panoftalmie až oslepnutí), kožní léze (erythema nodosum). Může být přítomno postižení kloubní (chondritida, artritida) nebo gastrointestinální. Podle převažujícího postižení lze rozlišit tyto typy BN: mukokutánní, artritický, neurologický a oční [2,3]. Bývá pozitivní test patergie – po 5 mm hlubokém vpichu sterilní jehlou do kůže vznikne za 24–48 hod cca 2 mm velká erytematózní papula či pustula [1,8]. Žádný laboratorní ani histologický nálezn není patognomický, diagnóza je pouze podle klinického obrazu. Mezinárodní kritéria BN [9] byla opakovaně revidována s dosažením vysoké senzitivity (93,9 %) a specifity (92,1 %) [10]. Prevalence neurologického postižení u BN se udává od 5 % [11] až do 30 % nemocných s vývojem během pěti let od výskytu oro-genitálních ulcerací [6,12].

Kazuistika

Na neurologickou JIP byla přijata 41letá žena pro poruchu řeči a dvojité vidění rozvíjející se asi den, s týden trvající cefaleou. V objektivním nálezu byly subfebrilie, povleklý jazyk s puchýřky, lehká dysartrie, naznačená opozice šije, levý bulbus nedotahovala nazálně, lehká pravostranná hemiparéza, ataxie trupu a levostranných končetin. Na magnetické rezonanci (MR) mozku byly mapovité hyperintenzity kmene ve FLAIR s postkontrastním syčením ventrálně vlevo. V oblasti levého

thalamu byly přítomny známky akutní až subakutní ischemie v DWI, v T1 obraze izointenzní, postkontrastně bez syčení, ve FLAIR hyperintenzní (obr. 1). V laboratorním nálezu byly známky akutního zánětu a normální základní biochemie, krevní obraz a koagulační parametry; na EKG sinusový rytmus, fyziologická křivka. Pro podezření na infekční etiologii byla zahájena infuzní léčba amoxicilin/klavulanátem, miniheparinizace. Byla provedena lumbální punkce (LP) s nálezem mírné proteinorachie a zvýšeného počtu segmentů a erytrocytů; likvor odeslán na kultivaci. Infektolog doporučil změnu antibiotika na ceftazidim i.v. a pátrání po infekčním ložisku.

Druhého dne mikroskopické vyšetření likvoru, latexová aglutinace primokultury ani kultivace neprokázaly infekční agens, sérologie na lues byla negativní. Vyšetření na trombofilní stavy TromboGen neodhalilo žádné mutace. V anamnéze byla zjištěna hospitalizace na očním oddělení před necelým měsícem uzavřená jako trombóza centrální retinální žíly vpravo, kdy byly ve zprávě déletrvající potíže popsány jako „oční záněty před lety léčené prednizolem“ a „jen voda v kolenou“. Při neprokázané infekci a podezření na autoimunitní proces byl nasazen metylprednisolon i.v. infuzí, pokračovala miniheparinizace a podávání ceftazidimu po konzultaci infektologa při nevyloučené infekci.

Třetí den v séru přetrvávaly známky akutního zánětu. Kontrolní LP: biochemicky nor-

mální, cytologicky se oproti vstupnímu vyšetření zvyšují lymfocyty, klesají segmenty a erytrocyty. Sérum a likvor jsou odeslány na imunologické a mikrobiologické vyšetření. Výsledky obou vyšetření likvoru jsou uvedeny v tab. 1. Pacientka byla přeložena na standardní lůžko, rehabilitována, byla schopna se sama postavit a chodit s dopomocí druhé osoby. Po pěti dnech byla provedena kontrolní MR mozku s přetrvávajícím nálezem difúzní hyperintezity kmene v T2 a FLAIR, která se oproti předchozímu vyšetření méně postkontrastně sytí, ale šíří se asymetricky do mozkových pedunklů. V levém thalamu je lehká progresse rozsahu ložiska do dorzálního raménka capsula interna (obr. 2).

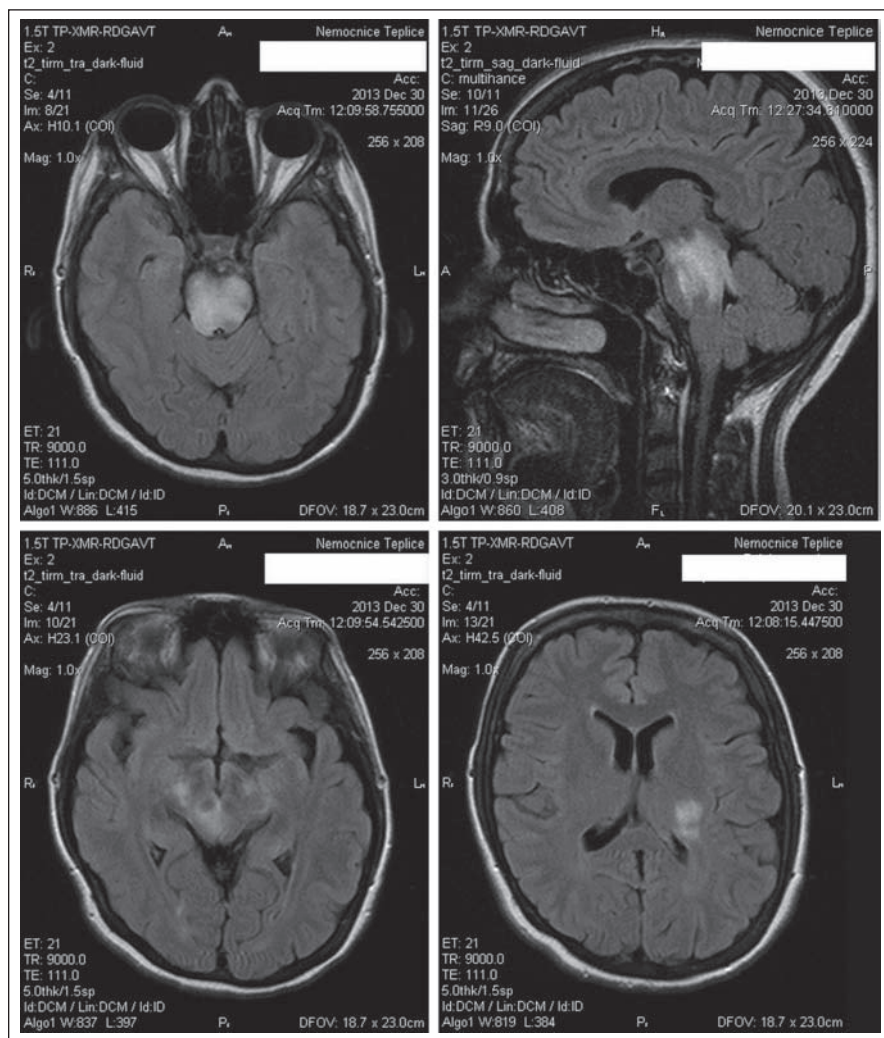
Transtorakální echokardiografické vyšetření (TEE) ukázalo oscilující vegetace na předním cípu aortální chlopně; bylo doporučeno doplnit transezofageální echokardiografické vyšetření (TEE). Při pokračující medikaci a rehabilitaci, včetně ergoterapie a logopedie, se stav pacientky zlepšoval, upravila se diplopie, přetrvávala dysartrie, ataxie trupu a levostranných končetin, pravostranná lehká lateralizace. Po celkové dávce 2 g přecházíme z i.v. metylprednisolonu na p.o. v dávce 24 mg denně. Podávání ceftazidimu je ukončeno po provedení TEE s nálezem normální aortální chlopně a myxomatózních změn předního cípu mitrální chlopně s lehkou insuficiencí do nedilatované levé síně.

Třetí MR mozku, 20 dní od vstupní, ukázala výraznou regresí rozsahu ložisek v kmeni

Tab. 1. Výsledky vyšetření likvoru.

První vzorek byl vyšetřen v místní laboratoři v den odběru biochemicky a cytologicky a druhý den na místní mikrobiologii. Druhý vzorek byl v místní laboratoři vyšetřen stejně, a dále byl poslán (spolu se sérem) na imunologické a mikrobiologické vyšetření do specializované laboratoře. Výsledky z této laboratoře byly obdrženy až tři týdny po odběru. Tučně jsou relevantní patologické nálezy.

Vyšetření likvoru	První vzorek – 1. den	Druhý vzorek – 3. den
<i>základní biochemie – místní laboratoř:</i>		
bílkovina g/l	0,41	0,31
glukóza mmol/l	2,33	3,72
laktát mmol/l	1,70	1,60
<i>mikrobiologie – místní laboratoř:</i>		
barvení dle Gramma	drť bez mikrobů	drť bez mikrobů
latexová aglutinace	negativní	negativní
primokultury kultivace	negativní	negativní
<i>cytologie – místní laboratoř:</i>		
segmenty ks/3μl	60	12
lymfocyty ks/3μl	41	8
erythrocyty ks/3μl	6 (arteficiální krvácení)	11 (arteficiální krvácení)
<i>cytologie – specializovaná laboratoř:</i>		
erythrocyty ks/3μl		10 (arteficiální krvácení)
leukocyty ks/3μl		134
z toho: lymfocyty %		38
– z toho aktivované lymfocyty %		4
monocyty %		42
– z toho aktivované monocyty %		16
neutrofilní segmenty %		20
	neprovedeno	V základním barvení zastoupeny lymfocyty (v omezeném rozsahu aktivované), monocyty (s výraznými známkami aktivace) – jeden leukofág a jeden lymfocyt, jeden element vzhledu pečetiho prstenu; v barvení olejovou červení přítomnost lipo-fágů; maturované neutrofilny, některé s hypersegmentací a ojediněle se známkami apoptózy.
<i>energetika tkáně CNS – specializovaná laboratoř</i>	neprovedeno	normální energetické poměry v likvorovém kompartmentu
<i>imunologie – specializovaná laboratoř:</i>		
– intratékální syntéza celkových protilátek IgG, A, M		neprokázána
– intratékální syntéza oligoklonálních IgG specifické protilátky proti:		neprokázána (čtyři alkalické pásy v séru i likvoru)
– Borrelia burgdorferi sensu lato		neprokázány
– viru klíšťové encefalidity	neprovedeno	neprokázány
– Toxoplasma gondii		neprokázány
– Treponema pallidum		neprokázány
– viru Herpes simplex 1 + 2		hraniční kvocient produkce IgG
boreliový, listeriový a enterovirový genom		neprokázán
<i>markery zánětu a destrukce – specializovaná laboratoř:</i>		
laktátdehydrogenáza μkat/l		0,39
aspartátaminotransferáza μkat/l		0,47
Apolipo A1 mg/l		2,58
Apolipo B mg/l		1,34
C-reaktivní protein μg/l		341
haptoglobin mg/l	neprovedeno	12,20
transferin mg/l		18,10
orosomukoid mg/l		19,10
beta-2-mikroglobulin mg/l		1,94
interleukin-6 pg/ml		156,00
TNF-α pg/ml		7,60



Obr. 2. Kontrolní vyšetření MR technikou FLAIR po pěti dnech.

Zleva nahoře: 1. axiální řez s přetrvávajícím nálezem difúzní hyperintezity kmene, 2. se šířením rostrálně na sagitálním řezu. Zleva dole: 3. difúzní hyperintezity obou mozkových pedunklů, 4. hyperintenzita v levém thalamu zasahující do zadního raménka capsula interna.

a vlevo při zadním raménku capsula interna a laterálním okraji thalamu, postkontrastně bez syčení; v kmeni formace lakun; normální cévní struktury včetně splavů (obr. 3).

Po třech týdnech od odběru jsme obdrželi výsledky imunologického a mikrobiologického vyšetření. V séru byl vedle zvýšeného CRP, vysoký haptoglobin a orosomukoid, snížený albumin, prealbumin a transferin, zvýšené IgA, pozitivní AECA (protilátky proti endotelu), nebylo prokázáno infekční agens. V likvoru (tab. 1) byly normální proteinorachie, permeabilita hematolikvorové a hematoencefalické bariéry a energetické poměry; neprokázána intratékální syntéza protilátek; neprokázán infekční agens; smíšená pleocytóza se známkami destrukce; přítomny časné markery destrukce

a zvýšené zánětlivé markery. Tento obraz podpořil úvahu o systémové vaskulitidě s postižením CNS.

Dohledaná dokumentace a konzilium revmatologa ukázaly, že pacientka je devět let v péči místní revmatologie a revmatologického ústavu pro „nediferencovanou, HLA-B27 negativní spondylartritidu s recidivující sakroileitidou a gonitidami“, opakovaně nebylo potvrzeno SOP, byly negativní autoprotilátky a pátrání po infekčním agens. V další dokumentaci získané z Oční kliniky VFN, kde byla pacientka před sedmi lety léčena pro vaskulitidu a vitritidu levého oka, je stručně shrnuto extenzivní vyšetřování několika specialisty, jejichž originály se již nepodařilo dohledat: kožní („občasné vrřídky na kůži dolních končetin, které lékař uza-

vřel jako následek nošení dřívů“), gastroenterologické (recidivující dyspepsie, normální kolonoskopie), normální nativní MR mozku, normální nález ze sternální punkce a rtg plic „neprokuje sarkoidózu“; zlepšení očních i kloubních potíží po metylprednisolonu p.o. Tato vyšetření žádného ze specialistů k definitivní diagnóze nedovedla. Po sumarizaci této anamnézy se současným neurologickým postižením jsme stanovili diagnózu BN.

Pacientka byla propuštěna po 22 dnech hospitalizace, pokračovala v užívání p.o. metylprednisolonu s postupným snižováním dávky, na depresi nasazen escitalopram. Měsíc po dimisi proběhla oční kontrola včetně optické koherentní tomografie makul a angiografie fundů, která potvrdila proběhlou venózní okluzi na pravém oku temporálně a zadní uveitidu s vitritidou na obou očích. Následovalo konzilium v uveální poradně Oční kliniky VFN, kde bylo na náš přímý dotaz potvrzeno, že oční nález je typický pro BN, a bylo doporučeno zahájení razantnější imunosuprese na neurologickém pracovišti. Proto jsme k p.o. metylprednisolonu přidali p.o. azathioprin v dávce 2 x 50 mg denně. V klinickém obraze přetrvává lehká pravostranná hemiparéza s dominancí na horní končetině, ataxie trupu s možností samostatné chůze, lehká dysartrie. Pacientka je bradypsychická, kdy nelze s jistotou odlišit podíl premorbidního stavu, případné encefalopatie v rámci BN či sekundární deprese při protražovaném onemocnění; neuropsychologické vyšetření odmítá; k dalšímu relapsu neurologických projevů nedošlo.

Diskuze

Je uvedena kauzistika pacientky se subakutním rozvojem kmenové a pyramidové symptomatologie při týden trvající bolesti hlavy. Vstupní MR mozku vedla k podezření na akutní meningoencefalitidu kmene doprovázenou akutní ischemií v levém thalamu. Vývoj nálezu po pěti dnech ukázal snížení aktivity procesu ve kmeni, jeho asymetrické šíření do pedunklů a zvětšení rozsahu ložiska v levém thalamu do zadního raménka capsula interna. Po 20 dnech došlo k výrazné regresii rozsahu i aktivity procesu, ve kmeni se zformovaly postischemické lakuny.

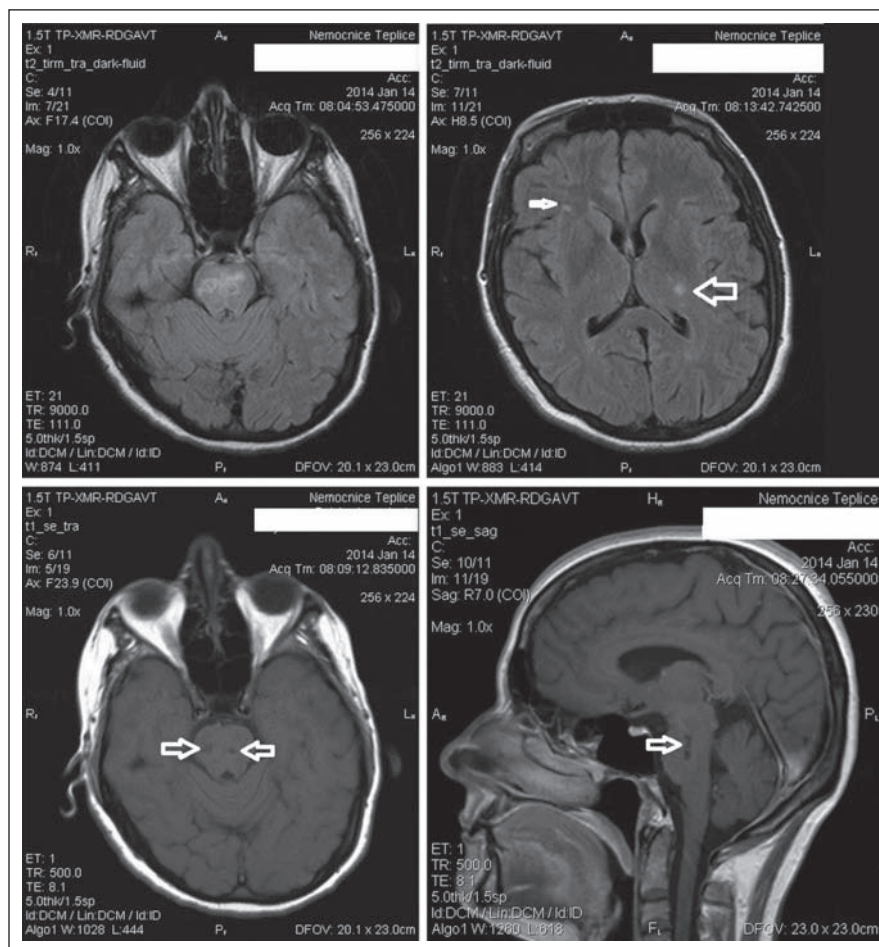
V diferenciální diagnostice byly zvažovány infekce, kardiogenní embolizace, hyperkoagulační stavy a vaskulitidy. Žádný infekční agens ani trombofilní stavy nebyly potvrzeny. Z efektu léčby nelze soudit na infekci nebo autoimunitu, ke zlepšení došlo při podávání kortikoidů a zároveň ceftazidimu. Ten

byl podáván až do definitivního vyloučení infekce při suspektních, avšak nekonzistentních echokardiografických nálezech (na TTE oscilující vegetace na aortální chlopni; na TEE oscilující vegetace na aortální chlopni; na TEE myxomatózní změny na mitrální chlopni). Zdroj embolizace bývá častěji na chlopni mitrální než aortální [13], obraz vaskulitidy CNS a embolizace při bakteriální endokarditidě mohou být velmi podobné [14]. Při nepotvrzené infekční endokarditidě nelze vyloučit přítomnost vegetací sterilních, které mohou být u systémových zánětů, včetně BN [11]. Za příčinu mozkové ischemie nepovažujeme kardiální zdroj, protože nebyla prokázána jeho přítomnost před vznikem ischemie. K ní pravděpodobněji vedla intravaskulární formace trombů při trombocytóze a pozitivě AECA, které mohou doprovázet vaskulitidy [2,15,16]. Z neinfekčních vaskulitid malých cév jsme vyloučili primární (izolovanou) angiitidu CNS pro přítomnost systémového postižení a známek celkového zánětu [6,7,17], dále ANCA-pozitivní vaskulitidy pro negativitu ANCA a opakovaně bylo také vyloučeno SOP. Přítomnost orálních a genitálních ulcerací, anamnéza očního, kožního, kloubního a gastrointestinálního postižení a průběh neurologických projevů vedly k diagnóze BN [9,10,12].

Postižení CNS při BN, tzv. neuro-Bečzetův syndrom (NBS), může být:

1. primární ve formě:
 - a) migrenózní bolesti hlavy;
 - b) trombózy nitrolebních žilních splavů (tzv. extra-axiální NBS);
 - c) intra-axiálního NBS se subakutním rozvojem kmenové symptomatologie a lézí hlavových nervů, dysartrií, ataxií, pyramidovými příznaky a lehkou zmateností při zánětu parenchymu kmene; nebo
 - d) neuro-psycho-Bečzetův syndrom s psychiatrickou symptomatologií (euforie, ztráta náhledu, psychomotorická agitace nebo retardace, paranoia či obsese);
2. sekundární v důsledku systémového procesu (např. kardiogenní embolizace při srdečním postižení) nebo léčby (neurotoxická cyklosporinu).

Diagnostická kritéria NBS jsou uvedena v tab. 2 [11]. Klinický vývoj u naší pacientky odpovídá intra-axiálnímu NBS s typickými nálezy na MR mozku označovanými jako „brainstem plus sign“ – zánětlivé změny parenchymu kmene, především mezodiencefalické junkce, s unilaterálním šířením



Obr. 3. Kontrolní vyšetření MR po 20 dnech axiální řezu technikou FLAIR.

Zleva nahoře: 1. výrazná regrese rozsahu ložisek v kmeni, 2. regrese ložiska vlevo v oblasti laterálního okraje thalamu a zadního raménka capsula interna (velká šipka), zachyceno je drobné ložisko nespecifické gliózy vpravo na spodině frontálního pravého laloku subkortikálně, které bylo při všech vyšetřeních stejného rozsahu a charakteru (malá šipka). Zleva dole nativní T1 vážené snímky: 3. hypointenzity velikosti cca 3 mm ve kmeni na axiálním řezu (šipky), 4. longitudinální hypointenzity ve kmeni parasagitálně vpravo (šipka) odpovídají tvorbě postischemických lakun.

Tab. 2. Diagnostická kritéria neuro-Bečzetova syndromu (NBS) navržená Sivou a Saipem [11].

- | | |
|----|---|
| A) | Splnění mezinárodních diagnostických kritérií BN. |
| B) | Vznik neurologických příznaků, které nejsou vysvětlitelné jiným známým systémovým či neurologickým onemocněním nebo léčbou. |
| | Přítomnost alespoň jednoho z následujících: |
| | 1. abnormální objektivní klinický neurologický nále (prokázáno klinicky), |
| | 2. abnormální zobrazovací neurologický nále odpovídající NBS (prokázáno zobrazovací metodou), |
| C) | 1. abnormální likvorologický nále odpovídající NBS (prokázáno laboratorně), |
| | 2. abnormální neurofyziologický nále (elektromyografie nebo evokované potenciály) ve shodě s neurologickými příznaky (prokázáno neurofyziologicky). |

kaudálně i rostrálně do diencefala, oblasti capsula interna a bazálních ganglií, které regredují po i.v. metylprednisolonu [11,12].

Rovněž zánětlivé nálezy v likvoru podpořily diagnózu akutního stadia intra-axiálního NBS [11].

Prevalence BN v severní a střední Evropě je 0,6–1/100 000, vyšší u tureckých imigrantů v Německu (21/100 000), nejvyšší pak v Turecku – až 420/100 000 [11]. Naše pacientka nepotvrdila možnost původu z oblasti vyšší incidence BN. V českém písemnictví jsme našli jednu kazuistiku pacienta s neurologickými komplikacemi BN v podobě subarachnoidálního krvácení z aneuryzmatu [18]. Pacienti s BN u nás mohou být sledováni, aniž je tato diagnóza stanovena, v ordinacích dermatologů, oftalmologů či revmatologů, jako v našem případě. K neurologovi se mohou dostat pro jakékoli projevy NBS, kdy právě neuro-axiální forma má typický klinický a zobrazovací nálezu. K diagnóze BN může vést anamnéza oro-genitálních ulcerací a očního postižení, její stanovení je zásadní vzhledem k možnosti ovlivnění průběhu nemoci imunosupresivou.

V léčbě akutního NBS se podávají i.v. kortikosteroidy následované snižováním dávky po dobu do tří měsíců. V úvahu připadá razantnější imunosuprese (cyklofosfamid, metotrexát, azathioprin), případně biologická léčba (infliximab, etanercept, interferon alfa), ale účinnost žádného z těchto léků nebyla prokázána v kontrolované studii. Rovněž byla publikována nepotvrzená prospěšnost i.v. imunoglobulinů a plazmaferézy [11], kolchicinu, thalidomidu a pentoxyfilinu [6]. Nejsou doporučovány cyklosporin A pro svou neurotoxicitu a chlorambucil pro myelotoxicitu. Při formě extra-axiální mohou být indikovány antikoagulanty [2,6], a to po vyloučení přítomnosti aneurysmat velkých cév [11]. Při dispenzarizaci pacienta je nutná mezioborová spolupráce.

Závěr

Je prezentován případ u nás vzácně diagnostikované BN s neurologickými komplikacemi ve formě intra-axiálního NBS. Kritéria pro BN byla splněna přítomností rekurentních oro-genitálních ulcerací, postižení očního, kloubního, kožního a gastrointestinálního. Pro stanovení diagnózy byla nezbytná anamnéza dlouhodobých systémových projevů a vývoj vlastního neurologického nálezu doplněného o opakovaně vyšetření zobrazovací a likvorologická. Základem léčby jsou imunosupresiva, při péči je nutná multidisciplinární spolupráce, zejm. s oftalmologem a revmatologem. Prognóza a kvalita života závisí na úpravě neurologického deficitu, případném relapsu neurologických komplikací a na vývoji postižení ostatních orgánů, především očí, které by mohlo vést k úplné slepotě. Na BN je třeba myslet v diferenciální diagnostice bolestí hlavy, kmenových encefalitid, cévních mozkových příhod u mladších pacientů a intrakraniální žilní trombózy, a to kvůli možnosti imunosupresivní léčby. Vzhledem k demografickému vývoji se s BN a NBS budeme pravděpodobně setkávat častěji.

Literatura

1. Biller J, Love BB. Ischemic cerebrovascular disease. In: Bradley WG, Daroff RB, Fenichel GM, Jankovic J (eds). Neurology in Clinical Practice. Principles of Diagnosis and Management. 4th ed. Philadelphia: Elsevier 2004: 1197–1245.
2. Siva A, Altintas A, Saip S. Behçet's syndrome and the nervous system. Curr Opin Neurol 2004; 17(3): 347–357.
3. Kosztuová T. Recidivující afty a Behçetova choroba. Dermatológia pre prax 2010; 4(2): 57–59.
4. Younger DS. Vasculitis of the nervous system. Curr Opin Neurol 2004; 17(3): 317–336.

5. Scolding NJ. Central nervous system vasculitis. Semin Immunopathol 2009; 31(4): 527–536. doi: 10.1007/s00281-009-0183-2.
6. Berlit P. Diagnosis and treatment of cerebral vasculitis. Ther Adv Neurol Disord 2010; 3(1): 29–42. doi: 10.1177/1756285609347123.
7. Alba MA, Espigol-Frigolé G, Prieto-González S, Tavera-Bahillo I, García-Martínez A, Butjosa M et al. Central nervous system vasculitis: still more questions than answers. Curr Neuropharmacol 2011; 9(3): 437–448. doi: 10.2174/157015911796557920.
8. Žurek M. Systémová onemocnění pojiva – díl 2. Dermatologie pro praxi 2010; 4(1): 33–37.
9. International Study Group for Behçet's Disease. Criteria for diagnosis of Behçet's disease. Lancet 1990; 335(8697): 1078–1080.
10. International Team for the Revision of the International Criteria for Behçet's Disease. The International Criteria for Behçet's Disease (ICBD): a collaborative study of 27 countries on the sensitivity and specificity of the new criteria. J Eur Acad Dermatol Venereol 2014; 28(3): 338–347. doi: 10.1111/jdv.12107.
11. Siva A, Saip S. The spectrum of nervous system involvement in Behçet's syndrome and its differential diagnosis. J Neurol 2009; 256(4): 513–529. doi: 10.1007/s00415-009-0145-6.
12. Al-Araji A, Kidd DP. Neuro-Behçet disease: epidemiology, clinical characteristics, and management. Lancet Neurol 2009; 8(2): 192–204. doi: 10.1016/S1473-4422(09)70015-8.
13. Kalvach P. Mozkové ischemie. In: Kalvach P (ed). Mozkové ischemie a hemoragie. 3. vyd. Praha: Grada Publishing 2010: 83–144.
14. Berlit P. Isolated angitis of the CNS and bacterial endocarditis: similarities and differences. J Neurol 2009; 256(5): 792–795. doi: 10.1007/s00415-009-5018-5.
15. Shoenfeld Y. Classification of anti-endothelial cell antibodies into antibodies against microvascular and macrovascular endothelial cells: the pathogenic and diagnostic implications. Cleve Clin J Med 2002; 69 (Suppl 2): S1165–S1167.
16. Youinou P, Jamin C. The miscellany of anti-endothelial cell autoantibodies. Isr Med Assoc J 2012; 14(2): 119–120.
17. Birnbaum J, Hellmann DB. Primary angitis of the central nervous system. Arch Neurol 2009; 66(6): 704–709. doi: 10.1001/archneurol.2009.76.
18. Krčičková D, Slavík S, Jílek D. Behçetova choroba s neurologickými projevy (kazuistika). Alergie 2004; 6(1): 62–66.

Informace o členství

Česká neurologická společnost je součástí České lékařské společnosti Jana Evangelisty Purkyně (www.cls.cz). Členem společnosti se může stát lékař, farmaceut, případně jiný pracovník ve zdravotnictví a příbuzném oboru, který souhlasí s posláním a cíli ČLS JEP a zaváže se přispívat k jejich plnění. Každý může být členem více odborných společností.

Co vám členství v České neurologické společnosti ČSL JEP přinese?

- Pravidelný elektronický zpravodaj s novinkami.
- Zvýhodněné podmínky účasti na akcích pod záštitou neurologické společnosti.
 - Předplatné časopisu „Česká a slovenská neurologie a neurochirurgie“.
 - Pozvánky na odborné akce.
- Budete součástí týmu odborníků a spolupodílet se na rozhodování České neurologické společnosti.

Jak se stát členem společnosti?

- Vyplňte přihlášku na webových stránkách společnosti www.czech-neuro.cz.
- Každému žadateli bude zaslán, po schválení přihlášky výběrem České neurologické společnosti, dopis o potvrzení přijetí.

Změny údajů

Dojde-li ke změně údajů členů společnosti (adresa, telefon, e-mail apod.), zašlete tyto informace na email sekretariat@czech-neuro.cz, změny ve vašich údajích budou předány také ČLS JEP.