

# Neuromyelitis optica

## Neuromyelitis Optica

### Souhrn

Neuromyelitis optica (NMO), také známá jako Devicova choroba, je devastující autoimunitní onemocnění centrálního nervového systému klinicky charakterizované záněty zrakového nervu, míchy a méně často mozkového kmene. Objev protilátek proti akvaporinu-4 (NMO-IgG/AQP4-IgG) definitivně odlišil tuto chorobu od roztroušené sklerózy. Testování AQP4-IgG je klíčové v diferenciálně diagnostickém procesu, ve kterém se dále neobejdeme bez magnetické rezonance mozku a míchy. Typickým nálezem jsou míšní ložiska přesahující délku tří míšních segmentů. Změny na magnetické rezonanci mozku diagnózu NMO nevyklučují, jsou naopak relativně časté a mají poměrně typický charakter. Důležité informace přináší i optická koherentní tomografie, která kvantifikuje postižení sítnice a zrakového nervu. Neurologický deficit u této choroby je následkem relapsů onemocnění, a proto je zcela zásadní časné stanovení diagnózy a nasazení adekvátní terapie, která může změnit nepříznivou prognózu pacienta. Mezi hlavní léčebné strategie patří agresivní léčba relapsů (vysokodávkované steroidy či plazmaferéza) následované zahájením chronické terapie (mezi léky první volby dnes řadíme azathioprin a rituximab).

### Abstract

Neuromyelitis optica (NMO), also known as Devic's disease, is a devastating autoimmune disorder of the central nervous system and is clinically characterized by inflammation of the optic nerve, spinal cord, and, less frequently, brainstem. The discovery of antibodies against aquaporin-4 (NMO-IgG/AQP4-IgG) has definitively distinguished this disease from multiple sclerosis. AQP4-IgG testing is crucial in differential diagnosis that also includes magnetic resonance imaging of the brain and spinal cord. Typically, spinal cord lesions exceeding the length of three vertebral segments are found. Changes in magnetic resonance imaging of the brain do not exclude the diagnosis of NMO; by contrast, they are relatively common and are fairly typical. Optical coherence tomography provides important information, and quantifies the involvement of the retina and optic nerve. Neurologic deficit in this disease is a result of disease relapse, and it is therefore crucial to establish the diagnosis early and initiate an appropriate treatment that can change the unfavorable prognosis. The main therapeutic strategies include aggressive treatment of relapses (with high-dose corticosteroids or plasmapheresis), followed by chronic therapy (first choice drugs include azathioprine and rituximab).

Podpořeno výzkumným záměrem projektem PRVOUK-P26/LF1/4. Děkuje se za zapůjčení obrazové dokumentace z magnetické rezonance prof. MUDr. Manuele Vaněčkové, Ph.D. (Oddělení MR, Radiodiagnostická klinika 1. LF UK a VFN v Praze).

### Úvod

Neuromyelitis optica (NMO), známá také jako Devicova choroba, je autoimunitní astrocitopatie klinicky typicky charakterizo-

vaná záněty zrakového nervu, míchy a méně často mozkového kmene [1,2]. Dlouhá desetiletí byla považována za agresivní podtyp roztroušené sklerózy, což zásadně změ-

**Autoři deklarují, že v souvislosti s předmětem studie nemají žádné komerční zájmy.**

The authors declare they have no potential conflicts of interest concerning drugs, products, or services used in the study.

**Redakční rada potvrzuje, že rukopis práce splnil ICMJE kritéria pro publikace zasílané do biomedicínských časopisů.**

The Editorial Board declares that the manuscript met the ICMJE "uniform requirements" for biomedical papers.

### P. Nytrová, D. Horáková

Neurologická klinika a Centrum klinických neurověd 1. LF UK a VFN v Praze



**doc. MUDr. Dana Horáková, Ph.D.**

**Neurologická klinika a Centrum klinických neurověd**

**1. LF UK a VFN v Praze**

**Kateřinská 30**

**128 08 Praha 2**

**e-mail: dana.horakova@vfn.cz**

Přijato k recenzi: 1. 10. 2014

Přijato do tisku: 13. 1. 2015

### Recenzenti

MUDr. Jiří Piřha, CSc.

doc. MUDr. Pavel Štourač, Ph.D.

doc. MUDr. Radomír Taláb, CSc.

<http://dx.doi.org/10.14735/amcsnn2015130>

### Klíčová slova

neuromyelitis optica – protilátky proti akvaporinu-4 – onemocnění ze širšího spektra neuromyelitis optica

### Key words

neuromyelitis optica – autoantibodies against aquaporin-4 – neuromyelitis optica spectrum disorders

nil objev V. Lennonové et al v roce 2004. Ti popsali sérový marker tzv. Neuromyelitis Optica Imunoglobulin G (NMO-IgG/AQP4-IgG) u pacientů splňujících původní Wingerchu-

kova kritéria [3]. Cílovým antigenem těchto protilátek je akvaporin-4 (AQP4) [4], který je exprimován zejm. astrocyty a patří do rodiny transmembránových vodních kanálů, které se významně podílejí na vodní homeostáze a jsou součástí hematoencefalické bariéry [5,6]. AQP4 zprostředkovává transport vody přes plazmatickou membránu, který je především regulován hustotou těchto proteinů v membráně a osmotickým gradientem. Selektivní destrukce a dysfunkce astrocytů vede dále k demyelinizaci a ztrátě neuronů. NMO se definitivně vyčlenila jako samostatná nosologická jednotka a dnes ji řadíme mezi protilátkově zprostředkovaná autoimunitní onemocnění nebo autoimunitní ionforopatie centrálního nervového systému.

### Epidemiologie

Před objevem protilátek proti AQP4 byla NMO považována za onemocnění s extrémně vzácným výskytem u indoevropské populace v našich geografických šířkách. Údaje o incidenci a prevalenci jsou limitované a vycházejí zvláště z národních registrů. Nejvyšší prevalence onemocnění byla zaznamenána v Dánsku – 4,4 na 100 000 obyvatel. Odhaduje se, že toto onemocnění tvoří asi 1,5 % získaných demyelinizačních onemocnění CNS u této populace. Naopak u asijské populace je výskyt mnohem vyšší a tvoří asi 20–40 % onemocnění v této skupině. Častěji onemocní ženy (poměr se pohybuje od 2,8–9 : 1), medián věku začátku onemocnění je okolo 39 let [7,8]. První manifestace nemoci může být prakticky v kterémkoliv věku, včetně první a sedmé dekády života. Přesná prevalence v České republice není známa, ale odhadujeme ji na 1 : 100 000 obyvatel.

### Patogeneze

Studium histopatologických nálezů a zvířecích modelů významně přispělo k poznání patogeneze NMO. Klíčovým mechanismem je navázání protilátek na cílový antigen, kterým je astrocyty exprimovaný AQP4. Jedná se o protilátky podtřídy IgG1, které po navázání na svůj cílový antigen mohou aktivovat komplement, což vede k formování membránu atakujícího komplexu s lýzou buněk [9,10]. Štěpné produkty komplementu a další prozánětlivé cytokiny působí chemotakticky pro leukocyty, zejm. neutrofile a eozinofily [11], které se spolupodílejí na destrukci nervové tkáně uvolněnými proteázami a volnými radikály. Zvýšené sérové koncentrace C3a složky komplementu koreluje s neurologickým deficitem a aktivitou

choroby [12]. Formování AQP4 imunokomplexů s destrukcí buněk je provázeno ztrátou pozitivní barvení na AQP4 s vaskulocentrickou depozicí imunoglobulinů a produktů aktivace komplementu v patologických ložiscích [11,13,14]. Tato histopatologická charakteristika odpovídá lézím u myši indukovaných podáním lidských protilátek proti AQP4 spolu s lidským komplementem intracerebrálně. Akutní NMO léze je charakterizována splývající a/nebo fokální perivaskulární demyelinizací, prominentní infiltrací makrofágů, ztrátou axonů, nekrotizací šedé i bílé hmoty míchy, provázené ztrátou astrocytů [10,11].

Základním rozdílem v patogenezi NMO v porovnání s roztroušenou sklerózou (RS) je primární postižení astrocytů po navázání protilátek v oblasti hematoencefalické bariéry (HEB), systémová aktivace komplementu a infiltrace granulocytů způsobující primární postižení. Demyelinizace a ztráty neuronů jsou pak sekundárním projevem indukovaného zánětu. U RS dochází k průniku mononukleárních buněk přes relativně intaktní HEB, za kterou probíhá zánětlivá reakce v oblasti bílé i šedé hmoty, dochází také k formování sekundárních germinálních center v oblasti mening s přítomností plazmatických buněk produkujících různé protilátky.

### Klinický obraz

Neuromyelitis optica byla popsána klinicky již na konci 19. století jako monofázické zánětlivé onemocnění postihující míchu a zrakové nervy souběžně nebo v těsné návaznosti. Tento monofázický průběh je vzácnější a vyskytuje se asi u 10 % případů. Nejčastěji je průběh relaps remitentní. Délka remise je variabilní od několika týdnů po několik let. Díky objevu protilátek proti AQP4 se rozšířily klinické příznaky tohoto onemocnění, které nebyly dříve dobře známy. Zejména se jedná o příznaky při postižení mozkového kmene, hypothalamu nebo sluchu [1,8].

**Optická neuritida (ON)** se projevuje bolestí za okem, výpadky zorného pole, změnou barvocitu nebo snížením zrakové ostrosti. Tíže postižení zrakového nervu, popřípadě jeho bilaterální postižení, by nás mělo vést k úvaze o zánětlivém postižení v rámci onemocnění NMO. Dále je typický poměrně rychlý rozvoj s výrazným otokem na papile, těžký průběh bez úplné úpravy, popřípadě amauroza, kterou vyvine asi 22 % pacientů po první atace [1]. Někdy zánět zrakového nervu nemusí být doprová-

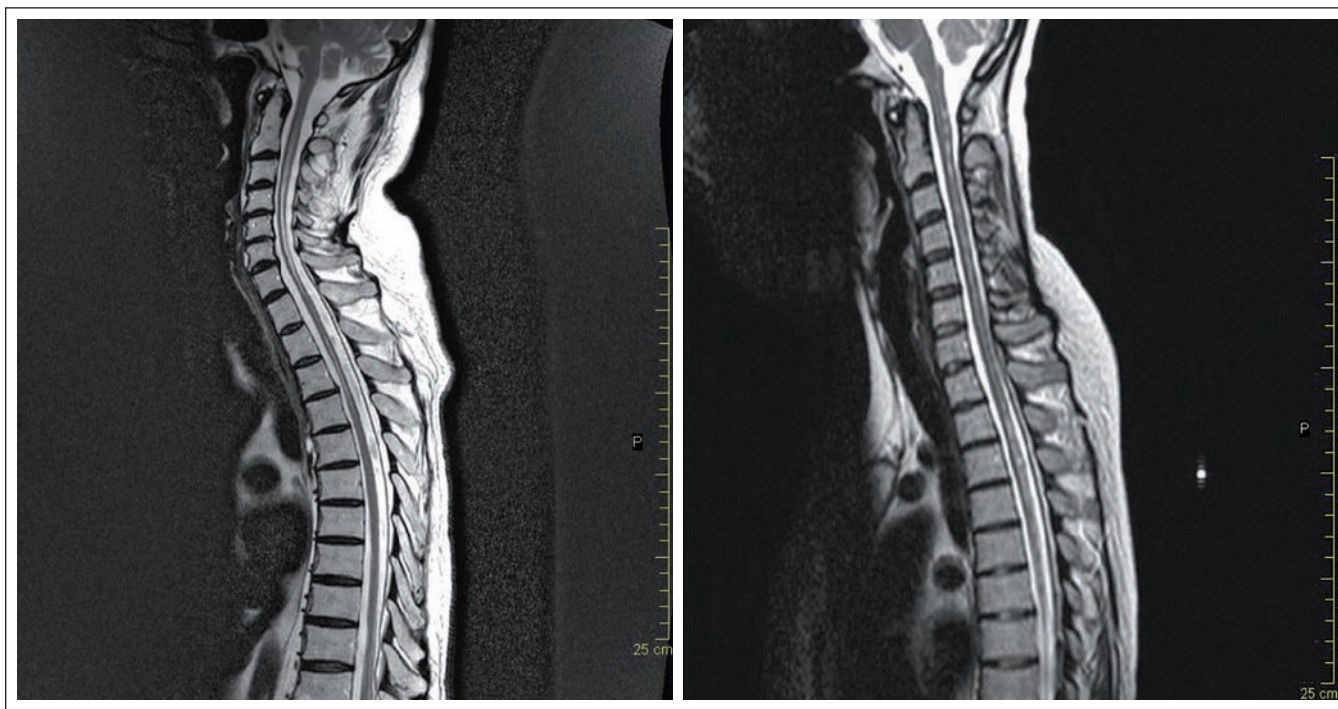
zen bolestí při pohybu očním bulbem. U některých pacientů může dojít k rozvoji amaurozy během několika hodin. Zde pak může být mylně stanovena diagnóza přední ischemické neuropatie optiku i vzhledem k věku, protože počátek onemocnění v 5. dekádě života a později je poměrně častý.

**Kmenové příznaky** jsou vyjádřeny asi u čtvrtiny pacientů, často v úvodu onemocnění. Typicky se jedná o zvracení s nauzeou provázené neztížitelným singultem, často v souvislosti s lézí v oblasti area postrema [15]. Není vzácná ani ztráta sluchu, diplopie, neuralgie trigeminu a nystagmus [16]. V důsledku postižení dechového centra v oblasti medulla oblongata může dojít k neurogeně podmíněnému respiračnímu selhání, s kterým se setkáváme zejm. u pacientů se souběžnou rozsáhlou myelitidou oblasti krční a hrudní míchy. **Postižení hypothalamu** se může projevit polyurií, nadměrnou denní spavostí, hypotermií, hypotenzí a obezitou [17,18]. Příznaky bývají doprovázeny T2 hyperintenzitami na magnetické rezonanci (MR) mozku v oblasti hypothalamu.

**Myelitida** probíhá často pod obrazem paracéfalické kvadruparézy nebo plegie s hranicemi čití a sfinkterovými poruchami. Inkompletní míšní léze diagnózu NMO nevylučuje, naopak setkáváme se s ní u pacientů, kteří užívají imunosupresivní léčbu pro prodělanou ON nebo mají jiné autoimunitní onemocnění (např. systémový lupus erythematoses) [19]. Radikulární bolest, paroxysmální tonické velmi bolestivé svalové spazmy trvající 20–45 sekund a decharge électrique (Lhermittův příznak) se vyskytují u 1/3 relaps remitentních pacientů, ale nenacházíme je u pacientů s monofázickým průběhem NMO [8,20]. Myelitida typická pro NMO dosahuje nebo přesahuje na T2 obrazech tři obratlové segmenty, tzn. longitudinálně extenzivní transverzální myelitida (LETM). Klinická úprava těžkého neurologického deficitu závisí na zahájení adekvátní terapie, ale často zůstává výrazné reziduum. V kohortě pacientů s mediánem sledování 75 měsíců s počátkem onemocnění nad 46. rokem života bylo více než 40 % odkázáno na invalidní vozík. S vyšším věkem počátku onemocnění roste riziko trvalého motorického deficitu [21].

### Pomocné vyšetřovací metody

**Magnetická rezonance** představuje u NMO klíčové zobrazovací vyšetření, a to zejm. při stanovení diagnózy a v diferenciálně dia-



Obr. 1. MR míchy.

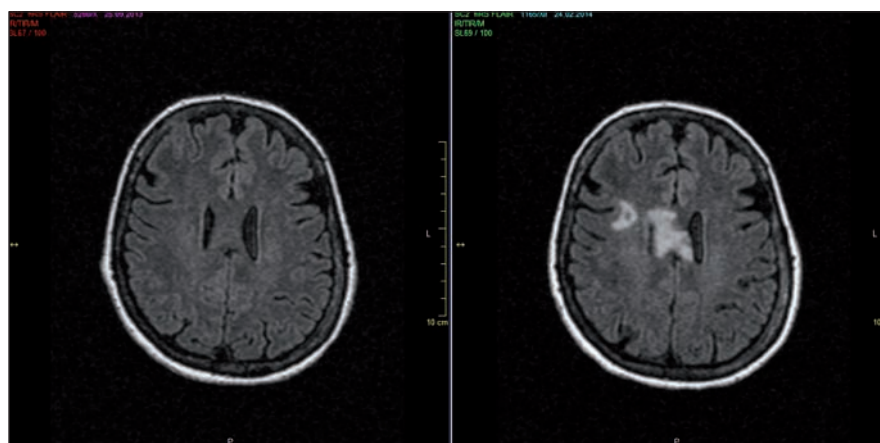
Obr. 1a) MR míchy (T2 vážený obraz) u 64letého pacienta s anamnézou obtíží od 2/2006, opakovaně ataky těžké optické neuritidy a myelitidy, na snímku z 2/2014 typická longitudinálně extenzivní léze přesahující šest míšních segmentů.

Obr. 1b) MR míchy (T2 vážený obraz) u 38leté pacientky s anamnézou od r. 1998, opakovaně ataky optické neuritidy a myelitidy, na MR z 3/2011 fragmentovaná míšňí léze v oblasti krční a hrudní míchy.

gnostickém procesu. Bez ohledu na počáteční příznaky by měla být vždy provedena MR mozku i míchy, doporučeno je i podání kontrastní látky [22].

Typickým nálezem podporujícím diagnózu NMO jsou LETM, u kterých tato míšňí ložiska dosahují v průměru délky 4,5–8,7 obratlových segmentů, postihují centrální šed i oblast bílé hmoty, typicky jsou lokalizována v krční a hrudní míše (obr. 1a). Přibližně 30–70 % těchto lézí se v akutní fázi barví kontrastní látkou, enhancement může přetrvávat i několik týdnů. Po léčbě kortikoidy nebo s odstupem času může dojít k vymizení nebo fragmentaci původních míšňích T2 lézí. Postupně dochází u většiny pacientů k významné míšňí atrofii (obr. 1b).

Původní představa, že pacienti s NMO mají na MR mozku negativní nález, je dnes již vyvrácena. Z různých studií vyplývá, že asi 50 % NMO pacientů má MR nález již na počátku onemocnění a s přibývajícím délkou se toto číslo zvětšuje (obr. 2a,b). Nález je ale nespecifický, může sice napodobovat RS, nicméně atypická lokalizace, často ve spojitosti s atypickými klinickými projevy, by měla upozornit na možnost NMO [23]. Léze bývají v místech vysoké exprese AQP4, tj.:

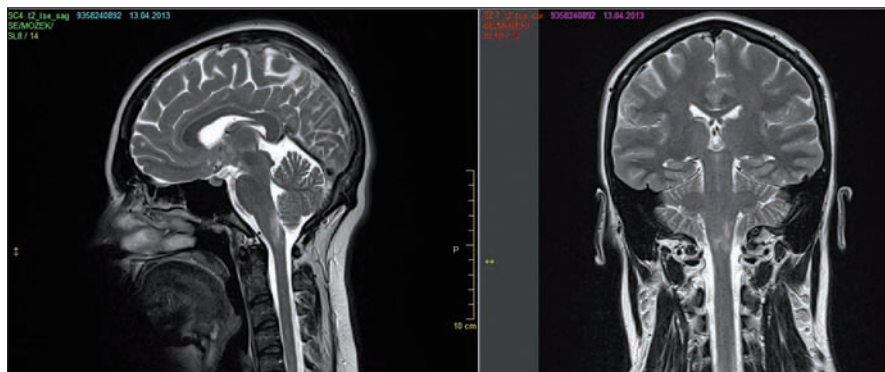


Obr. 2. MR mozku.

Obr. 2a) MR mozku 9/2013 (FLAIR) u 53leté ženy s anamnézou obtíží od r. 2007 naplňující kritéria pro NMO včetně pozitivitu AQP4-IgG s min. nálezem.

Obr. 2b) Kontrolní MR mozku 2/2014 provedeno v době těžké senzitivně motorické ataky s nálezem tumoriformního ložiska v oblasti corpus callosum překračující střední čáru a dalšího ložiska frontálně vpravo.

1. v periependymální oblasti Sylviova akveduktu, kolem III. a IV. komory, někdy zasahující i do oblasti hypothalamu;
2. v oblasti prodloužené míchy často navazující na ložisko míšňí, typicky s postižením area postrema (obr. 3a,b);
3. lemující periependymálně postranní komory (na rozdíl od RS, kde vidáme ložiska ovoidní, kolmá na postranní komory, označované jako tzv. Dawsonovy prsty), v případě NMO vidáme ložiska rozsáhlejší, často vyplňující celé corpus ca-



Obr. 3. MR mozku.

Obr. 3a) MR mozku (T2 vážený obraz) sagitální a koronární řez u 21leté pacientky s prvními obtížemi v r. 2013 (zvracení a protrahovaný singultus) spadající do skupiny NMOSD s pozitivitou AQP4-IgG.

Obr. 3b) MR mozku ze 4/2013 s nálezem ložiska v oblasti prodloužené míchy (area postrema).

llosum a přecházející přes střední čáru (obr. 2b);

4. postižení pyramidové dráhy v oblasti zadního raménka capsula interna a v oblasti mozkových penduklů;
5. vzácněji mohou být i rozsáhlé, edematózní léze v oblasti bílé hmoty supratentoriálně [23,24].

Zajímavé nálezy ukazuje 7 tesla MR, kde u NMO na rozdíl od RS chybí kortikální postižení a léze v oblasti bílé hmoty nemají typicky centrálně uloženou venulu [25]. Tyto MR charakteristiky by mohly v budoucnu pomoci v diagnostickém procesu. Po podání kontrastní látky je někdy popisován „cloud like enhancement“, pro NMO ale jinak není specifický vzorec.

**Stanovení protilátek proti AQP4** (AQP4-IgG nebo též NMO-IgG) v séru pacienta je základní vyšetření v rámci stanovení diagnózy NMO nebo poruch jejího širšího spektra. Zlatým standardem je stanovení protilátek na buňkách transfekovaných AQP4 (tzv. Cell Based Assay; CBA) pomocí metody nepřímé imunofluorescence nebo průtokové cytometrie. Specifita je prakticky 100 %, senzitivita CBA je vyšší než 80 % [26]. Z toho vyplývá i důležitý fakt, že negativita protilátek proti AQP4 nevylučuje diagnózu NMO. U většiny pacientů přetrvává sérová pozitivita při opakovaných stanoveních. U některých pacientů může v důsledku léčby dojít k snížení koncentrace protilátek pod detekční limit nebo jsou přítomny pouze v okamžiku relapsů. Indikace k vyšetření AQP4-IgG vychází z kombinace klinických příznaků uvedených výše, které nás nutí přemýšlet o diagnóze NMO. Zcela jistě lze ještě uvést

některé specifické případy, kdy indikujeme vyšetření protilátek proti AQP4. Jedná se o každou ON u pacienta asijské populace, u pacientek s atakou ON nebo myelitidy vzniklé v těhotenství, u pacientů s myasthenia gravis, systémovým lupus erythematosus a Sjögrenovým syndromem.

**Vyšetření likvoru** je důležité v diferenciálně diagnostickém procesu. Nálezy v mozkomíšním moku závisí na okamžiku provedení lumbální punkce ve vztahu k aktivitě choroby. V okamžiku relapsu nacházíme zvýšenou koncentraci bílkoviny odpovídající poruše hematoencefalické bariéry, pleiocytózu typicky s přítomností neutrofilních a eozinofilních granulocytů včetně mononukleárních buněk v různém poměru. U těžkých myelitid je možné nalézt i shluky ependymových buněk. V okamžiku remise nacházíme prakticky normální koncentraci bílkovin a počet buněk nebo mírnou oligocytózu [27]. Asi u 30 % pacientů mohou být pozitivní oligoklonální pásy v likvoru, popřípadě se můžeme setkat i obrazem shodného výskytu oligoklonálních pásů v séru i likvoru. Právě negativita OCB (Oligoclonal Bands) v likvoru u pacientů s podezřením na RS by měla vést také k úvaze o diagnóze NMO.

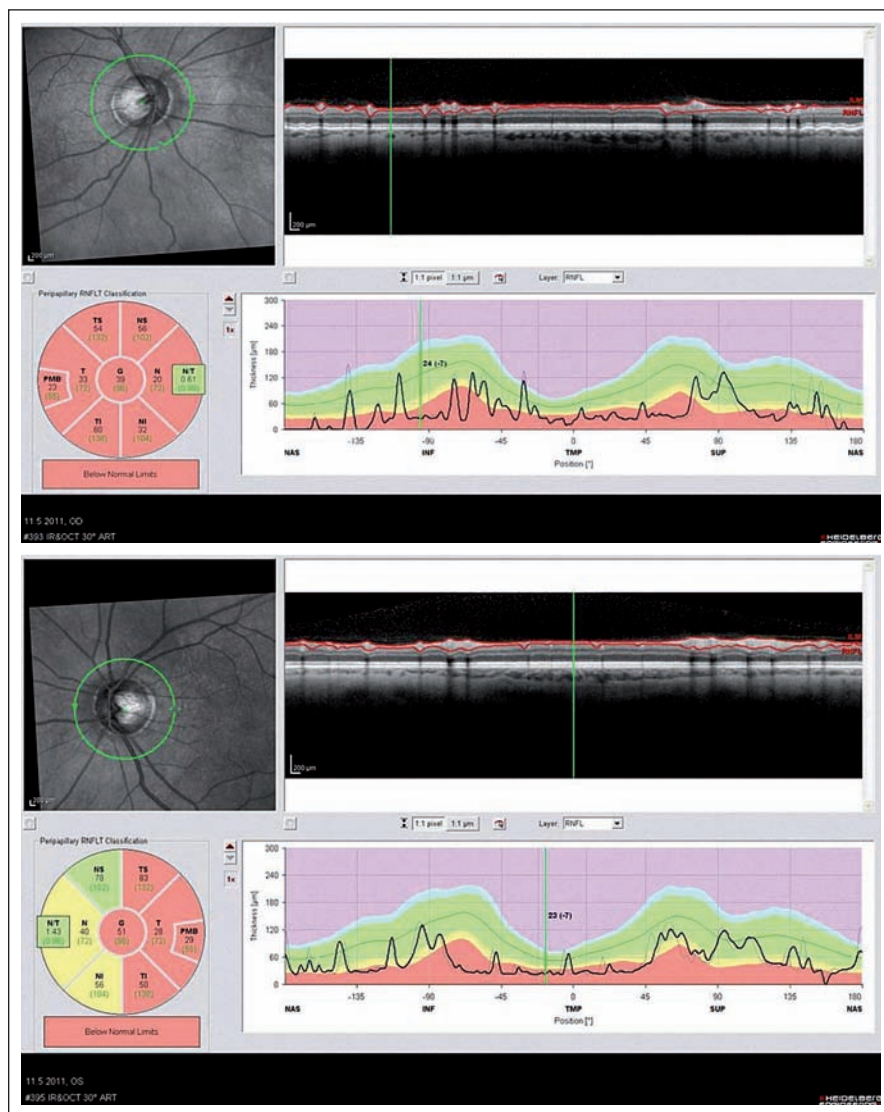
**Optická koherentní tomografie (OCT)** je nekontaktní neinvazivní zobrazovací metoda, která zobrazuje příčné řezy sítnice a její abnormality. Toto vyšetření není součástí diagnostických kritérií, ale může nám velmi napomoci v diferenciální diagnostice a odkrýt určitý vzorec postižení zrakového nervu po prodělané ON, který je pro pacienty s NMO příznačný. Jedním ze základních měřených parametrů je tloušťka vrstvy nervo-

vých vláken peripapilárně, tzv. RNFL (Retinal Nerve Fiber Layer thickness). U těchto pacientů dochází po odeznění ON k poklesu hodnoty RNFL ve většině nebo všech kvadrantech (obr. 4a,b). V akutních fázích vidíme často i edém papily. U pacientů s RS vidíme častěji pokles RNFL pouze v temporálních kvadrantech. **Vizuální evokované potenciály** vykazují abnormality charakteru prodloužení vlny P100 u 40 % a redukcí amplitudy nebo chybění potenciálu u 25 % nemocných [28].

### Stanovení diagnózy NMO a onemocnění jejího širšího spektra (NMO SD)

V rámci stanovení diagnózy vycházíme z klinického obrazu a výsledků pomocných vyšetřovacích metod. V praxi používáme revidovaná Wingerchukova kritéria z roku 2006, mezi jejichž hlavní kritéria patří ON a myelitida. Tři vedlejší kritéria se vztahují k nálezům na MR míchy, mozku a stanovení AQP4-IgG v séru (tab. 1) [29]. V případě naplnění obou hlavních a dvou ze tří vedlejších kritérií je možné stanovit diagnózu NMO, a to i v případě, že by AQP4-IgG byly negativní, při naplnění ostatních kritérií. O této skupině mluvíme jako tzv. AQP4-IgG séronegativní NMO, kde se také častěji setkáváme s monofázickým průběhem [30]. U relaps remitentní formy je časový interval mezi první a dalšími atakami různý. Vzhledem k různému časovému intervalu mezi atakami ON a myelitidy nemusí pacienti se sérovou pozitivitou AQP4-IgG poměrně dlouho naplnit revidovaná Wingerchukova diagnostická kritéria pro NMO. Pacienty s anamnézou izolované nebo rekurentní optické neuritidy bez myelitidy a naopak pouze s myelitidou a pozitivitou AQP4-IgG řadíme do skupiny onemocnění širšího spektra NMO poruch (Neuromyelitis Spectrum Disorders; NMO SD). Někteří autoři používají pro tyto případy jiný termín, tzv. limitované formy NMO [8]. Tito pacienti jsou léčeni dle stejných schémat jako nemocní s definitivní diagnózou. U pacientů s LETM nacházíme pozitivitu AQP4-IgG až v 75 % případů [31]. Pozitivita těchto protilátek predikovala rozvoj ON nebo recidivy míšních atak do jednoho roku u 55 % pacientů. U rekurentních izolovaných ON nacházíme tyto protilátky u čtvrtiny nemocných [32].

U AQP4-IgG séronegativních pacientů s NMO je diferenciální diagnóza širší a je nutné vyloučit jiná autoimunitní onemocnění, infekce, tumory, metabolické příčiny a cévní malformace. Část AQP4-IgG sérone-



Obr. 4. Optická koherentní tomografie (OCT) oka pravého a levého u 61letého pacienta po opakovaných optických neuritidách bil.

Obr. 4a) OCT oka pravého, kde došlo ke snížení peripapilárního RNFL (Retinal Nerve Fibre Layer) pod normu pro daný kvadrant ve všech kvadrantech oka pravého – znázorněno červenou barvou na průřezu zrakovým nervem.

Obr. 4b) OCT oka levého, kde je normální tloušťka RNFL pouze v horním nazálním kvadrantu (zelená barva), v dalších nazálních kvadrantech je RNFL sníženo na hranici normy pro daný věk (žlutá barva), v temporálních kvadrantech je RNFL pod normou.

gativních pacientů s NMO může mít pozitivní protilátky proti myelinovému oligodendrocytárnímu proteinu (MOG-IgG) nebo alfa podjednotce glycinového receptoru [33,34]. Pacienti se sérovou pozitivitou MOG-IgG mají ve srovnání s pacienty s protilátkami proti AQP4 lepší prognózu s dobrou odpovědí na terapii kortikoidy [33].

Lze také očekávat, že dojde k úpravě Wingerchukových kritérií, a to zejm. ve smyslu zařazení kmenových příznaků mezi hlavní diagnostická kritéria.

### Léčba

U NMO zatím nemáme léky, které by nemoc zcela vyléčily. Za posledních 10 let ale došlo k významnému posunu v poznání patogenetických mechanismů a tím i možností cílené léčby, která nemoc u velké části pacientů dobře stabilizuje. Vzhledem k tomu, že u přirozeného průběhu nemoci hrozí již časně těžká invalidita, která je většinou následkem proběhlého relapsu, tak je maximum úsilí směřováno právě na agresivní léčbu akutního zhoršení a následně na

Tab. 1. Revidovaná Wingerchukova kritéria pro NMO z roku 2006. Pro stanovení diagnózy NMO je nutné naplnění obou hlavních kritérií a min. dvou ze tří kritérií vedlejších.

#### Hlavní kritéria

1. optická neuritida uni- nebo bilaterální
2. myelitida

#### Vedlejší kritéria

1. MR mozku s normálním nálezem nebo s nálezem lézí, které nenaplní Barkschofova kritéria pro RS
2. na T2 vážených MR obrazech míchy nacházíme lézi dosahující nebo přesahující tři obratlové segmenty, tzv. longitudinálně extenzivní transverzální myelitida (LETM)
3. pozitivita AQP4-IgG (NMO-IgG) v séru

dlouhodobou/trvalou prevencí dalších atak. Nedílnou součástí péče je i léčba symptomatická (sfinkterové dysfunkce, neuropatická bolest, spasticita atd.) a léčba v souvislosti s terapií navozeného sekundárního imunodeficitu a prevence infekcí [35,36].

Vzhledem k tomu, že se jedná o relativně vzácné onemocnění s vysokým rizikem časně invalidity, je provádění randomizovaných, placebem kontrolovaných studií velmi obtížné. Většina doporučení je tedy založena na zkušenosti expertů, retrospektivním hodnocení efektů léčby (off-label indikace) a open-label studií, popřípadě pozorování z běžné klinické praxe. Jednotlivá doporučení mezi léky první a druhé linie se mohou dle různých pracovních skupin mírně lišit. Všechny níže uvedené léky jsou v současnosti podávány v off-label indikaci.

Důležitým poznatkem posledních let jsou data, která ukazují, že klasické imunomodulační léky užívané u RS, jako jsou interferony beta, fingolimod či natalizumab, v terapii Devicovy choroby selhávají či dokonce průběh zhoršují [37–41].

Léčba relapsu onemocnění je zahajována vysokodávkovanými kortikoidy – metylprednisolon v dávce 5 g (1 g/den) při respektování známých nežádoucích účinků této léčby. Pokud efekt není dostatečný, tak je doporučeno bez prodlení zahájit sérii plazmaferéz (obvykle v počtu 5–7 výkonů obden). U pacientů s těžkým relapsem a známou diagnózou, kdy byl již v minulosti dobrý efekt

**Tab. 2. Doporučená léčba pro NMO/NMOSD.**

Upraveno dle doporučení Wingerchuka, EFNS 2010 a NMEOS 2014 [33,40,43].

Léčba 1. volby	azathioprin + (prednison) rituximab + (prednison)
Léčba 2. volby	mykofenolát mofetil intravenózní imunoglobuliny cyklofosfamid mitoxantron methotrexát
Klinické studie Experimentální léčba	tocilizumab, eculizumab vysokodávkovaná imunoablace s podporou autologních hematopoetických buněk

plazmaferézy, je doporučeno zahájit jako první přímo sérií plazmaferéz, možno použít i střídání plazmaferéz a 1 g metylprednisonu obden. U plazmaferéz doporučujeme provádění výkonů pouze na pracovištích se zkušenostmi s těmito výkony. V případě nedostupnosti můžeme jako alternativu doporučit pulzy cyklofosfamid (800 mg/m<sup>2</sup>, 1x za měsíc, celkem 3x). V případě intolerance předchozích režimů je další variantou podání intravenózních imunoglobulinů (IVIg).

Úspěšná chronická léčba vede k redukcí frekvence relapsů a jejich tíže. V případě definitivní diagnózy NMO nebo u limitovaných forem s pozitivitou AQP4 protilátek je doporučeno ihned zahájení chronické terapie s cílem prevence dalších devastujících atak. Toto také platí pro pacienty AQP4-IgG séro-negativní v případě těžšího relapsu s neúplnou úpravou. U těchto pacientů je nicméně šance na monofázický průběh choroby, proto současné doporučení zahrnuje po několika letech stabilizace zvážit snížení či přerušování chronické terapie. U pacientů s izolovanými nebo rekurentními atakami LETM nebo ON a pozitivitou AQP4-IgG je také doporučeno nasazení imunosupresivní terapie. V těchto případech by imunosupresivní léčba měla být ponechána alespoň pět let [42].

Mezi léky první volby dnes patří **azathioprin** a rituximab buď v monoterapii či v kombinační terapii s kortikoidy (tab. 2) [35]. U všech těchto léků je nutné sledování krevního obrazu, jaterních testů a dalších vyšetření krve či moči v rámci monitorování nežádoucích účinků. Azathioprin má doporučenou denní dávku 2,5–3 mg/kg tělesné hmotnosti/den. V úvodu je doporučeno kombinovat s vyšší dávkou orálních steroidů (např. prednisonem v dávce až 1 mg/kg/den s velmi pomalým snižováním dávky), dlou-

hodobě je pak možné kombinovat s nižší dávkou prednisonu (5–15 mg/den) [42]. Před nasazením azathioprinu je třeba vyšetřit aktivitu enzymu TPMT (thiopurinmethyltransferáza), v případě nedostatečné aktivity je doporučeno azathioprin nepodávat pro vysoké riziko dřeňového útlumu. **Rituximab** je chimérická myší/lidská anti-CD20 monoklonální protilátka. Při jeho podání dochází k depleci pre-B a B buněk. V praxi používáme terapeutické schéma 1 000 mg i.v. v odstupu 14 dní. Ve skupině 30 pacientů léčených rituximabem po dobu pěti let dosáhlo 93 % pacientů stabilizace EDSS skóre nebo došlo k mírnému zlepšení neurologického nálezu. Podání další terapeutické dávky (stejně terapeutické schéma) je doporučeno v okamžiku před znovuobjevením se CD19 pozitivních buněk (vyšetření průtokovou cytometrií) [43,44]. Tento interval je u pacientů individuální, ale nejčastěji se pohybuje mezi šesti až osmi měsíci. Z našich zkušeností je u některých pacientů monoterapie rituximabem nedostačující, proto kombinujeme s nízkou dávkou kortikoidů.

U pacientů s relativně mírnějším průběhem je doporučen pro dlouhodobou terapii jako první volba azathioprin. Rituximab je určen pro pacienty s NMO nebo NMO SD se závažným průběhem choroby (těžký relaps nebo relaps na stávající imunosupresivní léčbě) nebo první ataka onemocnění s těžkým reziduálním nálezem.

V případě intolerance, nežádoucích účinků či nedostatečné efektivity výše uvedené léčby jsou doporučovány další léky v rámci druhé linie, jako je např. mykofenolát mofetil, IVIg, methotrexát atd. **Mykofenolát mofetil** je vhodný zejm. u pacientů, u kterých nelze podat azathioprin (intolerance nebo nedostatečná aktivita enzymu TPMT). Doporučené dávkování je

v úvodu 500 mg 2x denně, po týdnu zvýšit na 1 000 mg 2x denně. Jinou možností je podání **IVIg** v dávce 0,4g/kg/den po dobu pěti dnů v rámci relapsu s následnou udržovací dávkou 1g/kg/den ve dvou po sobě následujících dnech každý měsíc. Další možností je **mitoxantron** a **cyklofosfamid** v pulzním podání s respektováním kumulativní dávky nebo perorální podání metotrexátu [35,42,45]. Všechny léčebné režimy vyžadují dodržování bezpečnostních doporučení týkajících se např. kontroly krevního obrazu, jaterních funkcí a dalších parametrů.

Vzhledem k zásadnímu posunu ve znalostech o patogenezi choroby je dnes snaha o cílenou léčbu, která by lépe postihla tyto mechanismy. Ve fázi klinických studií nebo experimentální léčby je dnes několik nadějných preparátů. Příkladem jsou **eculizumab**, který blokuje aktivaci komplementové kaskády vazbou na C5 složku komplementu a **tocilizumab**, což je monoklonální protilátka proti receptoru pro interleukin-6 [46,47]. Výsledky **vysokodávkované imunoablace s podporou autologních hematopoetických buněk** (AHSCT) jsou shrnuty v reportu EBMT (European Group for Blood and Marrow Transplantation) a jsou zatím nejednoznačné [48].

### Těhotenství

Těhotenství a období po porodu je u pacientek s NMO/NMOSD velmi rizikové. Jakkoliv je celosvětově v literatuře popsáno několik desítek případů, tak výsledná data hovoří o rizikovitosti zejm. v 1. a 3. trimestru a období po porodu. V odstupu jednoho roku po porodu došlo ke zhoršení EDSS skóre z hodnoty 1,33 ± 1,6 před graviditou na 3,01 ± 1,83, včetně jednoho případu úmrtí v důsledku těžké ataky po porodu. Některé pacientky byly po dobu gravidity léčeny prednisonem, metotrexátem nebo azathioprinem [49].

### Závěr

Přestože se NMO a poruchy jejího širšího spektra vyskytují v naší klinické praxi poměrně vzácně, nesmíme na tuto možnost v diferenciální diagnostice zapomínat. Stěžejní je zvláště odlišení NMO a RS vzhledem k odlišné terapii. Diagnostika se výrazně zjednodušila díky vyšetření AQP4-IgG, které je dnes dobře dostupné i v České republice. Vzhledem k riziku časně těžké invalidity je důležité určení diagnózy v okamžiku první manifestace onemocnění, protože pouze agresivní léčba akutního zhoršení a následná dlouhodobá imunosupresivní léčba může změnit negativní prognózu pacienta.

## Literatura

1. Wingerchuk DM, Hogancamp WF, O'Brien PC, Weinshenker BG. The clinical course of neuromyelitis optica (Devic's syndrome). *Neurology* 1999; 53(5): 1107–1114.
2. de Seze J, Stojkovic T, Ferriby D, Gauvrit JY, Montagne C, Mounier-Vehier F et al. Devic's neuromyelitis optica: clinical, laboratory, MRI and outcome profile. *J Neurol Sci* 2002; 197(1–2): 57–61.
3. Lennon VA, Wingerchuk DM, Kryzer TJ, Pittock SJ, Lucchinetti CF, Fujihara K et al. A serum autoantibody marker of neuromyelitis optica: distinction from multiple sclerosis. *Lancet* 2004; 364(9451): 2106–2112.
4. Lennon VA, Kryzer TJ, Pittock SJ, Verkman AS, Hinson SR. IgG marker of optic-spinal multiple sclerosis binds to the aquaporin-4 water channel. *J Exp Med* 2005; 202(4): 473–477.
5. Hasegawa H, Ma T, Skach W, Matthay MA, Verkman AS. Molecular cloning of a mercurial-insensitive water channel expressed in selected water-transporting tissues. *J Biol Chem* 1994; 269(8): 5497–5500.
6. Rash JE, Yasumura T, Hudson CS, Agre P, Nielsen S. Direct immunogold labeling of aquaporin-4 in square arrays of astrocyte and ependymocyte plasma membranes in rat brain and spinal cord. *Proc Natl Acad Sci U S A* 1998; 95(20): 11981–11986.
7. Marrie RA, Gryba C. The incidence and prevalence of neuromyelitis optica: a systematic review. *Int J MS Care* 2013; 15(3): 113–118. doi: 10.7224/1537-2073.2012-048.
8. Wingerchuk DM, Lennon VA, Lucchinetti CF, Pittock SJ, Weinshenker BG. The spectrum of neuromyelitis optica. *Lancet Neurol* 2007; 6(9): 805–815.
9. Hinson SR, Pittock SJ, Lucchinetti CF, Roemer SF, Fryer JP, Kryzer TJ et al. Pathogenic potential of IgG binding to water channel extracellular domain in neuromyelitis optica. *Neurology* 2007; 69(24): 2221–2231.
10. Saadoun S, Waters P, Bell BA, Vincent A, Verkman AS, Papadopoulos MC. Intra-cerebral injection of neuromyelitis optica immunoglobulin G and human complement produces neuromyelitis optica lesions in mice. *Brain* 2010; 133(2): 349–361. doi: 10.1093/brain/awp309.
11. Lucchinetti CF, Mandler RN, McGavern D, Bruck W, Gleich G, Ransohoff RM et al. A role for humoral mechanisms in the pathogenesis of Devic's neuromyelitis optica. *Brain* 2002; 125(7): 1450–1461.
12. Nytrava P, Potlukova E, Kemlink D, Woodhall M, Horakova D, Waters P et al. Complement activation in patients with neuromyelitis optica. *J Neuroimmunol* 2014; 274(1–2): 185–191. doi: 10.1016/j.jneuroim.2014.07.001.
13. Jarius S, Paul F, Franciotta D, Waters P, Zipp F, Hohlfeld R et al. Mechanisms of disease: aquaporin-4 antibodies in neuromyelitis optica. *Nat Clin Pract Neurol* 2008; 4(4): 202–214. doi: 10.1038/ncpneuro0764.
14. Roemer SF, Parisi JE, Lennon VA, Benarroch EE, Lassmann H, Bruck W et al. Pattern-specific loss of aquaporin-4 immunoreactivity distinguishes neuromyelitis optica from multiple sclerosis. *Brain* 2007; 130(5): 1194–1205.
15. Iorio R, Lucchinetti CF, Lennon VA, Farrugia G, Pasricha PJ, Weinshenker BG et al. Intractable nausea and vomiting from autoantibodies against a brain water channel. *Clin Gastroenterol Hepatol* 2013; 11(3): 240–245. doi: 10.1016/j.cgh.2012.11.021.
16. Chan KH, Tse CT, Chung CP, Lee RL, Kwan JS, Ho PW et al. Brain involvement in neuromyelitis optica spectrum disorders. *Arch Neurol* 2011; 68(11): 1432–1439. doi: 10.1001/archneurol.2011.249.
17. Samart K, Phanthumchinda K. Neuromyelitis optica with hypothalamic involvement: a case report. *J Med Assoc Thai* 2010; 93(4): 505–509.
18. Viegas S, Weir A, Esiri M, Kuker W, Waters P, Leite MI et al. Symptomatic, radiological and pathological involvement of the hypothalamus in neuromyelitis optica. *J Neurol Neurosurg Psychiatry* 2009; 80(6): 679–682. doi: 10.1136/jnnp.2008.157693.
19. Zavada J, Nytrava P, Wandinger KP, Jarius S, Svobodova R, Probst C et al. Seroprevalence and specificity of NMO-IgG (anti-aquaporin 4 antibodies) in patients with neuropsychiatric systemic lupus erythematosus. *Rheumatol Int* 2013; 33(1): 259–263. doi: 10.1007/s00296-011-2176-4.
20. Wingerchuk DM, Weinshenker BG. Neuromyelitis optica: clinical predictors of a relapsing course and survival. *Neurology* 2003; 60(5): 848–853.
21. Kitley J, Leite MI, Nakashima I, Waters P, McNeill B, Brown R et al. Prognostic factors and disease course in aquaporin-4 antibody-positive patients with neuromyelitis optica spectrum disorder from the United Kingdom and Japan. *Brain* 2012; 135(6): 1834–1849. doi: 10.1093/brain/awp109.
22. Tackley G, Kuker W, Palace J. Magnetic resonance imaging in neuromyelitis optica. *Mult Scler* 2014. pii:1352458514531087. [Epub ahead of print].
23. Kim W, Park MS, Lee SH, Kim SH, Jung IJ, Takahashi T et al. Characteristic brain magnetic resonance imaging abnormalities in central nervous system aquaporin-4 autoimmunity. *Mult Scler* 2010; 16(10): 1229–1236. doi: 10.1177/1352458510376640.
24. Pittock SJ, Lennon VA, Krecke K, Wingerchuk DM, Lucchinetti CF, Weinshenker BG. Brain abnormalities in neuromyelitis optica. *Arch Neurol* 2006; 63(3): 390–396.
25. Sinnecker T, Dorr J, Pfueller CF, Harms L, Ruprecht K, Jarius S et al. Distinct lesion morphology at 7-T MRI differentiates neuromyelitis optica from multiple sclerosis. *Neurology* 2012; 79(7): 708–714. doi: 10.1212/WNL.0b013e3182648bc8.
26. Jarius S, Wildemann B. Aquaporin-4 antibodies (NMO-IgG) as a serological marker of neuromyelitis optica: a critical review of the literature. *Brain Pathol* 2013; 23(6): 661–683. doi: 10.1111/bpa.12084.
27. Jarius S, Paul F, Franciotta D, Ruprecht K, Ringelstein M, Bergamaschi R et al. Cerebrospinal fluid findings in aquaporin-4 antibody positive neuromyelitis optica: results from 211 lumbar punctures. *J Neurol Sci* 2011; 306(1–2): 82–90. doi: 10.1016/j.jns.2011.03.038.
28. Ringelstein M, Kleiter I, Azenberg I, Borisow N, Paul F, Ruprecht K et al. Visual evoked potentials in neuromyelitis optica and its spectrum disorders. *Mult Scler* 2014; 20(5): 617–620. doi: 10.1177/1352458513503053.
29. Wingerchuk DM, Lennon VA, Pittock SJ, Lucchinetti CF, Weinshenker BG. Revised diagnostic criteria for neuromyelitis optica. *Neurology* 2006; 66(10): 1485–1489.
30. Jarius S, Ruprecht K, Wildemann B, Kuempfel T, Ringelstein M, Geis C et al. Contrasting disease patterns in seropositive and seronegative neuromyelitis optica: a multicenter study of 175 patients. *J Neuroinflammation* 2012; 9: 14. doi: 10.1186/1742-2094-9-14.
31. Jiao Y, Fryer JP, Lennon VA, McKeon A, Jenkins SM, Smith CY et al. Aquaporin 4 IgG serostatus and outcome in recurrent longitudinally extensive transverse myelitis. *JAMA Neurol* 2014; 71(1): 48–54. doi: 10.1001/jamaneurol.2013.5055.
32. Matiello M, Lennon VA, Jacob A, Pittock SJ, Lucchinetti CF, Wingerchuk DM et al. NMO-IgG predicts the outcome of recurrent optic neuritis. *Neurology* 2008; 70(23): 2197–2200. doi: 10.1212/01.wnl.0000303817.82134.da.
33. Kitley J, Woodhall M, Waters P, Leite MI, Devenney E, Craig J et al. Myelin-oligodendrocyte glycoprotein antibodies in adults with a neuromyelitis optica phenotype. *Neurology* 2012; 79(12): 1273–1277. doi: 10.1212/WNL.0b013e31826aac4e.
34. Woodhall M, Coban A, Waters P, Ekizoglu E, Kurtuncu M, Shugaiv E et al. Glycine receptor and myelin oligodendrocyte glycoprotein antibodies in Turkish patients with neuromyelitis optica. *J Neurol Sci* 2013; 335(1–2): 221–223. doi: 10.1016/j.jns.2013.08.034.
35. Trebst C, Jarius S, Berthele A, Paul F, Schippling S, Wildemann B et al. Update on the diagnosis and treatment of neuromyelitis optica: recommendations of the Neuromyelitis Optica Study Group (NEMOS). *J Neurol* 2014; 261(1): 1–16. doi: 10.1007/s00415-013-7169-7.
36. Papadopoulos MC, Bennett JL, Verkman AS. Treatment of neuromyelitis optica: state-of-the-art and emerging therapies. *Nat Rev Neurosci* 2014; 10(9): 493–506. doi: 10.1038/nrn.2014.141.
37. Shimizu J, Hatanaka Y, Hasegawa M, Iwata A, Sugimoto I, Date H et al. IFNbeta-1b may severely exacerbate Japanese optic-spinal MS in neuromyelitis optica spectrum. *Neurology* 2010; 75(16): 1423–1427. doi: 10.1212/WNL.0b013e3181f8832e.
38. Papeix C, Vidal JS, de Seze J, Pierrot-Deseilligny C, Tourbah A, Stankoff B et al. Immunosuppressive therapy is more effective than interferon in neuromyelitis optica. *Mult Scler* 2007; 13(2): 256–259.



## MUDr. Petra Nytrová

Petra Nytrová promovala na 1. lékařské fakultě Univerzity Karlovy v Praze v roce 2007. Po ukončení studií nastoupila jako lékařka na Neurologickou kliniku 1. LF UK a VFN v Praze, kde také zahájila postgraduální studium zaměřující se na demyelinizační onemocnění centrálního nervového systému. S podporou grantového projektu Univerzity Karlovy začala výzkum v oblasti markerů aktivity choroby pacientů s neuromyelitis optica. Vědecké zkušenosti v oblasti detekce neuronálních protilátek získala během tříměsíční stáže na Institute for Experimental Immunology v Lübecku a dále během sedmiměsíční stáže na Univerzitě v Oxfordu, Nuffield Department of Clinical Neuroscience, za podpory Newsom-Davis Visiting Fellowship udělené časopisem *Brain*. V současnosti jsou jejími hlavními výzkumnými zájmy kromě imunitních aspektů neuromyelitis optica také otázky imunogenicity biologické léčby řešené v rámci evropského vědeckého projektu ABIRISK (Anti-Biopharmaceutical Immunization: prediction and analysis of clinical relevance to minimize the RISK).

39. Kleiter I, Hellwig K, Berthele A, Kumpfel T, Linker RA, Hartung HP et al. Failure of natalizumab to prevent relapses in neuromyelitis optica. *Arch Neurol* 2012; 69(2): 239–245. doi: 10.1001/archneurol.2011.216.
40. Barnett MH, Prineas JW, Buckland ME, Parratt JD, Pollard JD. Massive astrocyte destruction in neuromyelitis optica despite natalizumab therapy. *Mult Scler* 2012; 18(1): 108–112. doi: 10.1177/1352458511421185.
41. Min JH, Kim BJ, Lee KH. Development of extensive brain lesions following fingolimod (FTY720) treatment in a patient with neuromyelitis optica spectrum disorder. *Mult Scler* 2012; 18(1): 113–115. doi: 10.1177/1352458511431973.
42. Wingerchuk DM, Weinshenker BG. Neuromyelitis optica. *Curr Treat Options Neurol* 2008; 10(1): 55–66.
43. Pellkofer HL, Krumbholz M, Berthele A, Hemmer B, Gerdes LA, Havla J et al. Long-term follow-up of patients with neuromyelitis optica after repeated therapy with rituximab. *Neurology* 2011; 76(15): 1310–1315. doi: 10.1212/WNL.0b013e3182152881.
44. Kim SH, Huh SY, Lee SJ, Joung A, Kim HJ. A 5-year follow-up of rituximab treatment in patients with neuromyelitis optica spectrum disorder. *JAMA Neurol* 2013; 70(9): 1110–1117.
45. Sellner J, Boggild M, Clanet M, Hintzen RQ, Illes Z, Montalban X et al. EFNS guidelines on diagnosis and management of neuromyelitis optica. *Eur J Neurol* 2010; 17(8): 1019–1032. doi: 10.1111/j.1468-1331.2010.03066.x.
46. Pittock SJ, Lennon VA, McKeon A, Mandrekar J, Weinshenker BG, Lucchinetti CF et al. Eculizumab in AQP4-IgG-positive relapsing neuromyelitis optica spectrum disorders: an open-label pilot study. *Lancet Neurol* 2013; 12(6): 554–562. doi: 10.1016/S1474-4422(13)70076-0.
47. Araki M, Matsuoka T, Miyamoto K, Kusunoki S, Okamoto T, Murata M et al. Efficacy of the anti-IL-6 receptor antibody tocilizumab in neuromyelitis optica: a pilot study. *Neurology* 2014; 82(15): 1302–1306. doi: 10.1212/WNL.0000000000000317.
48. Greco R, Bondanza A, Oliveira MC, Badoglio M, Burman J, Piehl F et al. Autologous hematopoietic stem cell transplantation in neuromyelitis optica: a registry study of the EBMT Autoimmune Diseases Working Party. *Mult Scler* 2014; 21(2): 189–197. doi: 10.1177/1352458514541978.
49. Fragoso YD, Adoni T, Bichuetti DB, Brooks JB, Ferreira ML, Oliveira EM et al. Neuromyelitis optica and pregnancy. *J Neurol* 2013; 260(10): 2614–2619. doi: 10.1007/s00415-013-7031-y.

Hotel Pyramida, Praha, 24.–25. 9. 2015

## 1. ČESKÁ NEUROLOGICKÁ AKADEMIE

Česká  
neurologická  
společnost

Výbor České neurologické společnosti ČLS JEP otvírá v roce 2015 první ročník České neurologické akademie (ČNA).

Cílem ČNA je podporovat kontinuální vzdělávání v neurologii a přinášet široké obci neurologů aktuální informace z oboru. Témata ČNA budou postupně pokrývat hlavní oblasti neurologie přehledovými prezentacemi předních domácích odborníků, kazuistickými ukázkami a aktuálními informacemi o novinkách v neurologické diagnostice a léčbě.

### Témata České neurologické akademie 2015 a jejich koordinátoři

Neuroimunologická onemocnění CNS	Eva Havrdová
Epilepsie a epileptické záchvaty	Petr Marušič
Extrapyramidová onemocnění	Petr Kaňovský
Nervosvalová onemocnění	Josef Bednařík

Součástí České neurologické akademie bude společenský večer, kde oceníme naše významné kolegy a zároveň vyhlásíme výherce cen o nejlepší neurologické publikace za rok 2014.

Neváhejte si tedy tento termín, **24.–25. 9. 2015**, vyznačit ve svém kalendáři a budeme se těšit na setkání s Vámi.

Sledujte informace na webových stránkách [www.neurologickaakademie.cz](http://www.neurologickaakademie.cz) nebo na webových stránkách ČNS ČLS JEP [www.czech-neuro.cz](http://www.czech-neuro.cz)

Za organizátory

**Prof. MUDr. Karel Šonka, DrSc.**  
**Prof. MUDr. Josef Bednařík, CSc.**  
**Prof. MUDr. Evžen Růžička, DrSc.**

## Vědomostní test

### 1. Neuromyelitis optica (NMO) je:

- a) neurodegenerativní onemocnění centrálního nervového systému
- b) autoimunitní onemocnění postihující periferní nervy
- c) autoimunitní onemocnění postihující převážně míchu, zrakové nervy a méně často mozkový kmen
- d) mitochondropatie

### 2. NMO byla v minulém století považována za variantu:

- a) roztroušené sklerózy
- b) akutní diseminované encefalomyelitidy
- c) amyotrofické laterální sklerózy
- d) difúzní sklerózy

### 3. U většiny pacientů s NMO jsou v séru nacházeny tzv. NMO-IgG/AQP4-IgG, což jsou protilátky proti akvaporinu-4 exprimované:

- a) neurony
- b) astrocyty
- c) oligodendrocyty
- d) mikroglie

### 4. Wingerchukova revidovaná kritéria z roku 2006 pro NMO vycházejí (vyber správné tvrzení):

- a) z klinického obrazu
- b) z klinického obrazu a nálezu patologických vizuálních evokovaných potenciálů a OCB v likvoru
- c) z klinického obrazu a nálezu NMO-IgG/AQP4-IgG v likvoru
- d) z klinického obrazu, nálezu na MR mozku a míchy a přítomnosti NMO-IgG/AQP4-IgG v séru

### 5. První projevy onemocnění NMO jsou věkově vázány:

- a) na 3. a 4. dekádu života
- b) typicky na dětský věk
- c) na kteroukoliv dekádu života
- d) na dospělý věk

### 6. Optická neuritida u NMO je:

- a) s lehkým průběhem nevyžadující terapii vysokodávkovanými kortikoidy
- b) s těžkým průběhem a typicky zůstává výrazné reziduální postižení vize
- c) striktně lokalizována na retrobulbární část zrakového nervu
- d) nikdy není bilaterální

### 7. Mezi léky první volby u NMO řadíme:

- a) interferon beta
- b) natalizumab

- c) fingolimod
- d) rituximab a azathioprin

### 8. Na MR mozku u pacientů s NMO nacházíme:

- a) typické FLAIR hyperintenzity, jejichž osa je kolmá na osu komor
- b) typické FLAIR hyperintenzity v oblasti frontálních laloků
- c) typicky FLAIR hyperintenzity v oblasti hypothalamu a mozkového kmene
- d) pouze změny v oblasti šedé hmoty

### 9. Longitudinálně extenzivní myelitida (LETM) je definována jako:

- a) myelitida, která na T2 obrazech dosahuje nebo přesahuje šest obratlových segmentů
- b) myelitida, která na T2 obrazech postihuje minimálně dva obratlové segmenty v oblasti krční a hrudní míchy
- c) myelitida, která na T2 obrazech dosahuje nebo přesahuje tři obratlové segmenty a po podání gadolinia dochází vždy k enhancementu
- d) myelitida, která na T2 obrazech dosahuje nebo přesahuje tři obratlové segmenty

### 10. Těhotenství u pacientek s NMO:

- a) není asociována s vyšším rizikem relapsů
- b) je rizikové pro vyšší výskyt relapsů
- c) není možné, protože NMO-IgG vedou k potratům v 1. trimestru
- d) neovlivňuje průběh choroby

### 11. Prevalence výskytu NMO je:

- a) nejvyšší u asijské populace
- b) nejvyšší u indoevropské populace
- c) nejvyšší v Evropě
- d) nejvyšší u Afroameričanů

### 12. V případě kortikorezistentního relapsu u NMO pacientů je indikována terapie:

- a) mitoxantronem
- b) plazmaferézami
- c) žádná další léčba
- d) alemtuzumabem

### 13. Ve skupině tzv. séronegativní NMO nacházíme pacienty s pozitivitou protilátek proti:

- a) AMPA receptoru
- b) myelinovému oligodendrocytárnímu glykoproteinu
- c) myelinovému bazickému proteinu
- d) neurexinu

### 14. Intratékální syntéza a pozitivita oligoklonálních páسů v likvoru u NMO pacientů:

- a) může být přítomna u menšího počtu pacientů
- b) vylučují diagnózu NMO
- c) potvrzují diagnózu NMO
- d) je pro NMO typická

### 15. Vizuální evokované potenciály u pacientů s NMO (vyber správné tvrzení):

- a) vykazují normální nálezy a jsou součástí diagnostických kritérií pro NMO
- b) nemají význam
- c) typicky se vyskytuje pouze redukce amplitudy vlny P100
- d) typicky dochází k prodloužení vlny P100 a někdy i redukci její amplitudy

### 16. Vyšetření zrakového nervu pomocí optické koherentní tomografie je u pacientů s NMO:

- a) součástí diagnostických kritérií
- b) není součástí diagnostických kritérií, ale usnadňuje kvantifikaci postižení zrakového nervu a zlepšuje diferenciální diagnostiku
- c) není v tomto případě indikováno
- d) používá se pouze během relapsu optické neuritidy

### 17. Vyber správné tvrzení:

- a) NMO postihuje častěji ženy než muže
- b) NMO je onemocnění s mírným průběhem bez rizika invalidity
- c) NMO je varianta RS
- d) NMO je autozomálně recesivně dědičné onemocnění

### 18. Chronická terapie je u NMO pacientů indikována:

- a) vždy
- b) v případě více než jednoho relapsu za rok
- c) pouze u žen v reprodukčním věku
- d) do 50. roku života pacienta

### 19. NMO-IgG/AQP4-IgG jsou protilátky (vyber správné tvrzení):

- a) specifické pro NMO
- b) nemají diagnostický význam
- c) lze stanovit pouze z likvoru
- d) specifické pro amyotrofickou laterální sklerózu

### 20. Stanovení protilátek NMO-IgG/AQP4-IgG v séru není indikováno:

- a) u longitudinálně extenzivní myelitidy
- b) u pacientů s kognitivním deficitem
- c) u pacientů s těžkou optickou neuritidou bez typického nálezu na MR, který svědčí pro RS
- d) u pacientů s bilaterální optickou neuritidou