

Diagnostika pacienta s akutní závratí

Diagnostic in Patient with Acute Vertigo

Souhrn

Předkládaný text sumarizuje přístup k pacientovi s akutním závrativým stavem. Hlavním cílem prvního vyšetření je rozhodnout, zda jde o pacienta se závažným onemocněním – rozvíjející se cévní mozkovou příhodou (CMP) nebo o pacienta s vestibulární neuronitidou. Toto rozhodnutí je nutné ve většině případů učinit pod časovým tlakem a s vědomím, že v akutní fázi CMP nemusí neuro-radiologické vyšetření poskytnout potřebné informace. Pečlivě provedené klinické vyšetření vestibulárního a okulomotorického systému postačuje k rozhodnutí, o jaký typ závrativé poruchy se jedná. Při sumarizaci klinických nálezů a stanovení pracovní diagnózy je nutné vycházet ze základní znalosti funkce vestibulárního systému, reflexních okruhů, do kterých je zapojen, a též principu organizace multisenzorického řízení rovnováhy.

Abstract

The following text summarizes management of patients with sudden vertigo. The main aim of the initial examination is to decide whether we are facing a patient with life-threatening disease, e.g. stroke, or a benign disease such as vestibular neuritis. This decision is usually made under a time pressure and knowing that neuroradiology examination may not provide sufficient information. Clinical examination of the vestibular and oculomotor function is sufficient to make the initial decision. Vestibular examination requires basic knowledge of the vestibular system function and reflex circuits involved in the organization and control of the multisensory balance system.

Autor deklaruje, že v souvislosti s předmětem studie nemá žádné komerční zájmy.

The author declare he has no potential conflicts of interest concerning drugs, products, or services used in the study.

Redakční rada potvrzuje, že rukopis práce splnil ICMJE kritéria pro publikace zasílané do biomedicínských časopisů.

The Editorial Board declares that the manuscript met the ICMJE "uniform requirements" for biomedical papers.

J. Jeřábek

Neurologická klinika 2. LF UK a FN v Motole



doc. MUDr. Jaroslav Jeřábek, CSc.

Neurologická klinika

2. LF UK v Praze a FN v Motole

V Úvalu 84

150 00 Praha 5

e-mail: jaroslav.jerabek@gmail.com

Přijato k recenzi: 6. 8. 2015

Přijato do tisku: 17. 9. 2015

Recenzenti

MUDr. Zdeněk Čada, Ph.D.

MUDr. Richard Holý, Ph.D.

Klíčová slova

závrať – vertigo – nestabilita – porucha rovnováhy – head impulse test – vestibulární systém – cévní mozková příhoda

Key words

dizziness – vertigo – instability – unsteadiness – head impulse test – vestibular system – stroke

<http://dx.doi.org/10.14735/amcsnn2015503>

Úvod

Závratě a poruchy rovnováhy představují jeden z nejčastějších medicínských problémů. Více než 40 % populace zažije během života závrať. U osob starších 75 let jsou závratě nejčastějším důvodem návštěvy lékaře.

U každého pacienta, který přichází pro náhle vzniklou závrať nebo poruchu rovnováhy musíme mít na paměti, že do řízení a udržování rovnováhy je zapojeno několik sensorických systémů (vestibulární aparát, zrak, propiocepce). Patologie kterékoliv z uvedených částí může vyvolat závrať nebo

poruchu rovnováhy. Pro diagnostiku je zásadní systémové uvažování a interdisciplinární přístup. Subjektivní pocit vertiga může způsobit i konflikt jednotlivých sensorických informací, např. vizuo-vestibulární u kinetóz a výškových závratí. Tyto vjemy jsou velmi nepříjemné, často s výrazným vegetativním doprovodem, ale jsou fyziologické. První otázka, kterou si proto musíme u pacienta se závratěmi položit, je, zda jde o patologickou nebo fyziologickou závrať.

Většina závratí má nevestibulární příčinu. Může se jednat o projevy interních

onemocnění (hypotenze, hypertenze, arytmie, hypoglykemie), neurologických poruch (periferní neuropatie, mozečkové léze) a psychiatrických onemocnění (většina psychiatrických onemocnění má ve své charakteristice podle DSM uvedenu závrať jako jeden z doprovodných příznaků). Velice často se jedná o vedlejší účinek podávaných léků. Zvláštní problematiku představuje porucha rovnováhy ve vyšším věku, kdy se setkáváme se syndromem multisenzorického postižení (tzv. presbyvertiga), při kterém se zhoršuje zraková ostrost, zpomaluje se ve-

Tab. 1. Časový průběh závratí.

| | |
|----------------------|--|
| Vteřiny, minuty | benigní paroxysmální polohové vertigo, vestibulární paroxysmie |
| Hodiny | Menièreova choroba, vestibulární migréna, tranzitorní ischemická ataka |
| Dny | vestibulární neuronitida, cévní mozková příhoda |
| Týdny a progredující | vestibulární schwannom, autoimunitní onemocnění |

dení periferními nervy, dochází ke změně kognitivních funkcí, nastává úbytek vestibulárních neuronů a důsledkem je porucha stability, změna stereotypu chůze a zvýšené riziko pádu [1].

Při vyšetření pacienta se závrativými potížemi musíme vycházet ze znalosti organizace systémů, které jsou zapojeny do řízení rovnováhy. Mozek využívá pro informaci o poloze a pohybu v prostoru vstupy ze **tří senzorických systémů** (které jsou rovnocenné, i když hierarchicky uspořádané):

1. **vestibulárního aparátu** (Periferní část: tři polokruhové kanálky na sebe kolmé, detekují úhlové zrychlení v rovině kanálku; dvě makuly v utrikulu a sakulu percipující lineární zrychlení (např. gravitaci). Informaci z otolitů využívá mozek např. k určení vertikality a k prostorové navigaci).

Základní funkce vestibulárního systému jsou:

- Udržení dynamické zrakové ostrosti (stabilizace pohledu při rychlém pohybu hlavou) – tu zajišťuje tříneuronový *vestibulo-okulární reflex* (VOR) (periferní neuron vestibulárního nervu – vestibulární jádra – jádra oko-hybných svalů). Funkci tohoto reflexního okruhu můžeme testovat klinicky pomocí tzv. head impulse testu (HIT) [2]. VOR funguje v rovinách jednotlivých polokruhových kanálků. Pro jeho správné vyšetření je důležitá rychlost pohybu. Při rychlém pohybu hlavy (nad 1–2 Hz je VOR jediný systém, který stabilizuje pohled. Při pomalejších rychlostech se na stabilizaci pohledu podílejí i zpětnovazební systémy, které využívají zrakové informace (optokinetický nystagmus a plynulé sledovací pohyby oční).
- Udržení stability vzpřímeného stoje a rovnováhy při chůzi – *vestibulo-spinální reflex*. Je nepostradatelný pro udržení rovnováhy při pomalých pohybech. Pacienti s vestibulární lézí typicky uvádějí, že jim nečiní potíže běh nebo jízda na kole, ale při zpomalení pohybu může dojít k výrazné poruše rovnováhy až k pádu.

2. **zraku** (zejména akcesorní optický systém) – důležitý je pro optikinetický nystagmus (OKN) a mechanismy zrakové fixace – systém sledovacích pohybů očních.

3. **somatosenzorického systému** – informace přicházejí z celé páteře i z periferních kloubů a svalů, nejen z krční páteře.

Vyšetření pacienta se závratí

Vždy musíme zvažovat, zda se jedná o:

- Patologickou nebo fyziologickou závrat? Fyziologické závratě – kinetózy, výšková závrat – jsou vyvolány konfliktem informací přicházejících z jednotlivých senzorických systémů (vestibulární vs. zrakový).
- Vestibulární nebo nevestibulární závrat? Závrat jako nespecifický příznak se může vyskytovat u anémie, hypoperfuze mozku, posturální hypotenzi, srdeční arytmie, synkop, hypotyreózy, hypoglykemie.
- Periferní nebo centrální vestibulární lézi?
- Paroxysmální nebo trvalou závrat?
- Psychogenní projevy (úzkostné, panické poruchy, deprese, fobie) nebo zda je pacient sekundárně depresivní u závrativých poruch? Závrat je subjektivně velice nepříjemná.
- Potíže podmíněné medikací? Vedlejší účinek léků (např. hypotenziva, psychofarmaka, antiepileptika) neadekvátním dávkováním, polypragmazií.

Anamnéza

- Typ závratě – závrat je většinou vnímána jako subjektivně nepříjemný pocit prostorové dezorientace. Závrat – iluze pohybu, nejčastěji rotačního, je charakteristická pro vestibulární původ potíží (pocit rotace jako na kolotoči vychází většinou z polokruhových kanálků).
- Presynkopální potíže jsou nejčastěji podmíněny kardiovaskulární problematikou, systémovou hypotenzí či arytmií. Vždy vyšetřujeme ortostatický test.
- Posturální nestabilita, nejistota při chůzi charakterizovaná pocitem nestability je nejčastější u neuropatií. Při postižení vestibulárního aparátu je typická u patologie oto-

litového systému a je charakteristická pro chronickou subjektivní poruchu rovnováhy. Pocity nestability jsou typické též pro zrakově navozenou závrat.

- Oscilopsie – vjem rozpořbovaného obrazu – pokud je v klidu, vždy koreluje s přítomným nystagmem, pouze při pohybu bývá u oboustranných vestibulárních lézí a souvisí s nefunkčností VOR.
- Nespecifikované, blíže neurčitelné poruchy rovnováhy, většinou vyplývají z neschopnosti pacienta přesněji své potíže popsat.
- Začátek závratě – akutní (vestibulární neuronitida, CMP) nebo pozvolný (schwannom)?
- Provokační faktory – pohyb hlavy, poloha hlavy (BPPV), konkrétní senzorická situace, ve které se potíže objevují (např. jízda po eskalátoru, na otevřených prostranstvích – agorafobie).
- Vývoj příznaků (konstantní nebo kolísavý?). Periferní vestibulární léze má tendenci ke spontánnímu zlepšení během 48 hod. Kompenzuje se většinou do tří týdnů.
- Časový průběh závratí je rozhodující údaj (tab. 1).
- Doprovodné příznaky: hypakuze, tininitus – Menièreova choroba, vestibulární schwannom; bolest hlavy – vestibulární migréna; postižení jiných hlavových nervů, mozečku – CMP.


Objektivní vyšetření pacienta se závratí

Objektivní vyšetření pacienta se závratí musí obsahovat:

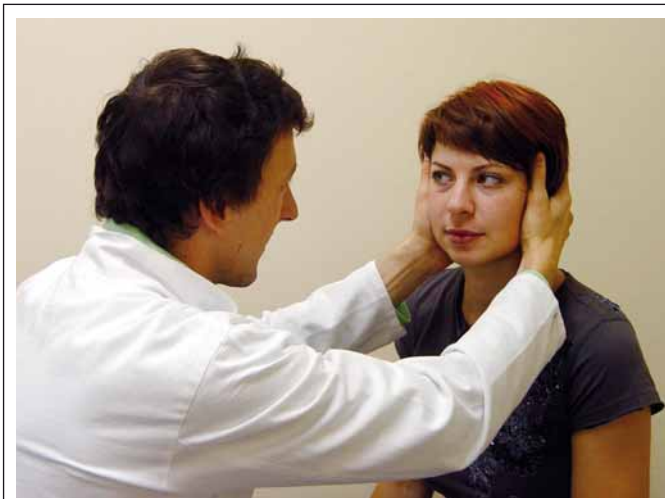- Vyšetření dynamické zrakové ostrosti:** U pacienta se závratí nebo poruchou rovnováhy vždy musíme vyšetřit zrakovou ostrost a zejména dynamickou zrakovou ostrost (pacienta necháme číst optotypy a vyzveme jej, aby pohyboval hlavou ze strany na stranu). Pacient s oboustrannou vestibulární lézí není schopen při pohybu hlavy přečíst text. Při pohybu hlavou je normální snížení zrakové ostrosti o jeden řádek optotypů [3].
- Zhodnocení postavení očí v orbitě:** Pacienti s otolitovým postižením nemají oči postaveny v horizontále. Je u nich patrná vertikální divergence očí (skew deviation), náklon hlavy a rotace očí ve směru náklonu (tzv. ocular tilt reaction). Změna postavení očí v horizontále se zvýrazní při střídavém zakrytí očí (cover test) [4]. **Sakadické oční pohyby** – skokový pohyb oka mezi dvěma fixačními body jsou charak-



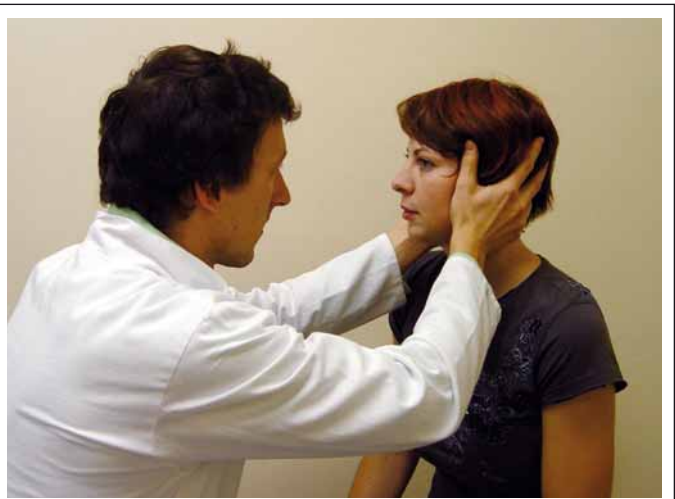Obr. 1. Klinické vyšetření OKN (pacient má za úkol prohlédnout si každý pruh, když pohybujeme látkou horizontálně a vertikálně).



Obr. 2. Oscilopsie (vjem pohybujícího se zrakového okolí při nystagmu, vede k rozostření obrazu).



Obr. 3, 4. Vyšetření pravého horizontálního kanálku pomocí HIT.



terem identické s rychlou fází nystagmu. Pozorujeme přesnost cílení pohybu oka a rychlost. Při centrálních kmenových lezích můžeme pozorovat zpomalení sakád, u mozečkových syndromů je typická hypermetrie. Zpomalení sakád vidíme též jako velice častý vedlejší účinek medikace.

3. **Plynulé sledovací pohyby oční** jsou vázány na správné fungování mechanismů zrakové fixace. Při fixování pohybujícího se předmětu se oči pohybují hladce, bez nepravidelností. Nepravidelné plynulé sledovací oční pohyby jsou typické u mozečkového postižení a současně se vyskytuje porucha zrakové suprese vestibulárního nystagmu.

4. **Optokinetický test** (nystagmus vyvolaný pohybem zrakového okolí). Můžeme vyšetřit klinicky tak, že necháme pacienta sledovat pohybující se strukturovanou látku.

Vyšetřujeme jak horizontální, tak vertikální směr. Porucha optokinetického nystagmu svědčí pro centrální původ potíží (obr. 1).

5. **Charakter nystagmu** přináší základní informaci pro určení topiky léze.

Horizontálně rotační spontánní nystagmus je typický pro periferní vestibulární lézi. Je doprovázen oscilopsií – vjemem pohybu prostoru (obr. 2).

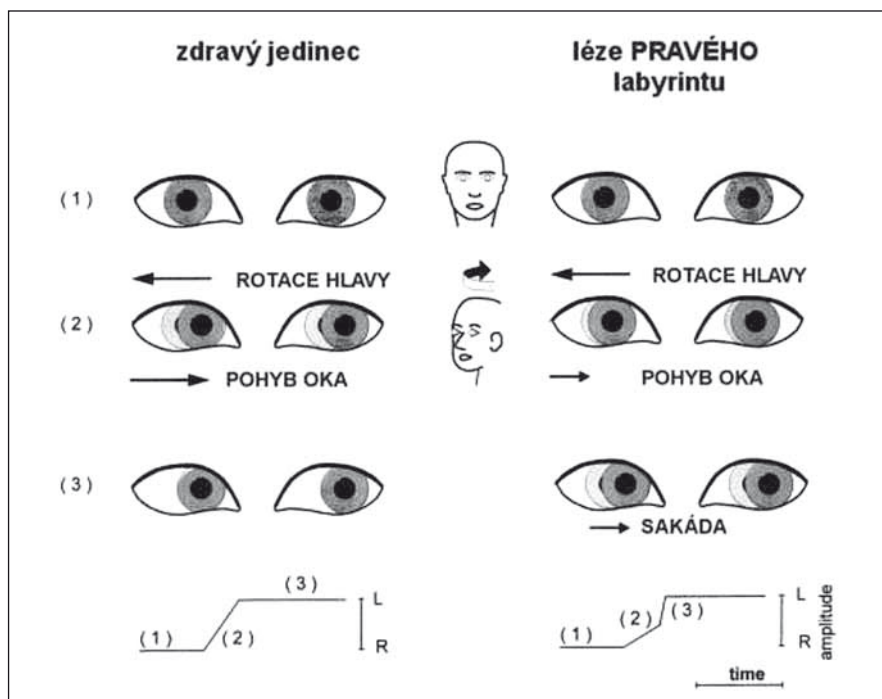
Někdy je pacient schopen určit směr pohybujícího se zrakového okolí, ten se většinou kryje s rychlou fází nystagmu. Periferní vestibulární nystagmus je utlumitelný zrakovou fixací. Při použití Frenzelových brýlí nebo zavřením očí se nystagmus zvyrazňuje. Rychlá fáze nystagmu bije ke zdravé straně, nemění směr, je intenzivnější při pohledu ve směru rychlé fáze (Alexanderův zákon).

Ostatní typy nystagmu (čistě horizontální, vertikální, diagonální, apod.) jsou známkou centrální léze a mohou měnit

směr podle pohledu. Typický je oboustranný pohledový nystagmus u mozečkového postižení.

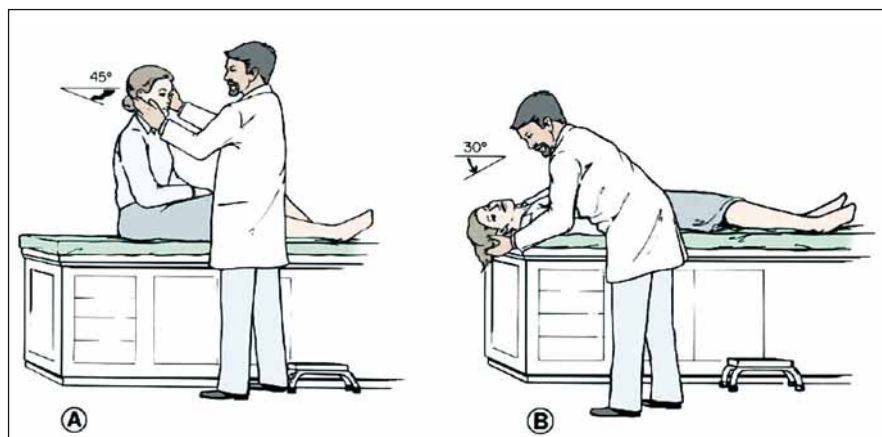
Fixační nystagmus je kongenitální, ve tmě a při zavření očí se zmírňuje. Kongenitální nystagmus neovlivňuje příliš schopnost čtení ani relativně ostrého vidění. Jeho amplituda se zmírňuje v určitém pohledovém úhlu (nulová poloha).

6. Funkci vestibulo-okulárního reflexního okruhu můžeme vyšetřit pomocí tzv. **Head Impulse Testu** (HIT, podle autora též Halmagyiho test) [2]. Pacient při vyšetření fixuje bod a provedeme rychlý pohyb hlavou v rovině testovaného polokružového kanálku. Pokud je porušena funkce vestibulární periferie, pak při pohybu ke straně léze není schopen fixovat bod, oči „ujedou“ spolu s hlavou a po zastavení pohybu mozek generuje skok oka zpět k fixovanému bodu – korekční sakádu (obr. 3–5).



Obr. 5. Head impulse test (provedení u zdravého jedince – vlevo, u pacienta s pravostrannou periferní vestibulární lézí – vpravo. Zde po skončení pohybu je generována korekční sakáda.

Obrázek zachycuje provedení head impulse testu u zdravého a u pacienta s pravostrannou periferní lézí. Test je založen na správné funkci vestibulo-okulárního reflexu, jehož cílem je udržet správnou fixaci při rychlých pohybech hlavy. Část 2 zachycuje vlevo normální pohyb očí v orbitě při pohybu hlavy. Vpravo je patrné, že se oči pohybují spolu s hlavou a po skončení pohybu je nutno provést saláru k bodu, který pacient fixuje. Na spodních obrázcích je zachycena grafická podoba testu (podle [13]).



Obr. 6. Dix-Hallpikeův manévr.

Upraveno dle [5].

7. Součástí vestibulárních syndromů bývá **postížení otolitového systému**, které vytváří syndrom očního náklonu (ocular tilt reaction), jenž je charakterizován triádou příznaků:

- a) úklonem hlavy,
- b) šikmou deviací bulbů (skew deviation, Hertwigův-Magendihovo strabismus),

c) rotací očí ve směru úklonu hlavy (za normálních okolností při úklonu hlavy dochází ke stáčení očí opačným směrem).

Selektivní postížení otolitového systému, bez projevů postížení kanálků, bývá časté u centrálních vestibulárních syndromů, např. u kmenových iktů.

8. **Vyšetření sluchu VII. a V. mozkového nervu** je velmi důležité. Nikdy nesmíme zapomenout na vyšetření čítí v obličeji, které může odhalit vaskulárně podmíněný laterální oblongátový syndrom (PICA).

9. **Vyšetření stoje a chůze:** Nejcitlivější je vyšetření tandemového stoje a chůze (pomalá chůze jako „po provaze“) Unterbergerova-Fukudova zkouška: chůze na místě s předpaženými rukama a zavřenými očima 20–30 s. U periferní vestibulopatie se nemocný stáčí na stranu léze, může být pozitivní Rombergův příznak.

Pozn. Člověk schopný samostatného stoje na jedné noze se zavřenými očima nemůže mít vestibulární lézi.

10. **Polohová vertiga:** Vyšetřujeme Dix-Hallpikeovým manévrem (obr. 6), který je pozitivní u benigního paroxysmálního polohového vertiga zadního polokruhového kanálku [5].

Na postižené straně vyvoláme typický záchvat. S několikavteřinovou latencí (většinou do 15 s) se rozvine rotační závrať, doprovázená nystagmem, který je rotační, bije k čelu a ke spodnímu uchu a většinou do 1 min odezní. Opakování manévru vyvolá mírnější odpověď (tzv. vyčerpatelnost nystagmu).

Na základě klinického vyšetření lze stanovit syndromologickou diagnózu (tab. 2).

Závratě a cerebrovaskulární problematika

Zhruba 20 % ischemických cévních mozkových příhod postihuje vertebrobasilární řečiště (VB). Závrať je zde dominantní příznak u 75 %. Na druhé straně pouze 0,7 % akutně vzniklých závratí je podmíněno CMP.

Cévní zásobení vnitřního ucha, mozkového kmene a mozečku je z vertebrobasilárního povodí. Vertigo může vzniknout při ischemii v oblasti a. cerebelli inferior posterior (PICA), a. cerebelli inferior anterior (AICA) nebo a. cerebelli superior (SCA). PICA zásobuje laterální medulární krajinu včetně části vestibulárních jader a zadní a dolní část mozečku. AICA odstupuje z basilární artérie, zásobuje laterální pons, vnitřní ucho a přední a dolní část mozečku. Nejčastěji vznikne infarkt postihující vnitřní ucho nebo mozkový kmen v důsledku intraarteriální trombózy, kdežto izolovaný mozečkový infarkt je téměř vždy důsledkem embolizace. Mozeček je často ušetřen při okluzi PICA nebo AICA, protože je výrazný kolaterální oběh mezi cerebelárními arteriemi. A. laby-

Tab. 2. Syndromologická diagnóza.

| Syndrom | Nystagmus | Halmagyiho test (head impulse test) | Spontánní tonické vestibulární úchytky | Dix-Hallpikeův polohový test | Přidružená symptomatika |
|---|--|-------------------------------------|--|---|--|
| periferní vestibulární syndrom nekompenzovaný | horizontálně rotační, tlumící se fixací | pozitivní | pozitivní, směřující k postižené straně | negativní | není |
| periferní vestibulární syndrom kompenzovaný | není | pozitivní | pozitivní, směřující k postižené straně | negativní | není |
| centrální vestibulární syndrom | vertikální, rotační, diagonální | negativní | dysharmonické | negativní | symptomatika kmenová, mozečková, ostatní mozkové nervy |
| benigní paroxysmální polohové vertigo | rotační nystagmus ke spodnímu uchu a k čelu při záchvatu | negativní | negativní | pozitivní při polohování k postižené straně | není |
| oboustranná periferní vestibulopatie | není | oboustranně pozitivní | nejistota při chůzi ve tmě a na nerovném povrchu | negativní | oscilopsie a neostřý vizus při chůzi a pohybech hlavy |

rinti obvykle odstupuje z a. cerebelli inferior anterior, zásobuje VIII. mozkový nerv a poté se rozděluje ve dvě hlavní větve, které zásobují kochleu a vestibulární labyrint. Okluze a. labyrinthi vede k **náhlé a výrazné poruše sluchu a vestibulární funkce**. Pokud je izolovaně postižena jen a. labyrinthi, může mít porucha charakter periferního vestibulárního syndromu. Izolované vertigo bývá projevem ischemie v oblasti arteria vestibularis anterior. U většiny případů dochází k ischemii v distribuci AICA a infarktem v dorzolaterální pontomedulární krajině a v některých případech v dolní a laterální části mozečku. V těchto případech má již vestibulární syndrom charakter centrální. Infarktům labyrintu někdy předchází tranzitorní ischemické ataky, které mohou mít vertiginózní symptomatiku. Na infarkt vnitřního ucha je třeba pomýšlet u každého nemocného s náhlým začátkem jednostranné poruchy sluchu nebo vertiga, zejména s anamnézou tranzitorních ischemických atak, iktu nebo při přítomnosti rizikových faktorů aterosklerózy. Akutní vertiginózní syndromy u mladších jedinců bývají nejčastěji způsobeny virovou infekcí. Na vaskulární etiologii závratí je třeba myslet též u systémových chorob a koagulopatií [6].

Infarkty mozkového kmene

Laterální medulární infarkt (Wallenbergův syndrom) je často nazýván PICA syndrom, ale častěji bývá následkem okluze stejnostranné vertebrální arterie. Klinický obraz je

typický. Projeví se náhlou závratí se zvracením, diplopií, je přítomen nystagmus, homolaterálně se stranou léze je porucha čítí v obličeji (někdy jen parestezie nebo bolesti), Hornerův syndrom, ataxie končetin, paréza měkkého patra se snížením dávivého reflexu a dysfagií, z léze n. recurrens a parézy hlasivky bývá dysfonie. *Kontralaterálně* je na polovině těla (někdy i obličeje) disociovaná porucha čítí pro bolest a teplo. K poruše sluchu většinou nedochází, protože léze je lokalizována kaudálně od kochleárního nervu a kochleárních jader. Součástí Wallenbergova syndromu je výrazná porucha rovnováhy, kdy jsou tělo i končetiny deviovány na stranu léze, jako by byly taženy výraznou zevní silou. Tato tzv. lateropulze působí také na okulomotorický systém, což způsobuje výrazné velké volní i mimovolní sakády ke straně léze, zatímco sakády na opačnou stranu od léze jsou výrazně malé. Nemocný mívá šikmou deviaci bulbů s ipsilaterálním bulbem uloženým níže [7].

Laterální pontomedulární infarkt vzniká při ischemii v cévní distribuci AICA. Protože a. labyrinthi v 80 % vychází z AICA, infarkt membránového labyrintu je u této poruchy velmi častý. Klinicky bývá přítomno těžké vertigo, nauzea, zvracení a dochází k infarktu mozečku bez doprovázejícího postižení mozkového kmene. Infarkt v distribuci mediální cerebelární větve PICA může vést k obrazu, který je podobný jako u periferní vestibulární léze. Typická je přítomnost mozečkové ataxie a směrově měnlivý pohledový nystagmu.

Vertigo v důsledku centrálně podmíněné poruchy kompenzačních mechanismů může perzistovat i měsíce.

Disekce vertebrální arterie je často nerozpoznaná diagnóza, vzniká spontánně, následkem úrazu, ale může k ní vést i nešetrně provedená manipulace krční páteře. Příznaky se mohou rozvinout i s několikadenní latencí po úrazu. Zpočátku může dominovat závrat, bývá bolest v okcipitální oblasti, posléze se může rozvinout symptomatologie z postižení kmenových struktur.

Krvácení v oblasti zadní jámy lebni

Krvácení do mozečku se typicky projevuje bolestí v týle, zvracením, závratěmi, někdy alterací vědomí a mozečkovou symptomatologií (většinou homolaterální). Charakteristická je hlavně neschopnost stoje a chůze – *trupová ataxie* spíše nežli pravé vertigo a výrazné zvracení.

Krvácení do mozkového kmene má většinou tříštivý charakter, dochází k poruše vědomí, kvadruplegii s decerebračními projevy a často i k úmrtí. Netříštivé krvácení se většinou projeví bolestí hlavy a fokálními kmenovými příznaky (často alternujícím kmenovým syndromem). Závratě mohou být součástí neurologické symptomatologie, ale nikdy nejde o izolované vertigo. Základní otázka, kterou musíme pacientovi položit, je, zda již měl někdy podobné potíže. Může jít o epizodu záchvatovitých závrativých stavů, které mohou mít dlouhé asymptomatické období. Může se jednat i o první záchvat

např. vestibulární migrény, která je poměrně častá; nebo Menièreovy choroby. V těchto případech stanovíme diagnózu až na základě průběhu onemocnění [8]. Pokud jde o monosymptomatické závrativé projevy, pak při vyšetření nelze vyloučit, že se jedná o tranzitní ischemickou ataku.

Ischemické léze v oblasti vertebrobasilárního povodí mohou tedy vyvolat jak periferní, tak centrální vestibulární postižení. Akutní vestibulární syndrom může být izolovaným příznakem CMP. Tuto možnost nesmíme podceňovat. V akutním stadiu rozvíjejícího se iktu ve vertebrobasilárním povodí není možné spoléhat ani na CT, ani na MR vyšetření. V prvních 24 hod může být až 20 % nálezů falešně negativních.

Proto je nutno spíše vycházet z podrobného klinického vyšetření pacienta, to může přinést řadu cenných informací.

Doporučený algoritmus vyšetření pacientů s akutně vzniklou vestibulární symptomatikou

Doporučený algoritmus vyšetření pacientů s akutně vzniklou vestibulární symptomatikou přinesla studie HINTS [9] definující periferní vestibulární postižení. Zkratka znamená: head impulse test, nystagmus – jeho charakteristika; a test na přítomnost skew deviation.

Splnění kritérií HINTS svědčí s největší pravděpodobností pro periferní vestibulární postižení:

- jednostranně pozitivní horizontální HIT;
- směrově stálý nystagmus, bijící k opačné straně, než je pozitivní HIT;
- normální postavení očí v horizontále (absence skew deviation);
- polohové manévry neměnicí nález.

Náhle vzniklá porucha sluchu ipsilaterální s vestibulární lézí svědčí spíše pro cévní příčinu než pro zánětlivé postižení.

Do obrazu akutního vestibulárního syndromu patří náhle vzniklé, trvající (perzistentní) vertigo s nystagmem doprovázené vegetativní symptomatikou (nauzea, zvracení), intolerance pohybu hlavy, nejistota ve stoji a při chůzi. Velmi často se zaměřuje intolerance pohybu s polohově vázanými závratěmi. U polohově vázaných závratí jsou potíže spojeny s určitou polohou hlavy. Pokud je pacient v klidu, potíže nemá.

Pravidlo stratifikace rizika cévní příhody mozkové ABCD2 (Age, Blood pressure, Clinical features, Duration of symptoms, Diabe-

tes) může být určitým vodítkem, je však podstatně méně specifické [10].

Na centrální postižení musíme myslet, pokud je u pacienta:

- normální HIT,
- směrově měnlivý pohledový nystagmus,
- refixace při cover testu (skew deviation),
- porucha sledovacích pohybů očních,
- sakadická dysmetrie.

Důležitý je charakter nystagmu. Pokud mění směr v závislosti na směru pohledu, je typickým projevem centrální léze, většinou mozečkového postižení, stejně jako tzv. rebound nystagmus. K projevům mozečkového postižení patří i abnormita plynulých sledovacích pohybů očních, které lze poměrně jednoduše vyšetřit klinicky.

Vyšetření HIT je možné provést klinicky, ale citlivější je metoda používající video-okulografický systém k registraci pohybů hlavy a pohybů oka. Záznam vyšetření a exaktní změření parametrů patologicky přítomných sakád umožňuje detekovat postižení jednotlivých polokruhových kanálků a stanovit diagnózu inkompletního postižení. Je však nutno zdůraznit, že přístrojové vyšetření vyžaduje trénink, není úplně jednoduché a musí být provedeno proškolenou osobou. Na většině pracovišť provádí toto vyšetření laborant [11]. Vyloučíme-li možnou cévní etiologii náhle vzniklé vestibulární symptomatiky, jedná se s největší pravděpodobností o vestibulární neuronitidu.

Vestibulární neuronitida: akutně vzniklá jednostranná periferní vestibulární porucha, výpadek funkce může být úplný nebo částečný. Postižení jsou většinou mladší jedinci (3.–5. deцениum). Za etiologický faktor je považována virová infekce (např. herpetické viry). Začátek bývá náhlý. Dochází k akutnímu rozvoji závratí, které mají rotační charakter, jsou doprovázeny nauzeou, zvracením, pacienti často nejsou schopni samostatné chůze. V klinickém obraze je typický periferní vestibulární syndrom s horizontálně rotačním nystagmem bijícím ke zdravému uchu. Zmírňuje se fixací, vestibulo-spinální jevy uchylují ke straně léze. Není porucha sluchu ani jiná neurologická symptomatika. Potíže se po 24 hod většinou zmírňují, jak dochází ke kompenzaci vestibulární léze.

Diagnostika: klinika, HIT test, ENG prokáže kalorickou a rotační hypo- či areflexii.

VOR se kompenzuje během desítek hod (50–70), vestibulo-spinální reflex během

desítek dnů (60). Proto může pacient po odeznění nystagmu a vegetativní symptomatiky relativně dlouho udávat problémy se stabilitou [12].

Souhrn

- Akutně vzniklá závrať, která trvá a neodezní v horizontu desítek minut až několika hodin, je vždy suspektní z vaskulární etiologie. Musíme postupovat podle algoritmu vyšetření při podezření na iktus.
- Pokud závrať v uvedeném intervalu odezní, může se jednat o TIA a pacient by měl být v tomto směru vyšetřen. Může jít i o první epizodu paroxysmálních závratí (vestibulární migréna, Menièreova choroba).
- CT vyšetření spolehlivě vyloučí krvácení nebo rozsáhlejší strukturální lézi. Difúzně vážená MR má u CMP ve vertebrobasilárním povodí v prvních 24 hod až 20 % falešně negativních nálezů.
- Splnění HINTS kritérií svědčí pro periferní vestibulární postižení s vysokou specificitou i senzitivitou.
- Základním vyšetřením je provedení HIT v rovině horizontálních polokruhových kanálků.
- Video-okulograficky asistované provedení HIT s analýzou korekčních sakád výrazně zvyšuje citlivost vyšetření. Nejde však o triviální metodiku dostupnou každému lékaři. Pro jeho správné provedení a interpretaci je nutný zaškolený pracovník znalý vestibulárního laboratorního vyšetřování.
- Izolovaný akutní periferní vestibulární syndrom může být projevem cévního postižení terminálních větví vertebrobasilární arterie.
- Nezbytnou součástí vyšetření je pátrání po příznacích ložiskového postižení v oblasti kmene a mozečku, zejména cíleným vyšetřením plynulých sledovacích pohybů očních, sakadických pohybů očních a OKN.
- Nesplnění kritérií HINTS svědčí pro centrální postižení.

Literatura

- Baloh RW. Dizziness in older people. *J Am Geriatric Soc* 1992; 40(7): 713–721.
- Halmagyi GM, Curthoys I. A clinical sign of canal paresis. *Arch Neurol* 1988; 45(7): 737–739.
- Longridge NS, Malinson AI. A dynamic illegible E-test. A technique for assessing vestibulo-ocular reflex. *Acta Otolaryngol* 1987; 103: 273–279. doi: 10.3109/00016488709107794.

4. Brodsky MC, Donahue SP, Vaphiades M, Brandt T. Skew deviation revisited. *Surv Ophthalmol* 2006; 51(2): 105–128.
5. Dix MR, Hallpike CS. The pathology, symptomatology and diagnosis of certain common disorders of vestibular system. *Ann Otol Rhinol Laryngol* 1952; 61(4): 987–1016.
6. Ambler Z, Jeřábek J. Diferenciální diagnostika závratí. 2. vyd. Praha: Triton 2008.
7. Bronstein A, Lempert T. Dizziness A practical approach to diagnosis and management. Cambridge: University Press 2007.
8. Lempert T, Neuhauser H. Epidemiology of vertigo, migraine and vestibular migraine. *J Neurol* 2009; 256(3): 333–338. doi: 10.1007/s00415-009-0149-2.
9. Newman-Toker DE, Kerber KA, Yu-Hsiang Hsieh, Pula JH, Omron R, Saber-Tehrani AS et al. HINTS outperforms ABCD2 to screen for stroke in acute continuous vertigo and dizziness. *Acad Emerg Med* 2013; 20(10): 987–996. doi: 10.1111/acem.12223.
10. Navi BB, Kamel H, Shah MP, Grossman AW, Wong C, Poisson SN et al. Application of ABCD2 score to identify cerebrovascular causes of dizziness in the emergency department. *Stroke* 2012; 43(6): 1484–1489. doi: 10.1161/STROKEAHA.111.646414.
11. Newmann-Toker DE, Saber Tehrani AS, Mantokoudis G, Pula JH, Guede CI, Kerber KA et al. Quantitative video-oculography to help diagnose stroke in acute vertigo and dizziness: towards an ECG for the eyes. *Stroke* 2013; 44(4): 1158–1161. doi: 10.1161/STROKEAHA.111.000033.
12. Brandt T, Detrich M, Strupp M. Vertigo and dizziness – common complaints. 2nd ed. London: Springer 2013.
13. Brandt T. Vertigo. Its multisensory syndromes. 2nd ed. New York: Springer 1999: 536.



doc. MUDr. Jaroslav Jeřábek, CSc.

Vystudoval Fakultu všeobecného lékařství Univerzity Karlovy v Praze, kde promoval v roce 1976. Po promoci pracoval na Neurologickém oddělení nemocnice v Pelhřimově. Po atestaci z neurologie v roce 1981 nastoupil na Neurologickou kliniku Fakulty dětského lékařství UK v Motole (nyní 2. LF UK a FN v Motole), kde pracuje dosud. Zde se začal věnovat problematice vestibulárního aparátu a poruchám rovnováhy. V této oblasti obhájil v roce 1989 kandidátskou dizertační práci a v roce 2002 se habilitoval. Podílel se na vzniku Neuro-otologického centra FN v Motole, které je založeno na interdisciplinárním přístupu k závrativým pacientům. Spolupracuje s Fakultou biomedicínského inženýrství ČVUT v Praze. Je školitelem postgraduálních studentů v oboru neurověd a biomedicínského inženýrství. Ve spolupráci s Baylor college of medicine zavedl rehabilitační program pro pacienty s poruchami rovnováhy. Od roku 2006 organizuje na neurologické klinice kurzy praktické neuro-otologie, kterých se zúčastnilo více než 500 lékařů.