

# Mobilita medianu před dekompresí karpálního tunelu a po ní

## Median Nerve Mobility before and after Carpal Tunnel Decompression

### Souhrn

**Cíl:** Hlavním cílem studie je popsat transversální a longitudinální mobilitu nervus medianus u pacientů se syndromem karpálního tunelu před otevřenou dekompresí karpálního tunelu a s odstupem po ní. **Materiál a metodika:** V období od března 2007 do června 2009 bylo do studie zahrnuto celkem 72 pacientů se syndromem karpálního tunelu. Vyšetření pohybu nervu bylo provedeno neinvazivně pomocí ultrazvuku před operací a několik měsíců po operaci. Transverzální pohyb byl měřen v úrovni os pisiforme a podélný pohyb byl měřen na volární straně předloktí ve vzdálenosti 8–11 cm proximálně od zápěstí. Dekomprese karpálního tunelu byla provedena standardní otevřenou technikou. **Výsledky:** Průměrná transversální amplituda nervu byla v našem vzorku 1,82 mm předoperačně a 1,76 mm pooperačně a rozdíl nebyly statisticky významné ( $p > 0,05$ ). Průměrná amplituda longitudinálního pohybu nervus medianus byla 3,74 mm předoperačně a 3,89 mm pooperačně a rozdíl nebylo možno hodnotit jako statisticky významný ( $p > 0,05$ ). **Závěr:** Po otevřené dekompresi karpálního tunelu nedochází ke statisticky významným změnám v transversální a ani v longitudinální mobilitě nervus medianus. Otevřená dekomprese u pacientů se syndromem karpálního tunelu nemá vliv na schopnost nervus medianus přizpůsobovat se pohybu okolních struktur.

### Abstract

**Aim:** The main objective of the study was to describe transverse and longitudinal movement of the median nerve in patients with the carpal tunnel syndrome before and with delay after open decompression of the carpal tunnel. **Materials and Methods:** From March 2007 to July 2009, the study enrolled a total of 72 patients with the carpal tunnel syndrome. The examination of nerve movement was performed noninvasively by ultrasound before and several months after the surgery. Transverse nerve amplitude was measured at the level of the pisiform bone. Longitudinal movement was measured on the forearm at a distance of 8–11 cm proximal to the wrist. The standard open surgery was performed. **Results:** The mean of maximum transverse amplitude of the median nerve in our sample was 1.82 mm preoperatively and 1.76 mm postoperatively, and the difference was not statistically significant ( $p > 0.05$ ). The average amplitude of the longitudinal movement of the median nerve was 3.74 mm preoperatively and 3.89 mm postoperatively, and the difference was not considered statistically significant ( $p > 0.05$ ). **Conclusions:** There were no statistically significant changes in transverse or longitudinal movement of the median nerve after open carpal tunnel decompression. Open decompression does not affect biomechanical parameters of the median nerve in carpal tunnel syndrome patients.

Autoři děkují Dr. Andrew Dilley za laskavé poskytnutí analytického softwaru pro analýzu podélného pohybu nervu.

Autoři deklarují, že v souvislosti s předmětem studie nemají žádné komerční zájmy.

The authors declare they have no potential conflicts of interest concerning drugs, products, or services used in the study.

Redakční rada potvrzuje, že rukopis práce splnil ICMJE kritéria pro publikace zasílané do biomedicínských časopisů.

The Editorial Board declares that the manuscript met the ICMJE "uniform requirements" for biomedical papers.

A. Fibír<sup>1,2</sup>, R. Čáp<sup>2,3</sup>,  
L. Ungermann<sup>4,5</sup>, J. Vaněk<sup>6</sup>

<sup>1</sup> Oddělení plastické chirurgie a léčby popálenin, Chirurgická klinika LF UK a FN Hradec Králové

<sup>2</sup> Plastická a estetická chirurgie, První privátní chirurgické centrum s.r.o., Sanatorium SANUS, Hradec Králové

<sup>3</sup> Katedra válečné chirurgie, Fakulta vojenského zdravotnictví, UO v Hradci Králové

<sup>4</sup> Radiologická klinika LF UK a FN Hradec Králové

<sup>5</sup> Radiodiagnostické oddělení, Nemocnice Pardubického kraje, a.s.

<sup>6</sup> Katedra informatiky a kvantitativních metod, Fakulta informatiky a managementu, Univerzita Hradec Králové



MUDr. Aleš Fibír

Oddělení plastické chirurgie a léčby popálenin

LF UK a FN Hradec Králové

Sokolská 581

500 05 Hradec Králové

e-mail: fibir@seznam.cz

Přijato k recenzi: 24. 8. 2015

Přijato do tisku: 3. 11. 2015

### Klíčová slova

syndrom karpálního tunelu – nervus medianus – ultrazvuk – mobilita – pohyb nervu – biomechanika

### Key words

carpal tunnel syndrome – median nerve – ultrasound – mobility – nerve movement – biomechanics

## Úvod

Syndrom karpálního tunelu (SKT) je nejčastější kompresivní neuropatie horní končetiny [1]. Lze také předpokládat, že existuje velká skupina pacientů se SKT v populaci, kteří dosud nebyli diagnostikováni jak klinicky, tak elektromyograficky [2]. SKT bylo v České republice v letech 1994–2009 nejčastěji hlášené profesionální neurologické onemocnění [3]. Sociální a ekonomické aspekty tohoto onemocnění jsou důležité nejen pro systém zdravotní a sociální péče, ale i pro pacienty samotné.

SKT je definován jako lokální poškození nervus medianus (C5–Th1) v úrovni karpálního tunelu na zápěstí horní končetiny. U SKT je mechanická komprese nervu běžně považována za hlavní příčinu nemoci, ačkoliv jasné známky čistě mechanického útlaku nervového kmene jsou peroperačně viditelné jen ojediněle. Hypertrofie synoviálních pochev flexorových šlach jako následek mechanického přetížení je často uváděna jako hlavní příčina vyššího tlaku v karpálním tunelu, ale histologicky prokazatelná hypertrofická synovitida byla nalezena pouze u 10 % pacientů [4]. Ve většině případů nelze příčinu SKT prokazatelně identifikovat a onemocnění je považováno za idiopatické. Pokud připustíme, že mechanický tlak na nervový kmen není jedinou příčinu SKT, měli bychom zvažovat i roli ostatních faktorů, které mohou hrát roli stejně jako u ostatních mononeuropatií horní končetiny. Jedná se hlavně o změny napětí nervu nebo fixace nervového kmene v lůžku, které neumožňuje dostatečné přizpůsobení různým polohám prstů, zápěstí a celé horní končetiny a může způsobovat nebo modifikovat neuropatické symptomy [5,6].

Szabo et al zjistili, že při pohybu prstů z plné extenze do plné flexe se amplituda podélného pohybu nervu pohybuje od 9 mm do 14 mm (průměrně 10 mm) [7]. Tuzuner et al naměřili invazivně během endoskopické operace karpálního tunelu longitudinální exkurzi nervu průměrně 28,8 mm [8]. Nervus medianus je schopen se adaptovat na měnící se polohu horní končetiny a pohyb tkání v okolí nervového kmene. Adaptabilita nervu je umožněna strukturou tkání v okolí nervového kmene, kdy během pohybu dochází k vzájemnému „klouzáni“ nejen obalů nervu (epineurium a perineurium), ale také mezi jednotlivými nervovými fascikly navzájem [9]. Podobnou schopnost klouzavého vzájemného pohybu sousedních tkání lze pozorovat např. u synoviálních po-

chev šlach [10,11], mezi svalovými vrstvami a kolem cév.

Redukce schopnosti pohybu nervového kmene vůči okolním často výrazně mobilním strukturám může vést ke zvýšenému napětí nebo deformaci nervu [12,13]. Ovlivnění biomechaniky nervus medianus může způsobit zvýšení napětí nervu a modifikovat tak neuropatické symptomy [14].

V klinické praxi jsou používány terapeutické postupy, byť s různou mírou efektivity, založené na zlepšování schopnosti podélné mobility nervu, které při terapeutickém užití zmírňují symptomy SKT, tzv. neuromobilizace [15]. Část pacientů tak nemusí podstoupit chirurgickou léčbu nebo může být chirurgické řešení odloženo na pozdější dobu [16].

Na základě výše uvedeného je možno předpokládat, že některé pooperační vedlejší efekty nebo komplikace (dyssestézie, zvýšená citlivost jizvy na dotek, pilřřová bolest zápěstí atd.) mohou být ovlivněny nebo dokonce způsobeny změněnou biomechanikou medianu, jako je redukce transverzálního nebo longitudinálního pohybu či při adhezích nervu k okolní tkáni.

Hlavním cílem této studie je zjistit, zda po operaci dochází ke změnám mobility medianu u pacientů s SKT. Případný průkaz statisticky významných rozdílů v transverzálním nebo longitudinálním pohybu před operací karpálního tunelu a po ní by pak otevřel prostor pro ověřování dalších hypotéz, jako je např. souvislost mezi změněnou mobilitou medianu a klinickými symptomy nebo elektromyografickými parametry.

Žádné práce, které by posuzovaly mobilitu a biomechaniku medianu u pacientů s SKT nejen před operací, ale hlavně s odstupem po operaci karpálního tunelu, dosud nejsou k dispozici.

## Soubor a metodika

Autoři prohlašují, že studie byla provedena v souladu s etickými standardy příslušné komise (institucionální a národní) odpovědné za provádění klinických studií a Helsinskou deklarací z roku 1975, revidovanou v roce 2000. S provedením studie vyslovily svůj souhlas etické komise všech pracovišť, na kterých byli účastníci studie ošetřováni. Informovaný souhlas byl získán od všech účastníků. Autoři dále prohlašují, že nemají žádné finanční nebo jiné závazky, které by mohly vést ke konfliktu zájmů.

Do studie byli zahrnuti pacienti s klinicky a elektromyograficky potvrzeným SKT starší 18 let. Ze studie byli vyřazeni pacienti s akut-

ním SKT do čtyř týdnů od potenciálního úrazu, pacienti s anamnézou předchozí operace SKT stejné strany a pacienti s vrozenou vývojovou vadou ruky. Studie také nezahrnuje pacienty, u nichž byla chirurgická léčba kontraindikována z jakéhokoli obecného důvodu (např. zánět měkkých tkání horní končetiny, dekompenzované systémové onemocnění, alergie apod.).

Vyšetření biomechaniky medianu bylo prováděno neinvazivně pomocí ultrazvuku před operací a poté s odstupem min. 10 týdnů po operaci. Tento časový odstup při pooperačním vyšetření byl zvolen tak, abychom eliminovali krátkodobé změny biomechaniky a mobility medianu při hojení operační rány a pooperační vyšetření tak bylo prováděno až při stabilizaci časných pooperačních změn měkkých tkání. Jak transverzální, tak longitudinální pohyblivost medianu byla měřena během stejného testovacího pohybu. Tím byl přechod z plné extenze prstů do plné flexe sevřením v pěst při ponechání zápěstí v nulové poloze, tedy kdy podélná osa předloktí byla paralelně s podélnou osou třetího metakarpu. Dorzum ruky, zápěstí a předloktí bylo během tohoto testovacího pohybu plně v kontaktu s podložkou. Jakákoliv flexe nebo extenze zápěstí během pohybu tak nebyla možná. Speciální fixační pomůcky nebyly použity.

Amplituda transverzálního pohybu byla měřena ultrazvukem na zápěstí v úrovni os pisiforme a byla hodnocena jako rozdíl vzdáleností medianu od os pisiforme mezi nejbližší a nejvzdálenější polohou medianu během testovacího pohybu (obr. 1). U měření longitudinálního pohybu medianu bylo nutno nejdříve pomocí ultrazvuku natočit krátkou videosekvenci obsahující několik pohybů medianu na předloktí v podélném řezu. Ultrazuková sonda byla umístěna na volární ploše předloktí nad průběhem nervového kmene. Distální okraj sondy byl umístěn 8 cm proximálně od úrovně os pisiforme. S ohledem na velikost sondy byl tedy nahrán opakovaný longitudinální pohyb medianu v podélném řezu mezi 8 a 11 cm proximálně od os pisiforme (obr. 2). Ultrazuková videosekvence byla poté analyzována počítačově.

Metodiku počítačové analýzy vyvinul a publikovali Dilley et al v roce 2001 (Matlab, Mathworks, USA) [17]. Videosekvence ultrazukového obrazu podélného řezu nervovým kmenem je konvertována do série bitmapových obrázků ve frekvenci 10 obrázků za sekundu. Poté jsou obrázky počít-

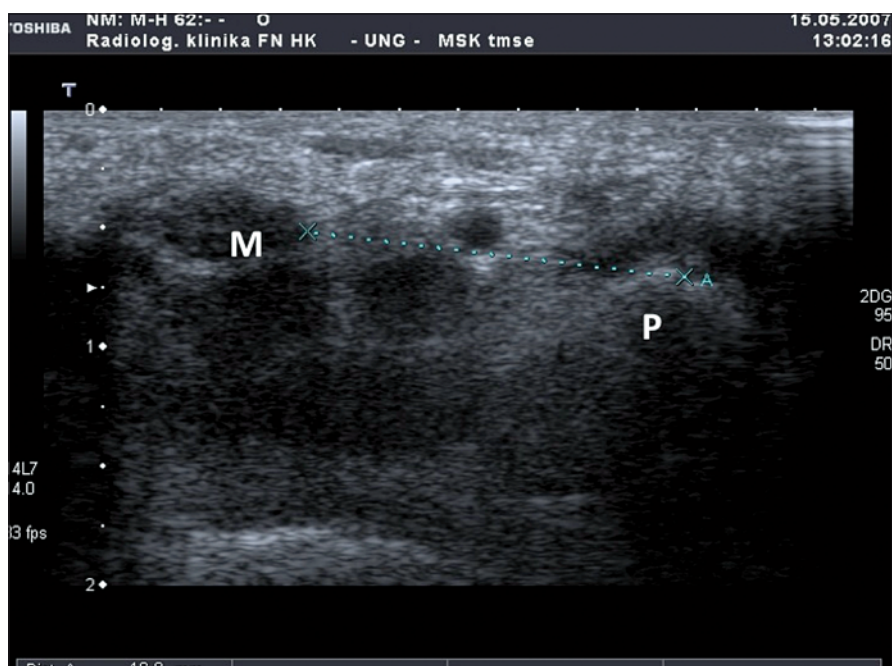
tačově porovnávány a zjišťuje se posun jednotlivých pixelových sekvencí mezi dvěma po sobě jdoucími obrázky. Právě počítačové zpracování umožňuje porovnat korelační koeficienty mezi odstíny šedi jednotlivých pixelů (cross-correlation of pixel shift). Pixels s nejvyšším korelačním koeficientem jsou pak použity k výpočtu relativního pohybu mezi jednotlivými bitmapovými obrázky (obr. 3). Originální software, který vyvinul právě pro účely analýzy longitudinálního pohybu Dr. Andrew Dilley, je komerčně nedostupný a byl pro účely naší studie autorem bezplatně poskytnut.

Operace byla provedena standardní otevřenou technikou. V místním umrtvení a při magnifikaci lupovými brýlemi z podélné incize v dlaní velikosti 2,5–3 cm bylo protnuto podkoží, podélné vlákna palmární aponeurózy a úpony svalů thenaru, pokud překračovaly střední čáru. *Ligamentum carpi transversum* bylo protnuto ostří skalpelem za přímé vizuální kontroly. Po oddělení nervu ze spodní plochy ligamenta tupě disektořem bylo dokončeno protnutí ligamenta vč. distální antebrachiální fascie preparačními nůžkami s tupým hrotem. Po sutuře operační rány byl přiložen krycí obvaz bez komprese. Všichni pacienti byli instruováni, aby každou hodinu po operaci 10x provedli stejný pohyb jako při měření mobility medianu, tedy přechod z plné flexe do plné extenze prstů bez pohybu zápěstím. Za 24 hod po operaci byl proveden převaz a výměna obvazu. Stehy byly odstraňovány 12.–14. pooperační den a poté již byla ruka ponechána bez obvazu. Výstupní vyšetření biomechaniky nervu bylo provedeno s odstupem 10 týdnů a více po operaci.

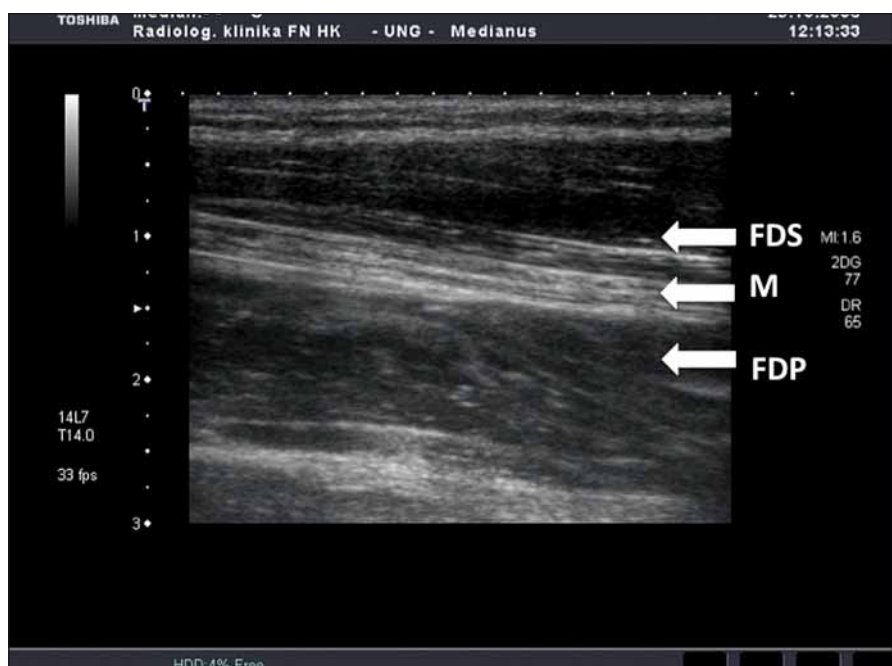Všechny výsledky byly statisticky hodnoceny. Nejdříve byly testovány na normalitu pomocí Shapirova-Wilkova testu normality. Pokud byl potvrzen předpoklad normality, použili jsme pro další testování parametrické testy (t-test). V případech, kdy jsme normalitu zamítli, jsme použili pro další testování neparametrický Wilcoxonův znaménkový test (Wilcoxon signed rank test). Nulové hypotézy byly zamítány na hladině významnosti 5 %.

## Výsledky

V období od března 2007 do června 2009 bylo zařazeno do studie celkem 72 pacientů, kteří absolvovali před- i pooperační vyšetření. Skupina se skládala celkem z 62 žen (86 %) a 10 mužů (14 %). Průměrný věk účastníků studie byl 51,8 let (rozmezí od 27 do



Obr. 1. Příčný řez zápěstím v úrovni os pisiforme (M – nervus medianus, P – os pisiforme).

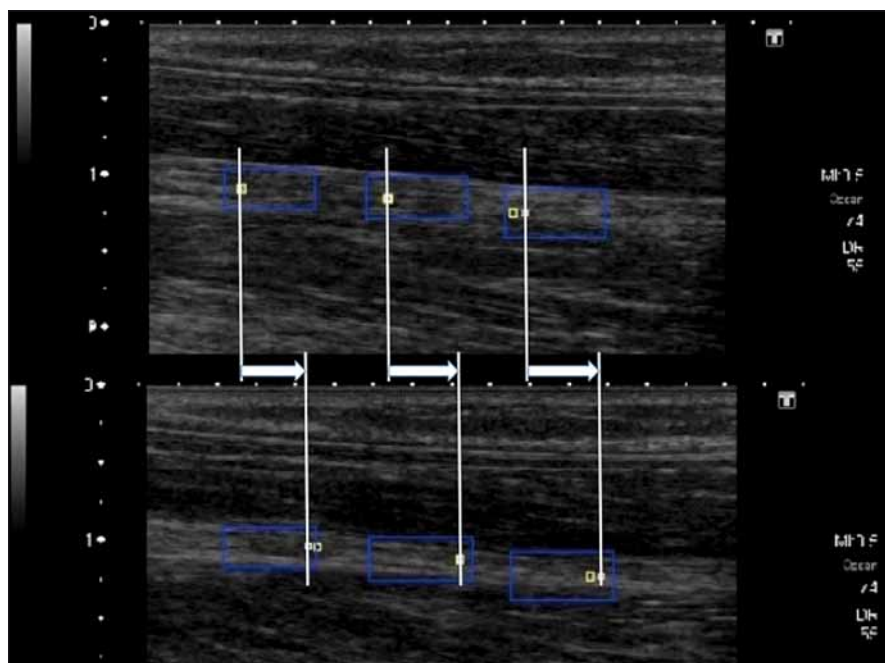


Obr. 2. Podélný řez zápěstím na předloktí (FDS – flexor digitorum superficialis, FDP – flexor digitorum profundus, M – nervus medianus).

83 let). U 34 pacientů (47 %) byla operována levá ruka a u 38 pacientů (53 %) ruka pravá. U 38 pacientů (53 %) byl výkon proveden na dominantní končetině a u 34 pacientů (47 %) na končetině nedominantní. Průměrná doba sledování po operaci byla 117 dní.

U zařazených pacientů nebyla zaznamenána žádná vážnější komplikace (poškození nervu nebo palmární senzitivní větvičky, po-

škození motorické větve, šlach anebo větších cév, komplexní regionální bolestivý syndrom apod.). Malý hematoma, který se spontánně vstřebal během dvou týdnů po operaci, nebyl považován za komplikaci. Infekce operační rány nebyla pozorována. U jednoho pacienta došlo k přechodné mírné tenosynovitidě flexorových šlach, která spontánně odezněla bez léčby.



Obr. 3. Rozdíl polohy nervus medianus během longitudinálního pohybu mezi maximální polohou distálně (horní část obrázku, extenze prstů) a maximálním vychýlením proximálně (dolní část obrázku, flexe prstů) při testovacím pohybu (modrý obdélník – měřená oblast, bílý a žlutý čtvereček – sumární pozice, bílá šipka – celkový posun nervu).

Průměrná amplituda transverzálního pohybu byla před operací 1,82 mm (rozmezí od 0,2 do 12,0 mm, medián 1,4 mm) a po operaci 1,76 mm (rozmezí od 0,3 do 5,3 mm, medián 1,5 mm). Normalita byla zamítnuta jak pro předoperační (Shapiro-Wilkův test normality  $W = 0,6078$ ;  $p = 1,769 \times 10^{-12}$ ) tak pro pooperační (Shapiro-Wilkův test normality  $W = 0,9269$ ;  $p = 0,0007237$ ). U rozdílových hodnot, tedy u rozdílu mezi pooperační a předoperační hodnotou bylo normální rozložení hodnot taktéž zamítnuto (Shapiro-Wilkův test normality  $W = 0,7383$ ;  $p = 1,327 \times 10^{-9}$ ). Pro další testování byl proto použit neparametrický Wilcoxonův znaménkový test. Na základě tohoto testu bylo prokázáno, že mezi hodnotami transverzální amplitudy před operací karpálního tunelu a po ní nebyl zjištěn statisticky významný rozdíl (Wilcoxonův znaménkový test  $V = 916,5$ ;  $p = 0,6765$ ).

Průměrná amplituda longitudinálního pohybu medianu byla předoperačně 3,74 mm (rozmezí od 1,65 do 8,56 mm, medián 3,45 mm) a pooperačně 3,89 mm (rozmezí od 1,64 do 7,02 mm, medián 3,68 mm). Stejně jako u transverzálního pohybu byly i zde porovnány rozdílové hodnoty, tedy rozdíl mezi pooperační a předoperační hodnotou.

Normální rozložení hodnot bylo zamítnuto u předoperačních (Shapiro-Wilkův test normality  $W = 0,8891$ ;  $p = 1,153 \times 10^{-5}$ ),

pooperačních (Shapiro-Wilkův test normality  $W = 0,9449$ ;  $p = 0,003375$ ) i u rozdílových hodnot (Shapiro-Wilkův test normality  $W = 0,9651$ ;  $p = 0,04307$ ). Pro další testování byl proto použit neparametrický Wilcoxonův znaménkový test. Při porovnání předoperačních a pooperačních hodnot nebyl zjištěn statisticky významný rozdíl (rozdíl je symetrický kolem nuly, Wilcoxonův znaménkový test  $V = 1432$ ;  $p = 0,5097$ ).

Naměřená data nám nedávají možnost zamítnout nulovou hypotézu, že není významný rozdíl v transverzální nebo longitudinální pohyblivosti mezi před- a pooperačním měřením. Tato zjištění lze uzavřít tak, že mezi před- a pooperační mobilitou nervu, jak transverzální, tak longitudinální, nelze prokázat statisticky významné změny.

### Diskuze

Nervus medianus není statická anatomická struktura. Vůči ostatním tkáním se pohybuje jak v transverzálním, tak v longitudinálním směru a tato schopnost je pro něj nezbytná. Okolní tkáň, zvláště flexorové šlachy a svaly, jsou schopny významné exkurze a medianus musí být schopen se na tyto změny dobře adaptovat.

Nakamichi a Tachibana popsali statisticky významné rozdíly v transverzálním pohybu nervu mezi pacienty s SKT a zdravými

dobrovolníky během podobného testovacího pohybu (pasivní flexe a extenze ukazováku). U pacientů s SKT byla exkurze nervu v oblasti zápěstí v průměru 0,37 mm oproti 1,75 mm u kontrolní skupiny zdravých dobrovolníků [18]. Erel et al tento nálezn do určité míry potvrdili a popisují 40% redukci transverzálního pohybu u pacientů s SKT mezi postiženou (průměrně 0,89 mm) a druhou, nepostiženou končetinou (průměrně 1,55 mm) [19]. Příčina této redukce není známa, ale předpokládá se, že rozdíl může být způsoben fixací nervu k okolním strukturám při kompresi nervu v oblasti karpálního tunelu.

Absolutní hodnoty transverzálního pohybu nervu v oblasti zápěstí, které jsme naměřili v našem souboru, tedy předoperačně 1,82 mm a pooperačně 1,76 mm, jsou mírně větší než ve výše uvedených studiích. Tento rozdíl může být způsoben nejspíše odlišným testovacím pohybem. Nakamichi a Tachibana použili jako testovací pohyb pasivní flexi a extenzi pouze ukazováku a Erel et al zvolili jako testovací pohyb přechod pasivní extenzi druhého až pátého prstu z 90° flexe do plné extenze v metakarpofalangeálním kloubu. Testovací pohyb použitý v naší studii, tedy aktivní pohyb prstů z plné extenze do plné flexe sevřením do pěsti, je mnohem komplexnější a může být důvodem naměřených větších hodnot. Dále Nakamichi a Tachibana měřili vzdálenost medianu nikoli od os pisiforme, ale od ulnární arterie, což je struktura, která může mít dynamický souhyb s měřeným nervem v průběhu testovacího pohybu. Ugboe et al naměřili vyšší hodnoty transverzálního pohybu od 1,4 do 5,1 mm během flexe v MCP kloubu druhého a třetího prstu, ale tyto hodnoty lze jen obtížně s naším vzorkem porovnat, protože byly naměřeny na kadaverech [20].

Zaznamenali jsme také relativně velkou variabilitu měření, kdy se předoperační hodnoty pohybovaly v rozmezí od 0,2 do 12,0 mm a po operaci v rozmezí od 0,3 do 5,3 mm. Tato variabilita může být také způsobena komplexnějším a hlavně na rozdíl od ostatních publikovaných prací aktivním pohybem, kdy dochází v některých případech k výraznějšímu transverzálnímu pohybu flexorových šlach, které pak způsobují větší transverzální posun nervového kmene.

Dosud nejsou k dispozici práce, které by sledovaly transverzální mobilitu medianu s časovým odstupem po operaci. Předpokládali jsme, že po operačním uvolnění karpálního tunelu a s dostatečným časovým odstupem by se mohla transverzální mobilita

nervu měnit směrem k parametrům naměřeným u zdravé populace. Tento předpoklad však s ohledem na hodnoty zaznamenané v našem souboru nepotvrzujeme. Na základě statistického zhodnocení naměřených dat tedy můžeme prohlásit, že jsme nezjistili statisticky významné změny ( $p = 0,6765$ ) v transverzální mobilitě nervu po dekompresi karpálního tunelu u pacientů s SKT.

Longitudinální pohyb nervu lze samozřejmě dobře měřit na kadaverech. Právě při měření na kadaverech byla naměřena longitudinální exkurze nervu 19,9 mm při testovacím pohybu v zápěstí z 60° extenze do 65° flexe [12]. Yamaguchi et al naměřili také na kadaverech longitudinální exkurzi během pasivní flexe prstů do pěsti  $6,8 \pm 1,7$  mm [21]. Při invazivním měření během dekomprese karpálního tunelu a při testovacím pohybu z plné flexe do plné extenze v zápěstí byl naměřen longitudinální pohyb v oblasti zápěstí v rozmezí 18–21 mm a nebyl zjištěn statisticky významný rozdíl před uvolněním karpálního tunelu a po něm [22].

Dilley et al naměřili na vzorku zdravých dobrovolníků neinvazivně a stejnou metodikou jako v našem souboru longitudinální posun medianu 1,6–4,5 mm u pasivní extenze ukazováku z plné flexe do 30° extenze a 2,9–3,8 mm u pasivní extenze zápěstí z 0° do 30°, přičemž exkurze nervu byla statisticky významně vyšší na dominantní končetině [17]. Stejný autor popsal longitudinální pohyb medianu, měřený taktéž neinvazivně na zdravých dobrovolnících, jehož amplituda se pohybovala od 0,3 mm při laterální flexi krční páteře do 10,4 mm při extenzi v lokti [14].

Erel et al naměřili longitudinální exkurzi nervu průměrně 2,2 mm u pacientů se SKT, ale na rozdíl od transverzálního pohybu neprokázali statisticky významný rozdíl mezi pacienty s SKT a kontrolní skupinou [19]. Tyto hodnoty odpovídají hodnotám naměřeným v našem souboru, kdy průměrný longitudinální pohyb nervu byl předoperačně 3,74 mm a pooperačně 3,89 mm. Rozdíl mezi před- a pooperační longitudinální mobilitou medianu v naší studii nebylo možno považovat za statisticky významný ( $p = 0,5097$ ).

Longitudinální pohyb medianu byl v našem souboru měřen na volární straně předloktí 8–11 cm proximálně od úrovně os pisiforme, podobně jako u citovaných prací. Hlavním důvodem byla nutnost udržet během ultrazvukového videozáznamu nerv v zorném poli vyšetřující sondy, což bylo obtížné zvláště u pacientů s výrazně muskulárním předloktím. Volární na předloktí byl totiž laterální pohyb medianu řá-

dově menší než v oblasti zápěstí. Významnější laterální posun vyšetřovaného nervu by totiž znemožňoval natočení a následnou počítačovou analýzu videozáznamu longitudinálního pohybu. Můžeme se jen domnívat, zda by měření ve stejné úrovni jako u transverzálního pohybu ukázalo odlišné výsledky než v našem souboru, nicméně neinvazivní měření longitudinální pohyblivosti medianu v úrovni zápěstí není námi užitou metodikou technicky proveditelné. Jiné metodiky, používané např. dřívě peroperačně nebo na kadaverech, které by byly schopny změřit longitudinální pohyblivost neinvazivně a s odstupem od operačního výkonu a v úrovni zápěstí, dosud nejsou k dispozici.

Studie, která by popisovala biomechaniku nervu u pacientů s SKT před operací a s časovým odstupem po operaci zatím nebyla publikována. Výsledky našich měření a jejich statistické zhodnocení v rámci našeho souboru neprokazují, na rozdíl od našich původních očekávání, statisticky významné změny jak v transverzální, tak v longitudinální mobilitě medianu u pacientů s SKT. Tento výsledek sice nepůsobí tak atraktivně, jako kdyby se statisticky významné změny v mobilitě nervu podařilo prokázat, nicméně i tento výsledek považují autoři za publikačně významný. Na základě výše uvedených poznatků lze předpokládat, že biomechanické parametry mobility medianu u pacientů se SKT velmi pravděpodobně nesouvisí s klinickou symptomatologií. V budoucnu by bylo vhodnější se zaměřit spíše na rozdíly v biomechanice nervu mezi pacienty s SKT a kontrolním vzorkem zdravé populace, případně sledovat biomechanické parametry po suturách nebo rekonstrukcích nervů [23] anebo se zaměřit na biomechanické parametry u druhé nejčastější mononeuropatie horní končetiny, tedy útlaku nervus ulnaris v oblasti kubitálního kanálu, kde lze předpokládat nutnost větší adaptability nervu na změnu polohy lokte.

## Literatura

1. Latinovic R, Gulliford MC, Hughes RA. Incidence of common compressive neuropathies in primary care. *J Neurol Neurosurg Psychiatry* 2006; 77(2): 263–265.
2. Papanicolaou GD, McCabe SJ, Firrell J. The prevalence and characteristics of nerve compression symptoms in the general population. *J Hand Surg Am* 2001; 26(3): 460–466.
3. Fenclová Z, Urban P, Pelclová D, Navrátil T. Neurologická profesionální onemocnění v České republice v letech 1994–2009. *Cesk Slov Neurol N* 2012; 75/108(1): 70–74.
4. Akelman E. Carpal tunnel syndrome. In: Berger PA, Weiss AP (eds). *Hand surgery*. Philadelphia: Lippincott Williams & Wilkins 2004: 867–885.
5. Yoshii Y, Ishii T, Sakai S. Median nerve deformation during finger motion in carpal tunnel syndrome: cor-

relation between nerve conduction and ultrasonographic indices. *Hand Surg* 2013; 18(2): 203–208. doi: 10.1142/S021881041350024X.

6. Korstanje JW, Scheltens-De Boer M, Blok JH, Amadio PC, Hovius SE, Stam HJ et al. Ultrasonographic assessment of longitudinal median nerve and hand flexor tendon dynamics in carpal tunnel syndrome. *Muscle Nerve* 2012; 45(5): 721–729. doi: 10.1002/mus.23246.
7. Szabo RM, Bay BK, Sharkey NA, Gaut C. Median nerve displacement through the carpal canal. *J Hand Surg Am* 1994; 19(6): 901–906.
8. Tuzuner S, Ozkaynak S, Acikbas C, Yildirim A. Median nerve excursion during endoscopic carpal tunnel release. *Neurosurgery* 2004; 54(5): 1155–1160.
9. Millesi H, Zöch G, Rath T. The gliding apparatus of peripheral nerve and its clinical significance. *Ann Chir Main Memb Super* 1990; 9(2): 87–97.
10. Ettema AM, Zhao C, Amadio PC, O'Byrne M, An KN. Gliding characteristics of flexor tendon and tenosynovium in carpal tunnel syndrome: a pilot study. *Clin Anat* 2007; 20(3): 292–299.
11. Zhao C, Ettema AM, Osamura N, Berglund LJ, An KN, Amadio PC. Gliding characteristics between flexor tendons and surrounding tissues in the carpal tunnel: a biomechanical cadaver study. *J Orthop Res* 2007; 25(2): 185–190.
12. Wright TW, Glowczewskie F, Wheeler D, Miller G, Cowin D. Excursion and strain of the median nerve. *J Bone Joint Surg Am* 1996; 78(12): 1897–1903.
13. Wang Y, Filius A, Zhao C, Passe SM, Thoreson AR, An KN et al. Altered median nerve deformation and transverse displacement during wrist movement in patients with carpal tunnel syndrome. *Acad Radiol* 2014; 21(4): 472–480. doi: 10.1016/j.acra.2013.12.012.
14. Dilley A, Lynn B, Greening J, DeLeon N. Quantitative in vivo studies of median nerve sliding in response to wrist, elbow, shoulder and neck movements. *Clin Biomech* 2003; 18(10): 899–907.
15. Coppieters MW, Hough AD, Dilley A. Different nerve-gliding exercises induce different magnitudes of median nerve longitudinal excursion: an *in vivo* study using dynamic ultrasound imaging. *J Orthop Sports Phys Ther* 2009; 39(3): 164–171. doi: 10.2519/jospt.2009.2913.
16. Kostopoulos D. Treatment of carpal tunnel syndrome: a review of the non-surgical approaches with emphasis in neural mobilisation. *J Body Move Ther* 2004; 8(1): 2–8.
17. Dilley A, Greening J, Lynn B, Leary R, Morris V. The use of cross-correlation analysis between high-frequency ultrasound images to measure longitudinal median nerve movement. *Ultrasound Med Biol* 2001; 27(9): 1211–1218.
18. Nakamichi K, Tachibana S. Restricted motion of the median nerve in carpal tunnel syndrome. *J Hand Surg Br* 1995; 20(4): 460–464.
19. Erel E, Dilley A, Greening J, Morris V, Cohen B, Lynn B. Longitudinal sliding of the median nerve in patients with carpal tunnel syndrome. *J Hand Surg Br* 2003; 28(5): 439–443.
20. Ugbole UC, Hsu WH, Goitz RJ, Li ZM. Tendon and nerve displacement at the wrist during finger movements. *Clin Biomech* 2005; 20(1): 50–56.
21. Yamaguchi T, Osamura N, Zhao Ch, An KN, Amadio PC. Relative longitudinal motion of the finger flexors, subsynovial connective tissue and median nerve before and after carpal tunnel release in a human cadaver model. *J Hand Surg Am* 2008; 33(6): 888–892. doi: 10.1016/j.jhsa.2008.02.017.
22. Tüzüner S, Inceoglu S, Bilen FE. Median nerve excursion in response to wrist movement after endoscopic and open carpal tunnel release. *J Hand Surg Am* 2008; 33(7): 1063–1068. doi: 10.1016/j.jhsa.2008.03.007.
23. Erel E, Dilley A, Turner S, Kumar P, Bhatti WA, Lees VC. Sonographic measurements of longitudinal median nerve sliding in patients following nerve repair. *Muscle Nerve* 2010; 41(3): 350–354. doi: 10.1002/mus.21501.