

Možnosti terapie pacientů s meningeomem grade III

Options for Therapy of Patients with Hemangiomas Grade III

Souhrn

Meningeomy grade III patří mezi zřídka se vyskytující neoplazie centrálního nervového systému. Na rozdíl od benigních forem se jedná o onemocnění s agresivním růstem a špatnou prognózou. Resekce, i radikální, musí být následována neodkladnou adjuvantní radioterapií, která umožní lepší lokální kontrolu, zejména u parciálně resekováných tumorů. Navzdory komplexní terapii zůstává tato zřídka varianta onemocnění se špatnou prognózou a krátkou délkou přežití. Autoři zpracovávají šestičlennou skupinu pacientů s meningeomem grade III. Skupina je analyzována z hlediska diagnostiky, radikality operace, velikosti rezidua před ozářením, dále z hlediska následné léčby a střední doby přežití. U dvou pacientů byla provedena radikální resekce vč. origa, u zbylých čtyř zůstalo origo neresekováno. Všichni pacienti se následně podrobili radioterapii. V případě výskytu recidivy se postupovalo individuálně, terapie varíovala od reoperace přes ošetření pomocí gamma nože až po paliaci. Střední doba přežití byla 18 ± 7 měsíců. Veškeré terapeutické postupy by měly vést k maximální radikalitě léčby při minimalizaci rizika vzniku neurologického deficitu.

Abstract

Meningioma grade III is one of rare tumors of the central nervous system. Unlike benign forms, grade III meningiomas are known for rapid aggressive growth and poor prognosis. Compared to benign forms, they tend to grow more intraaxially, infiltrating brain tissue. Resection, even though radical, must be followed by immediate adjuvant radiotherapy that allows better local control, especially in partially resected tumors. The disease continues to have poor prognosis and short survival time irrespective of the comprehensive treatment of this quite infrequent variant of the disease. Adjuvant radiotherapy could be combined with or followed by chemotherapy. Newly available data are to shed new light on this topic. Hormonal therapy and some aspects of molecular biology have been suggested as promising methods to improve patient prognosis. These new methods as well as stereotactic radiosurgery could provide suitable options for the treatment of malignant meningioma recurrence. The authors present case series of six patients with meningioma grade III. The group was analysed in terms of the diagnosis, extent of dissection, size of the residuum before radiation therapy as well as in terms of follow-up and median survival. Two patients underwent radical resection (Simpson 1), while four remaining underwent Simpson 3 resection. Afterwards, all patients underwent radiotherapy. Recurrence was managed individually. Therapy varied from reoperation through gamma knife treatment to palliation. Median survival was 18 ± 7 months. Any therapeutic approach should be as radical as possible while minimizing a risk of neurological deficit.

Autoři deklarují, že v souvislosti s předmětem studie nemají žádné komerční zájmy.

The authors declare they have no potential conflicts of interest concerning drugs, products, or services used in the study.

Redakční rada potvrzuje, že rukopis práce splnil ICMJE kritéria pro publikace zasílané do biomedicínských časopisů.

The Editorial Board declares that the manuscript met the ICMJE "uniform requirements" for biomedical papers.

J. Musil, A. Mrlan, M. Duba, M. Smrčka

Neurochirurgická klinika
LF MU a FN Brno



MUDr. Andrej Mrlan, Ph.D.

Neurochirurgická klinika
LF MU a FN Brno

Jihlavská 20

625 00 Brno

e-mail: andrejmrlan@hotmail.com

Přijato k recenzi: 15. 12. 2014

Přijato do tisku: 19. 11. 2015

Klíčová slova

meningeom WHO grade III – diagnostika – léčba – dispenzarizace

Key words

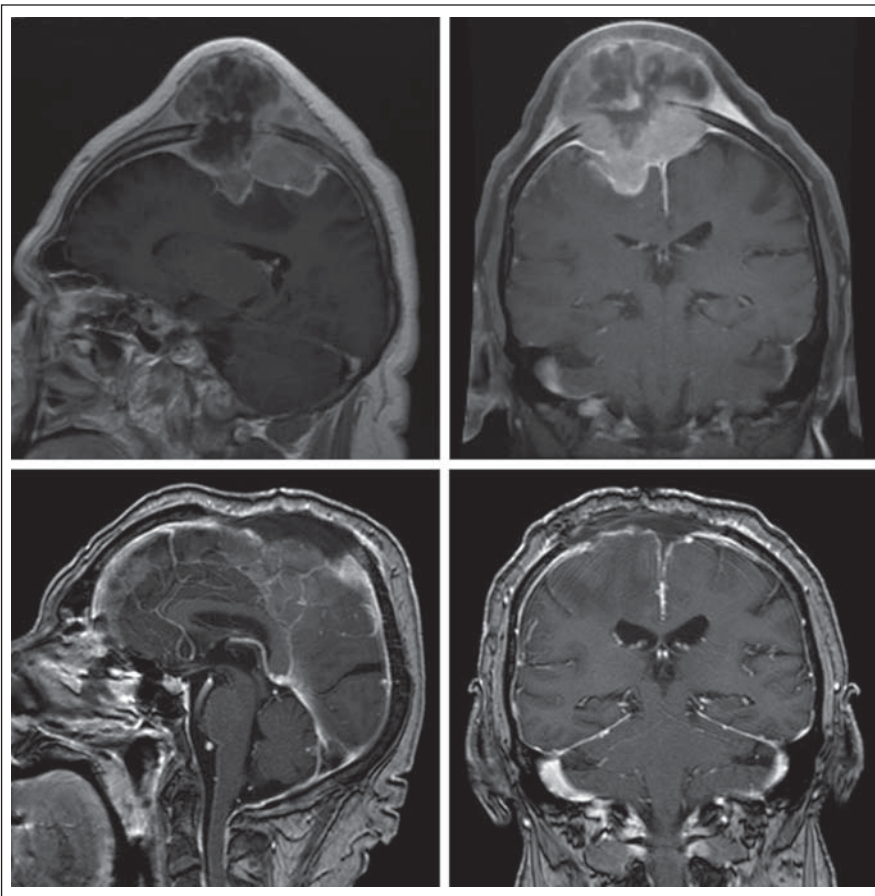
meningioma WHO grade III – diagnostics – therapy – surveillance

Úvod

Meningeomy jsou zpravidla pomalu rostoucí, často kalcifikované nádory, jež vznikají z meningoteliálních buněk mozkových obalů. Tvoří skupinu nádorů, jejichž chování varíruje od vysloveně benigního (WHO

grade I), přes skupinu nádorů s agresivním růstem (chordoidní, papilární) až k zřídka se vyskytujícím, agresivním anaplastickým meningeomům (WHO grade III). Tvoří až okolo 20 % všech primárních intrakraniálních nádorů s maximem výskytu kolem 45 roků

věku a častějším výskytem u žen (2 : 1). Podle některých autorů se ovšem malignější varianty meningeomů více vyskytují u mužů [1]. Asi 1–4 % meningeomů se vyskytuje v dětském věku, přibližně jedna čtvrtina je spojena s Recklinghausenovou chorobou,



Obr. 1. Před- a pooperační snímky pacienta s anaplastickým meningeomem parietálně oboustranně.

Výrazná infiltrace měkkých tkání na předoperačních snímcích. Radikální resekce spojena s resekci sagitálního splavu. Je patrné suspektní drobné reziduum v kaudální části splavu.

Tab. 1. Radikalita resekce meningeomů dle Simpsona.

Simpson 1	kompletní resekce tumoru i origa
Simpson 2	kompletní resekce tumoru, koagulace origa
Simpson 3	kompletní resekce tumoru bez koagulace origa
Simpson 4	parciální resekce
Simpson 5	vnitřní dekomprese (debulking), resp. biopsie

kdy je typický výskyt mnohočetných forem. Incidence výskytu vzrůstá s věkem a se stoupajícím věkem klesá doba přežití. Z etiologického hlediska se jedná o multifaktoriální proces [2,3]. Jde mnohdy o chirurgicky radikálně neřešitelné neoplazie. Meningeomy, typicky vyššího grade, často infiltrují okolní kost i měkké tkáně (obr. 1). Klinická manifestace meningeomů je závislá na lokalizaci a velikosti tumoru. Obecně platný předpoklad pomalého růstu a pozdní klinické manifestace u benigních variant zcela neplatí

u variant maligních, vyznačujících se rychlým růstem, infiltrací okolních tkání a rychlou neurologickou deteriorací. Zlatý standard v diagnostice je magnetická rezonance (MR) s použitím kontrastní látky (gadolinia). Z dalších metod nelze opomenout angiografii, která nás informuje o vztahu k okolním větším cévám, případně popisuje vaskularizaci tumoru, kdy je výhodné ji využít i k embolizaci vyživujících tepen [3]. Radikalita resekce se kvantifikuje škálou dle Simpsona na pět stupňů (tab. 1) [4]. Nukleární polymor-

fismus, nález mitóz, vyšší buněčnost či přítomnost nekrotizace jsou typické histologické známky meningeomů WHO grade III. Radikální vyléčení je mimo možnosti současné neurochirurgie [5,6]. Proto je adjuvantní radioterapie neméně důležitá, nejenom u parciálně odstraněných nebo recidivujících zhoubných procesů [7]. V současné době převládá názor, že frakcionovanou radioterapií (dávka 50–55 Gy) lze snížit pravděpodobnost recidivy i po parciální resekci. Dobrou alternativou ošetření recidivujících procesů představuje stereotaktická radiochirurgie i radioterapie, protože cílení je velmi přesné a dovoluje ošetření reziduí i v blízkosti radiosenzitivních struktur [8,9]. Celkové přežití se různí podle autorů a jsou samozřejmě odděleny údaje u benigních a maligních forem. Pětileté přežití se udává u forem benigních (WHO grade I) asi 70–90 %, vzhledem k tomu, že některé mohou být maligní svým uložením (oblast kavernózního sinu) a u meningeomů vyššího grade něco přes 50 % (WHO grade II a III).

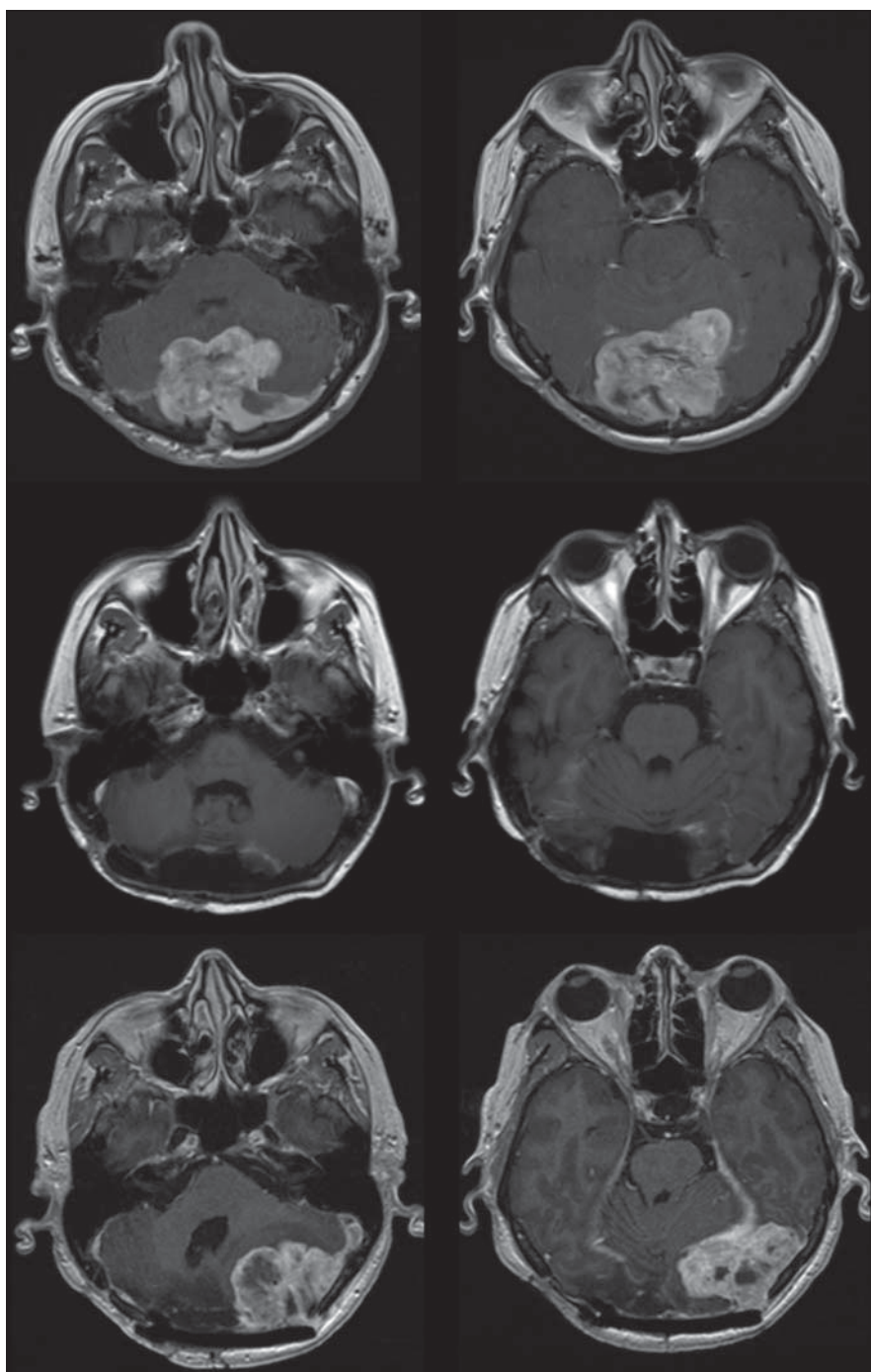
Vlastní soubor pacientů

V letech 2005–2010 bylo na Neurochirurgické klinice LF MU a FN Brno operováno 282 pacientů pro diagnózu meningeom. Z nich pouze u šesti pacientů byla diagnostikován meningeom grade III (tab. 2). V souboru těchto šesti pacientů převládali muži (2 : 1). Nejmladšímu pacientovi bylo 40 let, nejstaršímu 78. Pět tumorů bylo lokalizováno supratentoriálně, jeden převážně infratentoriálně (obr. 2). Ve všech případech jsme tumor odstranili z kraniotomie, ve dvou případech jsme dosáhli radikality resekce Simpson 1, ve zbylých případech Simpson 3. Dle výsledku histologického vyšetření se ve čtyřech případech jednalo o anaplastický meningeom, jednou o rhabdoidní a jednou o papilární meningeom. Ve všech případech byla hodnota indexu KI-67 vyšší než 14 %. Pokud nebyla resekce radikální (Simpson 1), byla v průměru do 30 dnů od stanovení diagnózy zahájena frakcionovaná radioterapie o celkové velikosti 50 Gy. Pacienti byli pravidelně kontrolováni pomocí MR, přičemž východisková MR byla provedena v prvních dnech po operaci, další následovaly v tříměsíčních cyklech, resp. i dříve, při objevení se neurologické symptomatologie. Recidiva procesu kolísala mezi 6 a 18 měsíci od primóoperace. Kritéria recidivy, resp. progresu rezidua, byla radiologická (min. 10% nárůst rezidua tumoru). V případě výskytu recidivy jsme u dvou pacientů indikovali ošetření pomocí gamma nože (14 Gy)

a dvěma byla nabídnuta další operace. Terapii jsme volili podle velikosti tumoru a klinického stavu, kdy jsme využili CLASS klasifikace [9]. U zbylých dvou pacientů se jednalo o velkou chirurgicky neřešitelnou recidivu, a proto jim byla poskytnuta paliativní péče. U obou pacientů nebylo u primoperace dosaženo radikality resekce Simpson 1. Pacienty s léčenou recidivou jsme nadále sledovali pomocí MR v tříměsíčních cyklech. V intervalu 12 měsíců od operace došlo u dvou pacientů k opětovné progresi tumoru a kvůli nízkému Karnofského skóre a dosažení maximální dávky ozařování v primární léčbě muselo být od další terapie upuštěno. Jeden pacient zemřel bez souvislosti se základním onemocněním a u posledního pacienta je prozatím zaznamenána remise onemocnění. Střední doba přežití v námi sledované skupině je 18 ± 7 měsíců. Zvláště dramatický průběh byl u 52leté pacientky s převážně infratentoriálním meningeomem spojeným s infiltrací a uzávěrem transverzálního splavu a supratentoriální propagací (obr. 2). Nádor se klinicky manifestoval bolestmi hlavy. Pacientce jsme meningeom radikálně odstranili (Simpson 1) i s resekci infiltrovaného – nefunkčního – splavu. Po třech měsících následovala radiologická kontrola s nálezem recidivy tumoru, tentokrát supra- i infratentoriálně vlevo. Vzhledem k patentnímu transverzálnímu splavu nemohla být další resekce radikální a následovalo ošetření rezidua tumoru pomocí radioterapie. Radioterapie byla předčasně ukončena pro trombózu transverzálního splavu a po další MR kontrole s nálezem opětovné recidivy a vzhledem k špatnému Karnofského skóre byla pacientce nabídnuta pouze paliativní terapie.

Diskuze

Meningeomy jsou nádory vesměs benigní povahy, jež svým biologickým chováním pacienta přímo neohrožují. Výjimku tvoří atypické a anaplastické meningeomy (cca 10 % případů), kde sama radikalita resekce významně neovlivňuje prognózu [10]. Podle některých větších studií pacientů s maligní variantou meningeomu dosahuje pětiletého intervalu bez progresu přibližně polovina nemocných, relativně výrazně horší výsledky pozorované v námi sledovaném souboru jsou dány malým počtem pacientů. Meningeomy grade III představovaly v našem souboru ($n = 282$) pouze 2 % z celkového počtu operovaných pacientů. Nízké procento ve srovnání s literárními údaji



Obr. 2. Pacientka s anaplastickým meningeomem po radikální resekci a s výskytem časné recidivy kontralaterálně – na sérii obrázků v dolní části.

může být vysvětleno tím, že histologická verifikace proběhla pouze u operovaných pacientů. I když i literární údaje oscilují mezi 0,9 a 10,6 % s celkovým průměrem kolem 2,8 %. Na naší klinice jsou dispenzarizováni pacienti, kteří s ohledem na CLASS skóre nebyli operováni, nicméně podle obrazu na MR a průběhu nemoci bylo možné předpokládat výskyt meningeomu vyššího grade.

Rovněž i relativně kratší střední doba přežití ve srovnání s literaturou je ovlivněna nízkým počtem pacientů ve sledovaném souboru, druhým, neméně důležitým faktorem může být i lokalizace a velikost tumoru, jež ve čtyřech případech dovolila resekci pouze ve stupni Simpson 3. Po úspěšné operaci meningeomu grade III musí následovat rychlé stanovení histologické diagnózy, na kterou

Tab. 2. Charakteristika pacientů dle věku lokalizace tumoru, radikality resekce.

	Ročník	Lokalizace	Radikalita resekce	Léčebná modalita při recidivě/progresi rezidua	Výsledek po 24 měsících od primooperace (GOS)
pacient 1	1938	P	S3	operace	1
pacient 2	1973	P	S3	paliace	1
pacient 3	1963	ZJL	S1	operace	1
pacient 4	1942	F-T	S3	gamma nůž	4
pacient 5	1955	F-P	S1	gamma nůž	1
pacient 6	1950	P bilat.	S3	paliace	1

P – parietálně, ZJL – zadní jáma lební, F – frontálně, T – temporálně.

navazuje adjuvantní radioterapie. Obecně se doporučuje frakcionovaná radioterapie. Role radioterapie byla dříve zpochybňována, neboť historicky se na meningeom pohlíželo jako na radiorezistentní nádor a starší studie neprokazovaly významnější benefit radioterapie. V současné době převládá názor, že frakcionovanou radioterapií (celková dávka 50–55 Gy) lze snížit pravděpodobnost recidivy i po parciální resekci. Hug et al na souboru 16 pacientů popsali, že dokonce vysoké dávky radioterapie (≥ 60 Gy) zvýší míru přežití a zlepší míru kontroly recidivy, na druhé straně asi 9 % pacientů mělo vedlejší účinky záření [12]. Dále Goldsmith et al předložili údaje o 23 pacientech s agresivním chováním meningeomu [13]. Zjistili, že dávka záření byla pozitivně spojena se zvýšenou mírou přežití při analýze jako spojitou proměnnou. Nicméně, Al-Mefty et al uvedli, že frakcionovaná radiační terapie meningeomů může v dlouhodobém horizontu způsobit komplikace, jako je snížení ostrosti zraku, hypopituitarismus, zářením indukované poškození mozku, dokonce i zářením indukovanou recidivu [14,15]. Vzhledem k biologické povaze meningeomů grade III jsou výše uvedené komplikace spíše součástí komplexního pohledu na léčbu meningeomů jako takovou, rychlost progresu onemocnění uvedené komplikace neumožňuje. Frakcionované ozáření dokonce může způsobit vznik meningeomů *de novo*, uvedenou problematikou se zabývají i čeští autoři [16]. Zatímco na frakcionovanou radioterapii benigních forem jsou rozporuplné názory, u maligních forem je naopak adjuvantní terapie indikována, riziko vzniku nového meningeomu je vzhledem k průběhu onemocnění nízké [18,19].

Závěr

Meningeomy tvoří nezanedbatelnou část operativy na Neurochirurgické klinice LF MU a FN Brno. Procento výskytu maligních forem meningeomů je v našem souboru o něco nižší, než uvádí literatura. Navzdory radikální resekci, rychlé diagnóze a navazující adjuvantní radioterapii je riziko vzniku inoperabilní recidivy vysoké. Další možnosti léčby jsou pak omezeny na paliativní léčbu. Naše výsledky i s ohledem na literaturu ukazují, že větší tumory a parciální resekce se může spojit s kratší dobou přežití, zatímco jaderné atypie, nekróza, a zvýšená mitotická aktivita jsou nezávislými rizikovými faktory pro výskyt recidivy. V případě recidivy procesu je legitimní možností léčba pomocí gamma nože.

Literatura

1. Kane AJ, Sughrie ME, Rutkowski MJ, Shargari G, Fang S, McDermott MW et al. Anatomic location is a risk factor for atypical and malignant meningiomas. *Cancer* 2011; 117(6): 1272–1278. doi: 10.1002/cncr.25591.
2. Wiemels J, Wrensch M, Claus EB. Epidemiology and etiology of meningioma. *J Neurooncol* 2010; 99(3): 307–314. doi: 10.1007/s11060-010-0386-3.
3. Bendszus M, Rao G, Burger R, Schaller C, Scheinmann K, Warmuth-Metz M et al. Is there a benefit of preoperative meningioma embolization? *Neurosurgery* 2000; 47(6): 1306–1312.
4. Simpson D. The recurrence of intracranial meningiomas after surgical treatment. *J Neurol Neurosurg Psychiatry* 1957; 20(1): 2022–2039.
5. Alexiou GA, Markoula S, Gogou P, Kyritsis AP. Genetic and molecular alterations in meningiomas. *Clin Neurol Neurosurg* 2011; 113(4): 261–267. doi: 10.1016/j.clin-neuro.2010.12.007.
6. Palma L, Celli P, Franco C, Cervoni L, Cantore G. Long-term prognosis for atypical and malignant meningiomas: a study of 71 surgical cases. *J Neurosurg* 1997; 86(5): 793–800.
7. Pannullo SC, Fraser JF, Moliterno J, Cobb W, Stieg PE. Stereotactic radiosurgery: a meta-analysis of current therapeutic applications in neuro-oncologic disease. *J Neurooncol* 2011; 103(1): 1–17.
8. Pollock BE, Stafford SL, Utter A, Giannini C, Schreiner SA. Stereotactic radiosurgery provides equivalent tumor control to Simpson Grade 1 resection for patients with small- to medium-size meningiomas. *Int J Radiat Oncol Biol Phys* 2003; 55(4): 1000–1005.
9. Kollová A, Lisčák R, Semnická J, Simonová G, Vladyka V, Urgosík D et al. Dlhodobé výsledky liečby meningeomov Leksellovým gamma nožom. *Cesk Slov Neurol N* 2010; 73/106(4): 415–421.
10. Lee JH. Meningiomas: diagnosis, treatment and outcome. 1st ed. London (UK): Springer Science & Business Media 2009.
11. Schul DB, Wolf S, Krammer MJ, Landscheidt JF, Tomasino A, Lumenta CB. Meningioma surgery in the elderly: outcome and validation of two proposed grading scores systems. *Neurosurgery* 2012; 70(3): 555–565.
12. Hug EB, Devries A, Thornton AF, Munzenrde JE, Pardo FS, Hedley-Whyte ET et al. Management of atypical and malignant meningiomas: role of high-dose, 3D-conformal radiation therapy. *J Neurooncol* 2000; 48(2): 151–160.
13. Goldsmith BJ, Wara WM, Wilson CB, Larson DA. Postoperative irradiation for subtotally resected meningiomas. A retrospective analysis of 140 patients treated from 1967 to 1990. *J Neurosurg* 1994; 80(2): 195–201.
14. Al-Mefty O, Kadri PA, Pravdenkova S, Sawyer JR, Stangeby C, Husain M. Malignant progression in meningioma: documentation of a series and analysis of cytogenetic findings. *J Neurosurg* 2004; 101(2): 210–218.
15. Al-Mefty O, Kersh JE, Routh A, Smith RR. The long-term side effects of radiation therapy for benign brain tumors in adults. *J Neurosurg* 1990; 73(4): 502–512.
16. Jančálek R, Novák Z, Chrástina J, Slaná B, Feitová V. Radioterapii indukované meningeomy. *Cesk Slov Neurol N* 2011; 74/107(2): 191–196.
17. Jääskeläinen J, Haltia M, Servo A. Atypical and anaplastic meningiomas: radiology, surgery, radiotherapy and outcome. *Surg Neurol* 1986; 25(3): 233–242.
18. Milosevic MF, Frost PJ, Laperriere NJ, Wong CS, Simpson WJ. Radiotherapy for atypical or malignant intracranial meningioma. *Int J Radiat Oncol Biol Phys* 1996; 34(4): 817–822.
19. Dziuk TW, Woo S, Butler EB, Thornby J, Grossman R, Dennis WS et al. Malignant meningioma: an indication for initial aggressive surgery and adjuvant radiotherapy. *J Neurooncol* 1998; 37(2): 177–188.