proLékaře.cz | 12.7.2025

Schwannom nejspíše z krčního sympatiku – kazuistika

Sympathetic Chain Schwannoma – a Case Report

Souhrn

Prezentujeme případ náhodně zjištěného asymptomatického tumoru horního mediastina. Bylo indikováno jeho operační odstranění. Nádor byl odstraněn při zachování hlavního krčního trunku sympatiku. V pooperačním období se objevuje Hornerův syndrom, který se spontánně kompenzuje. Histologicky byl verifikován schwannom.

Abstract

In this paper, we present a case report of an asymptomatic tumour of the upper mediastinum, incidentally found by MRI for lateral neck cyst. The tumour was surgically removed, preserving the neck sympathetic fibres. However, postoperative course was complicated by the Horner's syndrome that spontaneously resolved. A sympathetic schwannoma was confirmed by histology.

Tato práce byla podporována grantem MO 1012.

Autoři deklarují, že v souvislosti s předmětem studie nemají žádné komerční zájmy.
The authors declare they have no potential conflicts of interest concerning drugs, products, or services used in the study.
Redakční rada potvrzuje, že rukopis práce splnil ICMJE kritéria pro publikace zasílané do biomedicínských časopisů.
The Editorial Board declares that the manuscript met the ICMJE "uniform requirements" for biomedical papers.

B. Synková[1], R. Holý[1], P. Fundová[1], J. Rotnágl[1], L. Dzan[2], J. Astl[1]

[1] Klinika otorhinolaryngologie a maxilofaciální chirurgie 3. LF UK a ÚVN – VFN Praha
[2] Oddělení ústní, čelistní a obličejové chirurgie, Krajská nemocnice Liberec, a.s.

MUDr. Barbora Synková
Klinika otorhinolaryngologie a maxilofaciální chirurgie
3. LF UK a ÚVN – VFN Praha
U Vojenské nemocnice 1200
169 02 Praha
e-mail: bara.kratochvil@gmail.com

Přijato k recenzi: 11. 9. 2015
Přijato do tisku: 8. 1. 2016

Klíčová slova
schwannom – krční sympatikus – Hornerův syndrom

Key words
schwannoma – sympathetic chain – Horner's syndrome

Úvod

Schwannom (neurilemmom, případně neurinom) je benigní tumor ze Schwannových buněk postihující periferní myelinizované nervy a míšní kořeny. Zpravidla se jedná o benigní, dobře ohraničený nádor [1]. Vzácně se mohou vyskytnout i maligní formy. V ORL se s tímto nádorem nejčastěji setkáváme v oblasti mostomozečkového koutu, kde vzniká ze Schwannových buněk vestibulárního nervu [1–4]. Schwannomy tvoří 8–10 % všech intrakraniálních nádorů, v oblasti mostomozečkového koutu je to 80–90 % [4–6]. Na druhou stranu 25 % všech schwannomů je lokalizováno do oblasti hlavy a krku [7]. Další relativně častou lokalitou je mediastinum a retroperitoneum [1]. Poměrně časté jsou i schwannomy periferních nervů končetin. U pacientů s neurofibromatózou II je častější oboustranný či vícečetný výskyt schwannomů [8]. Je nutno se zmínit i o existenci extrémně raritních maligních forem schwannomů [9], neuroblastomomu jako nejčastějším solidním extra-

proLékaře.cz | 12.7.2025

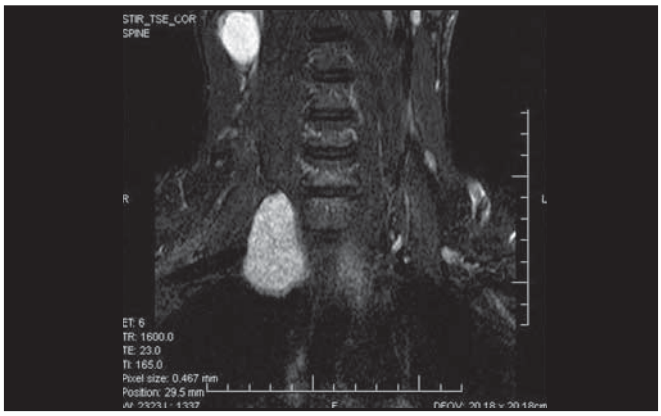

Obr. 1. MR – neurinom – rezistence lateroventrálně od páteře; s laskavým svolením Radiodiagnostického oddělení, Krajské nemocnice Liberec, a.s.

Fig. 1. MRI – neurinoma – resistance latero anterior to the spine; courtesy of the Radiodiagnostic Department, Liberec Regional Hospital, Inc.

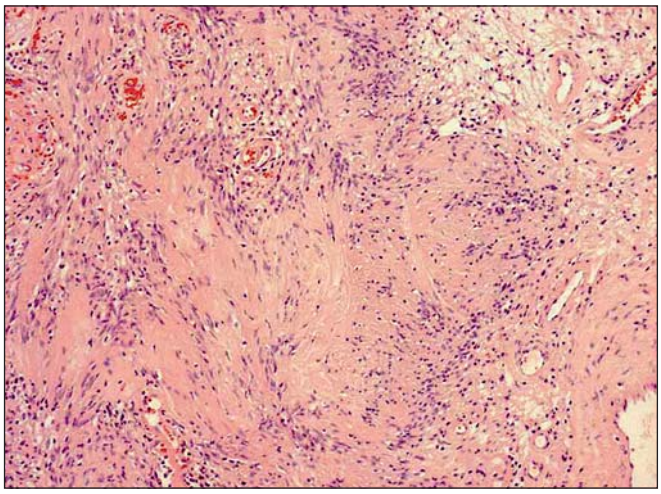

Obr. 2. Typická struktura neurinomu (HE, zvětšení 100×).

Fig. 2. Typical neurinomal structure (HE, magnification 100×).

kraniálním zhoubném nádoru dětského věku [10].

Terapie schwannomů spočívá v jejich chirurgické exstirpaci. Vzhledem k jejich úzkému vztahu k nervové soustavě pooperační neurologická komplikace není překvapující. V některých indikovaných případech (u vestibulárního schwannomu) může být volen konzervativní přístup, event. léčba Lekselovým gama nožem [5].

Kazuistika

V tomto sdělení představujeme 49letého pacienta, který byl poprvé vyšetřen na ORL ambulanci pro rezistenci pod úhlem mandibuly vpravo. K ověření rozsahu rezistence bylo provedeno CT (počítačová tomografie) vyšetření, dle jehož výsledků bylo vysloveno podezření na laterální krční cystu. Zároveň však byl jako náhodný nález zjištěn útvar pod pravým lalokem štítné žlázy, dorzálně od arteria carotis comunis, velikosti 30 × 32 × 50 mm. Byla doplněna magnetická rezonance krku pro lepší ozřejmění vzájemných vztahů rezistence k velkým cévám a ostatním strukturám krku. Byla potvrzena oválná expanze vpravo na krku zasahující až do oblasti horního zadního mediastina, lokalizovaná dorzálně za arterií carotis comunis a truncus brachiocephalicus, naléhající na páteř (obr. 1). S tímto nálezem byl pacient odeslán na naši ORL kliniku. Byla doplněna sonograficky řízená aspirační biopsie (G-FNAB). U rezistence pod úhlem mandibuly byla cytologicky potvrzena cystická léze. G-FNAB tumoru oblasti mediastina nelze pro svou lokalizaci provést (aspirační jehla nedosahuje hloubky rezistence), výsledek cytologie je tedy nepřínosný. CT navigovanou punkční biopsii neindikujeme, protože terapeutický postup by zůstal nezměněn. V ultrazvukovém (UZ) obraze rezistence mediastina nejeví abnormální vaskularizaci, jedná se o hypoechogenní útvar, štítná žláza je normální velikosti i vzhledu.

Byla indikována exstirpace útvaru vpravo na krku a v oblasti horní hrudní apertury z Kocherova řezu. Štítná žláza byla makroskopicky bez nálezu. Postupnou preparací se dostáváme až k nervově-cévnímu svazku, který šetrně revidujeme – arterie carotis comunis, vena jugularis interna i nervus vagus jsou normálního vzhledu. Schwannom n. X. tedy vylučujeme. Další postupnou preparací se dostáváme dorzálně od nervově-cévního svazku, kde již identifikujeme pouzdro rezistence – jedná se o solidní útvar oválného tvaru, velikosti 52 × 38 × 30 mm, ležící v těsné blízkosti páteře, bez známek prorůstání do okolí. Rezistenci exstirpujeme in toto.

V pooperačním období byl zjištěn pokles horního pravého víčka a asymetrie zornic. Neurolog diagnostikuje Hornerův syndrom periferního typu, jako komplikaci krční operace – perioperační lézi krčního sympatiku. Byla nasazena podpůrná terapie.

Histopatologické vyšetření popisuje značně regresivně změněný neurinom – schwannom (obr. 2–4).

V druhé době je naplánovaná exstirpace susp. laterální krční cysty.

Diskuze

Schwannom je benigní tumor ze Schwannových buněk postihující myelinizované periferní nervy a míšní kořeny. Příznaky jsou závislé na lokalizaci nádoru, často mohou být asymptomatické, a může se tak jednat o náhodný nález.

Hornerův syndrom (ptóza víčka, mióza a enoftalmus) je výsledkem obrny krčního sympatiku [12]. Krční sympatikus je součástí truncus sympaticus, což je párový provazec sympatických ganglií začínající pod bazí lební probíhající po stranách páteře až ke kostrči (paravertebrální ganglia). V krčním úseku dochází za vývoje ke splývání jednotlivých ganglií. Výsledkem jsou tři konstantně uváděná sympatická ganglia – ggl. cervicale superius, medium a inferius (většinou splývá s prvním hrudním gangliem v ggl. stellatum) [13]. Topograficky je krční úsek truncus sympaticus uložen v prevertebrálním listu krční fascie, před m. longus colli et capitis a za nervově-cévním krčním svazkem. Z ganglion cervicale superius vychází n. caroticus internus obsahující postgangliová vlákna, která probíhají dále podél tepny v plexus caroticus internus. Tato pleteň sleduje i větvení a. carotis interna do orbity (podél a. ophtalmica) a zajišťuje sympatickou inervaci mm. tarsales, m. dilatátor pupillae a m. orbitalis [13]. Poškození této inervace je podkladem pro vznik Hornerovy triády. Mechanizmus poškození může být buď přímý – poranění, přerušení či podvaz s doprovázející arterií, nebo nepřímý – vzniklý tahem, útiskem v důsledku otoku, zánětu anebo hematomu v této oblasti. Zvěřina se Stejskalem uvádí, že nejčastější léze krčního sympatiku vzniká při poranění brachiálního plexu [14]. Prognóza Hornerova syndromu je závislá na mecha-

proLékaře.cz | 12.7.2025

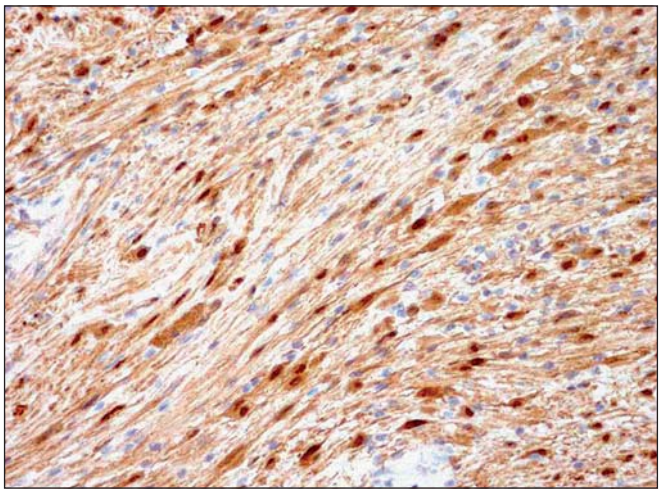

Obr. 3. Exprese S100 proteinu (zvětšení 200×).
Fig. 3. S100 protein expression (magnification 200×).

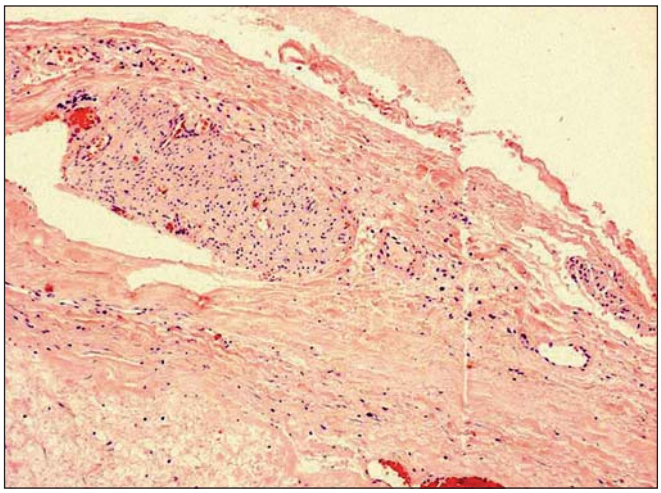

Obr. 4. Větev periferního nervu na periferii nádoru (HE, zvětšení 100×).
Fig. 4. Peripheral nerve branch of the periphery of the tumor (HE, magnification 100×).

nizmu vzniku. Nepřímé poškození může byt reverzibilní, ke kompletní reparaci může dojít do pěti měsíců po výkonu. Při kompletním přímém poškození budou příznaky přetrvávat [15].

Stran diferenciální diagnostiky u Hornerova syndromu je nutno uvést Pancoastův syndrom. Je to skupina příznaků, které jsou spojeny s Pancoastovým nemalobuněčným nádorem plic, jenž roste v horní části plíce. Růst nádoru v této oblasti může útlakem okolních struktur způsobit některé specifické obtíže – Pancoastův syndrom, jehož součástí je právě i Hornerův syndrom [16].

U extrakraniálně uložených schwannomů lze většinou nádor exstirpovat bez vzniku zřejmé neurologické léze, jednotlivé fascikly se dají od tumoru většinou dobře uvolnit. V našem případě vzhledem k velikosti a uložení je samozřejmě vznik Hornerova syndromu pravděpodobný. K poškození větve vycházející z krčního sympatiku došlo při revizi nervově-cévního svazku. Tato revize byla nutná pro zajištění přístupové cesty k tumoru lokalizovaného dorzálně od svazku naléhajícího na páteř. Vzhledem k tomu, že většina periferních nervů je smíšená (tzn. obsahující vlákna senzitivní, motorická i autonomní), přichází v úvahu i možnost, že nerv, z jehož Schwannovy pochvy nádor vyrůstal, obsahoval i vlákna autonomní – sympatická. Vznik Hornerova syndromu je v tomto případě důsledkem chirurgického zákroku.

Schwannomy sympatiku jsou extrémně vzácné. V anglické literatuře je referováno méně než 60 kazustik [17].

Italští autoři Iacconi et al popisují svou zkušenost i s diagnostikou a léčbou schwannomu sympatiku u mladého muže, který měl asymptomatické zduření na krku [18].

Zajímavý případ dvou schwannomů sympatiku prezentují turečtí autoři Ozlugedik et al. Zdůrazňují nutnost dobrého radiologického managementu předoperačně. I přesto mnohdy bývá výsledek histologického vyšetření neurinom sympatiku pro operatéra překvapením [19].

Největší sestavu devíti pacientů se schwannomem sympatiku mají japonští autoři Tomita et al. Sestavu pacientů posbírali za 13 let. Také uvádí jako pooperační komplikaci Hornerův syndrom [20].

V české literatuře je průkopnicí v této problematice Štěpánková [8], která publikovala v roce 1979 práci týkající se nádorů sympatiku v oblasti ORL u dětí.

Závěr

V diagnostice rezistence na krku hraje velkou úlohu aspirační cytologie, která může odhalit i původ neuroektodermového tumoru. V našem případě nebylo možné G-FNAB provést pro lokalizaci relativně hluboko v mediastinu. Magnetická rezonance slouží k přesné lokalizaci, k ozřejmení ohraničení tumoru a jeho vztahu k okolním strukturám. Při exstirpaci tumoru neuroektodermového původu je vždy nutné počítat s pooperačními neurologickými komplikacemi. V našem případě se jednalo o Hornerův syndrom, u kterého došlo zatím k nekompletní regresi (přetrvává pouze ptóza víčka). Schwannom je ve většině případů benigní tumor, u kterého je exstirpace kurativním výkonem. Histologickým vyšetřením se vyloučí případná velmi vzácná maligní forma tohoto nádoru.

Literatura

1. Narayanaswamy Chetty YV, Pankaja SS, Kulkarni SV, et al. Benign paravertebral ancient neurilemmoma in a young adult: a rare occurrence. J Clin Dian Res 2015;9(1):PD11–3. doi: 10.7860/JCDR/2015/10728.5427.

2. Zvěřina E. Neurinom akustiku – vestibulární schwannom – osobní pohled na nejmodernější postupy v jeho léčbě. Cas Lek Cesk 2010;149(6):269–76.

3. Betka J, Zvěřina E, Lisý J, et al. Vestibulární schwannom. Otorinolaryng a Foniatr (Prague) 2008;57(4):221–5.

4. Holý R, Skutil J, Navara M, et al. Úloha neurootologa v záchytu poradiačních komplikací u pacientů s vestibulárním schwannomem léčených Leksellovým gama nožem. Cesk Slov Neurol N 2013;76/109(2):191–6.

5. Holý R, Praženica P, Fundová P, et al. Ovlivnění funkce sluchové dráhy u pacientů s vestibulárním schwannomem léčených Leksellovým gama nožem. Cesk Slov Neurol N 2014;77/110(2):223–9.

6. Sameš M a kol. Neurochirurgie. 1. vyd. Praha: Jessenius Maxdorf 2005.

7. Hassepass F, Bulla SB, Aschendorff A, et al. Vestibular schwannoma: part I: epidemiology and diagnostics. HNO 2012;60(9):837–44. doi: 10.1007/s00106-012-2533-y.

8. Štěpánková V. Sympathicus tumors in childhood in ORL sphere. Cesk Otolaryngol 1979;28(1):52–5.

9. Arribas L, Chrust ML, Menéndes A, et al. Non surgical treatment of vestibular schwannoma. Acta Otorrinolaringol Esp 2015;66(4):185–91. doi: 10.1016/j.otorri.2014.08.003.

10. Schaefer IM, Fletcher CD. Malignant peripheral nerve sheath tumor (MPNST) arising in diffuse-type neurofibroma: clinicopathologic characterization in a series of 9 cases. Am J Surg Pathol 2015;39(9):1234–41. doi: 10.1097/PAS.0000000000000447.

proLékaře.cz | 12.7.2025

11. Boráňová S, Žáčik M. Neuroblastom. Pediatr Praxi 2012;13(5):335–7.
12. Gao Y, Zhang HH, Yang J, et al. Thoracolumbar arachnoid cyst with Horner syndrome: a case report and review of the literature. Cell Biochem Biophys. In press 2014.
13. Grim M, Druga R, et al. Základy anatomie, 5. Anatomie krajin těla. 1. vyd. Praha: Galén 2002.
14. Zvěřina E., Stejskal L. Poranění periferních nervů. 1. vyd. Praha: Avicenum 1979.
15. Gonzáles-Aguado R, Morales-Angulo C, Obeso-Aquera S, et al. Horner's syndrome after neck surgery. Acta Otorinolaringol Esp 2012;63(4):299–302.
16. Johnson DH, Hainsworth JD, Greco FA. Pancoast's syndrome and small cell lung cancer. Chest 1982;82(5):602–6.
17. Cashman E, Skinner LJ, Timon C. Thyroid swelling: an unusual presentation of a cervical sympathetic chain schwannoma. Medscape J Med 2008;10(8):201.
18. Iacconi P, Faggioni M, De Bartolomeis C, et al. Cervical sympathetic chain schwannoma: a case report. Acta Otorhinolaryngol Ital 2012;32(2):133–6.
19. Ozlugedik S, Ozcan M, Unal T, et al. Cervical sympathetic chain schwannoma: two different clinical presentations. Tumori 2007;93(3):305–7.
20. Tomita T, Ozawa H, Sakamoto K, et al. Diagnosis and manangement of cervical sympathetic chain schwannoma: a review of 9 cases. Acta Otolaryngol 2009;129(3):324–9. doi: 10.1080/00016480802179735.

Projekt ncRNAPain

Rádi bychom vás informovali o projektu ncRNAPain, který bude zkoumat ncRNAs specificky u vybraných klinických jednotek provázených neuropatickou bolestí – zejména u bolestivé diabetické neuropatie (pDPN), traumatických neuropatií a chronického regionálního bolestivého syndromu (CRPS) s cílem získat poznatky o mechanizmech chronické bolesti.

Na základě porozumění mechanizmů indukce a udržení chronické bolesti a přenosu výsledků preklinického a klinického výzkumu do klinické praxe zlepší kvalitu života nemocných a sníží celospolečenskou zátěž způsobenou chronickou bolestí v Evropě.

Projekt je podporován ze 7. rámcového programu EU, na kterém se podílí řada center ostatních evropských zemí (Dánsko, Francie, Německo, Rakousko, Velká Británie) a Izraele.
Trvání projektu: 1. 11. 2013–31. 10. 2017.

Kteří pacienti a zdraví dobrovolníci se mohou účastnit výzkumu?
- pacienti s cukrovkou 1. nebo 2. typu a bolestivou nebo nebolestivou formou diabetické neuropatie (ať už prokázanou nebo při podezření na tuto komplikaci cukrovky),
- pacienti s poraněním periferního nervu déle než 3 měsíce od úrazu,
- zdraví dobrovolníci netrpící chronickou bolestí ve věku 40–70 let.

Výzkum bude probíhat v 1. fázi na Neurologické klinice Fakultní nemocnice Brno.

Pro více informací o projektu a pro ověření vhodnosti kandidáta k účasti ve studii, kontaktujte prosím:
Jana Novohradská
laborantka
E-mail: neuropain@seznam.cz
Telefon: +420 733 165 191
Pacientům a dobrovolníkům účast v projektu umožní kromě podílení se na zajímavém a špičkovém výzkumu, jehož výsledky mohou zásadně ovlivnit léčbu chronické bolesti, také upřesnění stupně a typu postižení periferních nervů a v případě zájmu zejména u bolestivé formy následná konzultace stran optimální léčby.

prof. MUDr. Josef Bednařík, CSc., FCMA
garant projektu