

doi: 10.14735/amcsnn2017146

# Nastupující tonus u předčasně narozených dětí jako projev vývoje nervové soustavy a možnosti jeho hodnocení

## Increased Muscle Tone in Pre-term Infants as a Sign of Neuromaturation and Options for its Assessment

### Souhrn

Se zvyšující se incidencí předčasných porodů vzrůstá potřeba hodnotit fyziologický vývoj nervové soustavy předčasně narozených dětí, který se odráží v jejich psychomotorickém projevu. O vývoji nervové soustavy u těchto dětí nás informuje změna svalového tonu. Položky hodnotící pasivní a aktivní tonus jsou zahrnuty v mnoha neurovývojových škálách a informují lékaře a fyzioterapeuty o postupujícím vývoji nižších motorických center. Dosažení novorozenecké kvality flekčního tonu končetin je cílem neonatologické fyzioterapie, na kterou navazuje dětská fyzioterapie, která již pracuje se zapojováním vyšších motorických center.

### Abstract

Rising incidence of premature births increases the need for evaluation of neuromaturation and neurobehavioral development in pre-term infants. Fluctuating muscle tone in these children informs us of the neuromaturation of the central nervous system. Questions evaluating passive and active tone are included in many neurobehavioral scales and inform medical doctors and physiotherapists of the advancing developments of the lower motor centres. Achieving neonatal quality of limb flexion tone is the goal of neonatal physiotherapy, followed by paediatric physiotherapy that aims to involve higher motor centres.

Podpořeno grantem IGA FZV\_2013\_005.

### Úvod

V České republice se každoročně narodí 8–9 tisíc dětí před termínem porodu, to je 8,3 % ze všech porodů [1]. Předčasné porody představují celosvětově asi 75 % perinatální mortality a více než 50 % pozdní morbidita [2]. Takto narozené děti jsou „globálním

problémem“ neonatologie, pediatrie, dětské neurologie, fyzioterapie, ošetrovatelské péče, psychosociálních a pedagogických oborů.

Vzhledem k narůstajícímu počtu předčasně narozených dětí se zvyšuje úsilí o zlepšení kvality jejich dalšího života a snížení pozdní chronické morbidita, která předsta-

Autoři deklarují, že v souvislosti s předmětem studie nemají žádné komerční zájmy.

The authors declare they have no potential conflicts of interest concerning drugs, products, or services used in the study.

Redakční rada potvrzuje, že rukopis práce splnil ICMJE kritéria pro publikace zasílané do biomedicínských časopisů.

The Editorial Board declares that the manuscript met the ICMJE "uniform requirements" for biomedical papers.

**A. Můčková<sup>1-3</sup>, M. Janura<sup>1</sup>, J. Hálek<sup>3</sup>**

<sup>1</sup> Katedra přírodních věd v kinantropologii, FTK UP v Olomouci

<sup>2</sup> Ústav fyzioterapie, FZV UP v Olomouci

<sup>3</sup> Oddělení neonatologie, FN Olomouc



**Mgr. Anita Můčková**  
Ústav fyzioterapie  
FZV UP v Olomouci  
Hněvotínská 3  
779 00 Olomouc  
e-mail: anita.muckova@upol.cz

Přijato k recenzi: 17. 3. 2016

Přijato do tisku: 22. 9. 2016









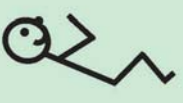








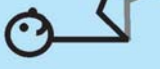







### Klíčová slova

předčasně narozené dítě – psychomotorický vývoj – pasivní tonus – aktivní tonus

### Key words

pre-term infant – neuromaturation – passive tone – active tone

vuje poruchy psychomotorického vývoje dítěte (dětská mozková obrna), smyslové poruchy (poruchy zraku – retinopatie, poruchy sluchu), kognitivní deficit (poruchy chování, učení) [3] a vyšší výskyt úzkosti a deprese v pozdějším věku [4]. Morbidita, která se u těchto dětí vyskytuje, je výsledkem ne-

	< 28. g. t.	28.–35. g. t.	36.–37. g. t.	38.–40. g. t.	> 40. g. t.
Návrat extendovaných loktů					
Trakce ramen					
Měření popliteálního úhlu	180° 	150° 	110° 	90° 	<90° 
Návrat extendovaných dolních končetin					
Trakce nohy					

Obr. 1. Pasivní tonus v jednotlivých stadiích gestačního věku, vytvořeno a upraveno dle [16].

Fig. 1. Passive tone in various stages of gestational age, developed and modified according to [16].

fyzilogického rozvoje centrálního nervového systému (CNS) v časných stadiích jeho vývoje [5]. Odborníci si proto často kladou otázku: Jak lze minimalizovat vzniklý deficit? Jak můžeme vyšetřit a časně diagnostikovat abnormální vývoj nervové soustavy?

### Vývoj plodu a předčasně narozeného dítěte

Antropometrické údaje, fyzikální znaky, motorické a psychomotorické projevy plodu a předčasně narozeného dítěte jsou úzce vztaženy k fyziologickému vývoji, který má charakteristické rysy pro jednotlivá gestační období [6]. Proto je nutné tyto údaje průběžně sledovat a vyšetřovat. Dle normativních dat, která vznikla při vyšetřování předčasně narozených dětí v jednotlivých gestačních týdnech, můžeme sledovat, zda vývoj probíhá „typicky“ pro dané gestační období, nebo s výraznou variabilitou či abnormalitou [7].

### Vývoj nervové soustavy u plodu a předčasně narozeného dítěte



















Vývoj nervové soustavy je přirozený a dynamický děj, kdy dochází k funkčnímu rozvoji CNS, který se odráží v psychomotorickém projevu předčasně narozeného dítěte. Je závislý na vzájemném působení genetických předpokladů, na intrauterinním a následně na extrauterinním prostředí [6]. Mozek předčasně narozeného dítěte je vulnerabilní, s výrazným rizikem zranění v průběhu dozrávání bílé hmoty mozkové, mozкового kortexu, subkortikálních jader (bazální ganglia, thalamus) a mozečku. Jejich optimální rozvoj a vzájemné funkční propojení jsou předpokladem kvalitního psychomotorického vývoje [8].

Reflexní míšní oblouk je uzavřen a funkční na konci prvního trimestru. Formování funkčního míšního reflexního oblouku je podmínkou pro neporušený vývoj motorických a senzitivních funkcí druhého a třetího trimestru. Již

ve druhém a třetím trimestru se mícha stává cílem extero-, intero- a proprioceptivních stimulů [9]. Velice důležité je klinické rozdělení vyšších a nižších motorických kontrolních center: nižší centra zahrnují mozkový kmen a mozeček, vyšší centra obsahují mozkové hemisféry a bazální ganglia [10]. Toto rozdělení potvrzuje, že plod je z motorického hlediska především spinální a kmenový organizmus [9]. Nižší centra mají výrazný vliv na udržení postury v gravitačním poli a udržení flexorového tonu na končetinách. Jejich vývoj probíhá od 24. gestačního týdne (g. t.). Vyšší centra zabezpečují řízení center nižších, posturální reaktivitu, vzpřimovací reakce, chůzi a jemnou motoriku. Jejich vývoj začíná od 32. g. t. a pokračuje v průběhu prvních 2 let života [10].

### Neurovývojové vyšetření

Kvalitní neurovývojové vyšetření rizikových novorozenců je důležité pro stanovení ak-

	< 28. g. t.	28.–35. g. t.	36.–37. g. t.	38.–40. g. t.	> 40. g. t.
Kontrola hlavy: extenční tonus					
Kontrola hlavy: flekční tonus					
Ventrální závěs					
Trakční závěs					

Obr. 2. Aktivní tonus v jednotlivých stádiích gestačního věku, vytvořeno a upraveno dle [16].

Fig. 2. Active tone in various stages of gestational age, developed and modified according to [16].

tuálního funkčního stavu CNS, s možností predikce neurovývojových deficitů různého stupně [10].

Neurovývojové vyšetření u předčasně narozených dětí vychází ze dvou škol: klasického neurologického vyšetření a behaviorálního psychologického přístupu zahrnujícího zkoumání specifických lidských funkcí. V poslední době dochází ke spojení obou přístupů, jehož výsledkem je komplexní posouzení dítěte [11].

Důležitým kritériem neurovývojového dětského vyšetření je pozorování nástupu projevů, které jsou závislé na rozvoji vyšších motorických center. Toto vyšetření, které je vztahováno k donošeným novorozencům narozeným v 38.–40. g. t., je pro potřeby neonatologie nedostatečné. V České republice se využívá převážně neurovývojové vyšetření dle Vojty a Vlacha. Hodnocenými kritérii v tomto vyšetření jsou posturální aktivita, posturální reaktivita (polohové testy) a primitivní reflexologie [12,13].

Neonatologické neurovývojové vyšetření se zaměřuje na nástup projevů nižších motorických center [10]. Neonatologové využívají tato vyšetření k postnatálnímu hodnocení zralosti a určení gestačního stáří dítěte. Do de-

tailu propracované hodnocení gestace a kvality vývoje předčasně narozeného dítěte je hodnocení dle Dubowitz a Dubowitz. To obsahuje vyšetření pasivního tonu, aktivního tonu, postury, kvality spontánních pohybů, primitivních reflexů, vyšetření abnormálních znaků (tremor, spontánní úlekové reakce, abnormální postura) a zhodnocení chování a orientace [14]. Zjednodušené hodnocení je použito v „novém skóre dle Ballárdové“, které využívá hodnocení fyzikální zralosti, hodnocení pasivního, aktivního tonu a postury dítěte [15]. Neurobehavioral Assessment of the Preterm Infant (NAPI) je nástroj pro měření zralosti od 32. do 42. g. t. Hodnotí pasivní tonus, kvalitu spontánní hybnosti, bdělost a orientaci, kvalitu pláče a spánku [16]. Neonatal Neurobehavioral Examination (NNE) slouží ke zhodnocení postupujícího vývoje nervové soustavy u předčasně narozených dětí. Vyšetřované položky jsou tonus, postura a spontánní motorika, primitivní reflexy a chování dítěte [17]. Součástí všech výše popsaných systémů hodnocení je vyšetřování nastupujícího tonu, který odráží vývoj nervové soustavy u předčasně narozeného dítěte. Fyzioterapeut pracující v neonatologii by měl znát a umět hodnotit tonus v jednotlivých vývojových stádiích, od 24. až

po 40. g. t. Cílem článku je vytvořit přehled položek hodnotících nastupující tonus u předčasně narozených dětí, jehož kvalita, která je prediktorem k dalšímu motorickému vývoji, umožňuje získat základní informace o postupujícím vývoji a funkčním propojování CNS s výkonnými orgány.

### Vyšetření tonu

André-Thomas et al řešili v 60. letech minulého století, jak popsat postupně se měnící tonus dítěte, který rozdělili na pasivní tonus (extenzibilita svalů) a aktivní tonus (tonus vzniklý v závislosti na manipulaci s dítětem) [18].

Kardiorespiračně stabilní dítě se vyšetřuje za standardních podmínek v teplé, klidné místnosti, bez zřetelných očních stimulů, na vyšetřovací podložce nebo v postýlce. Nemělo by být vyšetřováno, pokud se aktivně pohybuje, protahuje nebo křičí [14,16]. Během vyšetřování je důležité udržet hlavku dítěte ve středním postavení, aby nedocházelo k vybavování asymetrického tonického reflexu [19].

### Vyšetření pasivního tonu

Nejznámější položky, které jsou vyšetřovány při hodnocení pasivního tonu, jsou příznak

šály, návrat extendovaných loktů, trakce ramen, měření popliteálního úhlu, návrat extendovaných dolních končetin, trakce nohy a manévr pata–ucho. Dle jednotlivých autorů jsou tyto položky zařazeny do různých hodnotících škál využívaných u předčasně narozených dětí. Kvalitu pasivního tonu u jednotlivých g. t. popsali Dubowitz et al (obr. 1) [14].

### Vyšetření aktivního tonu

André-Thomas et al charakterizovali aktivní tonus jako aktivní pohyb dítěte v závislosti na manipulaci vyšetřujícího s dítětem [18]. Dubowitz et al popsali kvalitu aktivního tonu u jednotlivých g. t. (obr. 2) [14].

V průběhu let byly ve vyšetření aktivního tonu preferovány následující položky: kontrola hlavy (head control) s hodnocením flekčního a extenčního tonu krku, ventrální závěs (ventral suspension) a trakční test (head lag).

### Diskuze

Hodnocení nastupujícího pasivního a aktivního tonu u předčasně narozených dětí informuje fyzioterapeuty o rozvoji nižších motorických center, jejichž kvalitní vývoj je nezbytnou podmínkou pro následný rozvoj vyšších motorických center. Pasivní tonus se vyvíjí v přesně daném kaudokefalickém zapojování, primárně nastupuje tonus na dolních končetinách. První detekce odporu při vyšetření byla zaznamenána již ve 29. g. t. a plně je vyjádřena mezi 33. a 35. g. t. Sekundárně dochází k nástupu pasivního tonu na horních končetinách mezi 35. a 37. g. t. Tonus trupu se zvyšuje až od 36. do 40. g. t. [19]. Allen et al potvrdili dostředivé nastupování pasivního tonu od periferie ke klíčovým kloubům (distproximálně) [19].

Kvalitní psychomotorický vývoj v kojeneckém a dětském věku je podmíněn primární neustálou proprioceptivní informací, kterou zajišťuje děloha matky („posilovna pro dítě“). U předčasně narozených dětí tato proprio-

ceptivní informace z dělohy chybí a je nutno ji nahradit vhodným polohováním a terapeutickou intervencí, která podporuje kvalitní rozvoj pasivního a aktivního tonu. Dle studií Mercuri et al [20] a Ricci et al [21] kvalitní pasivního tonu u předčasně narozených dětí, které dosáhly termínu porodu, byla nižší ve srovnání s dětmi narozenými v termínu. Možné vysvětlení je, že předčasně narozené dítě leží v relativně extendované poloze po několik týdnů, ve srovnání s flekční posturou donošeného dítěte, na které má vliv intrauterinní prostředí. Tělo plodu je v děloze vystaveno zátěži hladké svaloviny děložní stěny a zátěži amniové tekutiny [9].

Z klinických zkušeností můžeme potvrdit, že s nástupem flekčního tonu končetin dochází ke zlepšení respiračních a sacích funkcí u předčasně narozených dětí.

### Závěr

V psychomotorickém projevu předčasně narozených dětí má dominantní roli pasivní a aktivní tonus dítěte. Proto je nutné, aby fyzioterapeut specializující se na neonatologii byl seznámen s psychomotorickým projevem dítěte, který je odrazem vývoje nervové soustavy, ještě před termínem porodu.

### Literatura

1. Vích M, Chmelíková B. Multioborová analýza současného stavu péče o předčasně narozené děti v ČR 2014. [assessed 21 Feb 2017]. Dostupné z URL: <http://docplayer.cz/1564118-Multioborova-analyza-soucasneho-stavu-pece-o-predcasne-narozene-deti-v-cr-praha-2014-koordinator-analyzy-ceske-zdravotnicke-forum-op-s.html>.
2. Goldenberg RL, Culhane JF, Iams JD, et al. Epidemiology and causes of preterm birth. *Lancet* 2008;371(9606):75–84. doi: 10.1016/S0140-6736(08)60074-4.
3. Sharma PK, Sankar JM, Sapa S, et al. Growth and neurosensory outcomes of preterm very low birth weight infants at 18 months of corrected age. *Indian J Pediatr* 2011;78(12):1485–90. doi: 10.1007/s12098-011-0442-9.
4. Botting N, Powls A, Cooke RW, et al. Cognitive and educational outcome of very-low-birthweight children in early adolescence. *Dev Med Child Neurol* 1998;40(10):652–60. doi: 10.1111/j.1469-8749.1998.tb12324.x.

5. Nikolic SJ, Ilic-Stosovic DD. Detection and prevalence of motor skill disorders. *Res Dev Disabil* 2009;30(6):1281–7. doi: 10.1016/j.ridd.2009.05.003.
6. Butler S, Als H. Individualized developmental care improves the lives of infants born preterm. *Acta Paediatr* 2008;97(9):1173–5. doi: 10.1111/j.1651-2227.2008.00916.x.
7. Allen MC, Aucott S, Cristofalo EA et al. Extrauterine neuromaturation of low risk preterm infants. *Pediatr Res* 2009;65(5):542–7. doi: 10.1203/PDR.0b013e3181998b86.
8. Duerden EG, Taylor MJ, Miller SP. Brain development in infants born preterm: looking beyond injury. *Semin Pediatr Neurol* 2013;20(2):65–74. doi: 10.1016/j.spen.2013.06.007.
9. Dylevský I. Dětský pohybový systém. Olomouc: Poznání 2012.
10. Gosselin J, Gahagan S, Amiel-Tison C. The Amiel-Tison neurological assessment at term: conceptual and methodological continuity in the course of follow-up. *Ment Retard Dev Disabil Res Rev* 2005;11(1):34–51. doi: 10.1002/mrdd.20049.
11. Als H, Butler S, Kosta S, et al. The Assessment of Preterm Infants' Behavior (APIB): furthering the understanding and measurement of neurodevelopmental competence in preterm and full-term infants. *Ment Retard Dev Disabil Res Rev* 2005;11(1):94–102. doi: 10.1002/mrdd.20053.
12. Vojta V, Peters A. Vojtův princip. Praha: Grada Publishing 2010.
13. Vlach V. Novorozeneček. In: Lesný I, ed. *Obecná vývojová neurologie*. Praha: Avicenum 1987.
14. Dubowitz L, Dubowitz V, Mercuri E. *The neurological assessment of the preterm a full-term newborn infant*. 2nd ed. London: Mac Keith Press 1999.
15. Ballard J, Khoury C, Wedig K, et al. New Ballard Score, expanded to include extremely premature infants. *J Pediatr* 1991;119(3):417–23.
16. Korner A, Brown J, Thom V, et al. *The neurobehavioral assessment of the preterm infant*. USA: San Antonio: Child Development Media 2000.
17. Morgan AM, Koch V, Lee V, et al. Neonatal neurobehavioral examination a new instrument for quantitative analysis of neonatal neurological status. *Phys Ther* 1988;68(9):1352–8.
18. André-Thomas, Chesni Y, Saint-Anne D. *The neurological examination of the infant*. Little Club Clinics in Developmental Medicine. London: Heinemann 1960.
19. Allen MC, Capute AJ. Tone and reflex development before term. *Pediatrics* 1990;85:393–9.
20. Mercuri E, Guzzetta A, Laroche S, et al. Neurologic examination of preterm infants at term age: comparison with term infants. *J Pediatr* 2003;142(6):647–55.
21. Ricci D, Romeo DM, Haataja L, et al. Neurological examination of preterm infants at term equivalent age. *Early Hum Dev* 2008;84(11):751–61. doi: 10.1016/j.earlhumdev.2008.05.007.