

Oboustranná paréza nervus abducens po úrazu hlavy a krční páteře

Bilateral abducens nerve palsy after head and cervical spinal injury

Vážená redakce,

autoři prezentují vzácný případ a anatomickou studii oboustranné parézy VI. hlavového nervu (HN) po traumatu hlavy a krční páteře.

Na akutní příjem byla přivezena 69letá účastnice autonehody. Při vědomí, Glasgow coma scale 15, neurologicky s levostrannou těžkou hemiparézou, lehkou anizokorií

dobře reagující na osvit a náznakem parézy pohledů do stran. Hornerův syndrom nebyl prokázán. Na CT mozku a krční páteře se objevil hemocefalus, hematoma ve třetí a čtvrté komoře i ve velkém týlním otvoru, dále subarachnoidální hemoragie (SAH) v ambientních cisternách a v okolí prodloužené míchy ventrálně před míchou až k C2–3. V moz-

Autoři deklarují, že v souvislosti s předmětem studie nemají žádné komerční zájmy.

The authors declare they have no potential conflicts of interest concerning drugs, products, or services used in the study.

Redakční rada potvrzuje, že rukopis práce splnil ICMJE kritéria pro publikace zasláné do biomedicínských časopisů.

The Editorial Board declares that the manuscript met the ICMJE "uniform requirements" for biomedical papers.

M. Bolcha, P. Vachata, M. Sameš

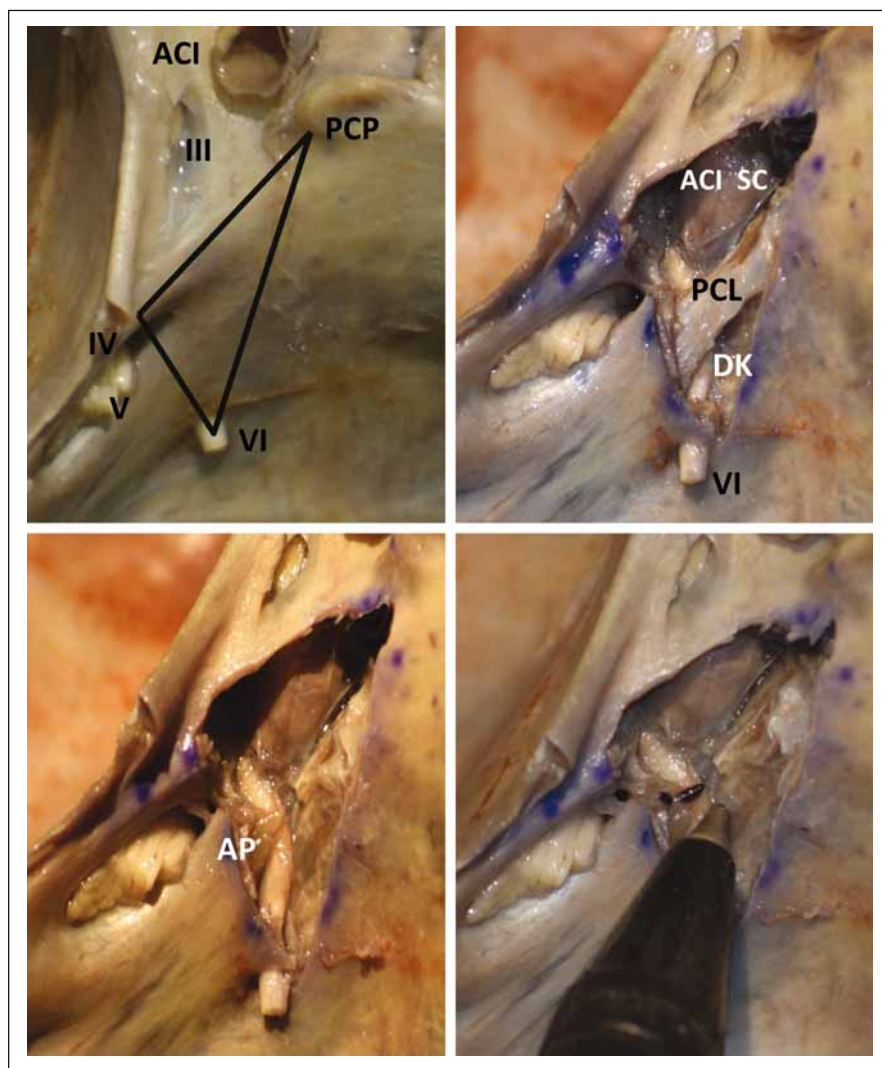
Neurochirurgická klinika, Univerzita J. E. Purkyně a Masarykova nemocnice Ústí nad Labem



MUDr. Martin Bolcha
Neurochirurgická klinika,
Univerzita J. E. Purkyně
a Masarykova nemocnice
Ústí nad Labem
Sociální péče 12A
401 13 Ústí nad Labem
e-mail: martin.bolcha@kzcr.eu

Přijato k recenzi: 18. 10. 2017

Přijato do tisku: 5. 3. 2018

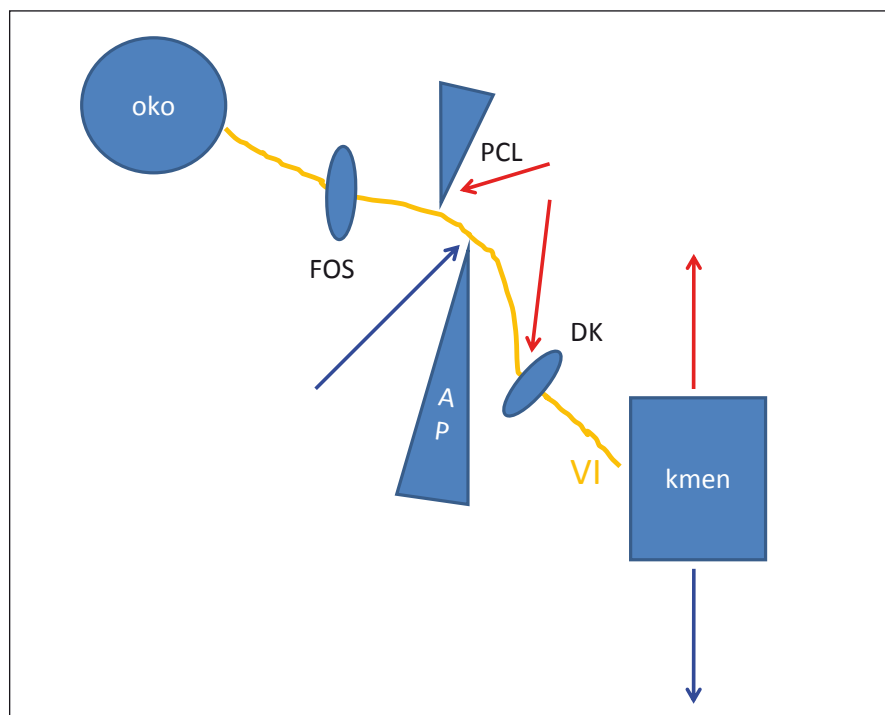


Obr. 1. Anatomická sekce inferomediálního trojúhelníku baze lební. Na posledním záběru porovnání apexu pyramid s hrotem propisky, apex pro názornost označen černě.

III-VI – hlavové nervy; ACI – arteria carotis interna; AP – apex pyramid; DK – Dorellův kanál; PCL – petroclinoidní ligamentum – Grüberovo; PCP – processus clinoides posterior, SC – sinus cavernosus

Fig. 1. The anatomical study of the inferomedial triangle of the cranial base. On the last picture is a comparison of the petrous apex with the pen tip, where the apex is marked in black for clarity.

III-VI – cranial nerves; ACI – arteria carotis interna; AP – petrous apex; DK – Dorello's canal; PCL – petroclinoid ligament – Gruber's ligament; PCP – posterior clinoid proces; SC – cavernous sinus



Obr. 2. Schéma možností poškození nervus abducens při úrazu krční páteře během jeho průběhu. Červené šipky znázorňují hyperextenční poranění, modré šipky hyperflexivní poranění.

VI – nervus abducens; AP – apex pyramid; DK – Dorellův kanál; FOS – fissura orbitalis superior, PCL – petroclinoidní ligamentum

Fig. 2. Diagram of possible damage of the abducens nerve during cervical spinal injury during its course. Red arrows show hyperextension injury, and blue arrows show hyperflexive injury.

VI – abducens nerve; AP – petrous apex; DK – Dorello's canal; FOS – superior orbital fissure; PCL – petroclinoid ligament

kové tkáni se traumatické změny neprokázaly. CT sken odhalil mimo jiné frakturu obratle C2 typ Levine Ia, dále Anderson, d'Alonso III typu a fisuru okcipitálního kondylu vlevo. Dále jsme provedli MR krční páteře, která diagnostikovala traumatickou disrupci disků C2/3 a C6/7. V C2/3 s hmotami disku i v páteřním kanále a tlakem na durální vak. Na sekvencích STIR se objevila disrupce v segmentu C2/3 hlavně v zadní části páteře interligamentózně, naopak v C6/7 došlo k ruptuře v předním segmentu. To potvrdilo mechanismus úrazu flekčně/extenční. Mícha byla bez známky myelopatie. Pacientka podstoupila přední mikrodiskektomii C2/3 + C6/7 s osteosyntézou segmentů autograftem, titanovou dlahou a fixací bikortikálními šrouby. V pooperačním období se zlepšila levostranná hemiparéza do lehké, hypestezie nebyla přítomna, avšak naplno se vyjádřila těžká paréza abducentů bilaterálně. Pacientka byla propouštěna zcela při vědomí, s oboustrannou plegií

VI. HN a s lehkou levostrannou hemiparézou akcentovanou v segmentech C4–5 vlevo. Pacientka dochází na pravidelné kontroly. MR mozku a krční páteře 5 měsíců po úrazu neprokázala žádný patologický nález. Po intenzivní rehabilitaci přetrvává lehká paréza pletence levé horní končetiny, jinak je pacientka bez neurologických obtíží, soběstačná a po 11 měsících došlo k návratu funkce na obou VI. HN *ad integrum*. Důvod levostranné hemiparézy se z provedených vyšetření MR a CT mozku a krční páteře určit nepodařilo.

Nervus abducens je čistě motorický nerv inervující musculus rectus bulbi lateralis. Nerv vzniká z jádra, které leží pod colliculus facialis, vystupuje z kmene na rozhraní prodloužené míchy a pontu v bulbopontiním sulku a směřuje anteriorně a lehce laterálně. Stoupá v subarachnoidálním prostoru ve směru klivu asi 15 mm, poté se ohýbá přibližně v úhlu 120° a proniká durou pevným otvorem do extradurálního prostoru

do tzv. Dorellova kanálu. Dorellův kanál s nervem podbíhá petroclinoidní ligamentum (Grüberovo), jež je napjato shora mezi processus clinoides posterior a zdola hrotem pyramid. Celý prostor extradurálního průběhu abducentu v Dorellově kanálu je vymezen do tzv. inferomediálního trojúhelníku baze lební. Trojúhelník je ohraničen vpředu apexem processus clinoides posterior, v zadní části pak durálním vstupem IV. HN (laterosuperiorní roh trojúhelníku) a durálním vstupem VI. HN (lateroinferiorní roh). V prostoru tohoto trojúhelníku se nerv dostává ke kavernóznímu sinu, kde se nachází pod a mediálně od III. HN a laterálně od vnitřní karotidy [1] (obr. 1). V Dorellově kanálu je nerv fixován sekundárními obaly tvořenými částí dury či arachnoidey, kterými je nerv pevně uchycen ve svém průběhu, a tudíž při traumatu zranitelnější než jiné hlavové nervy. Cévní zásobením dané oblasti zajišťuje laterální klivální arterie, jež pochází z meningeální větve meningohypofyzeálního trunku kavernózní části vnitřní karotidy [2]. Do orbity nerv vchází fissurou orbitalis superior, inferiorně od III. a IV. HN. Nerv se může před vstupem do Dorellova kanálu rozštěpit, kdy jedna větev Grüberovo ligamentum podbíhá a druhá přechází nad ligamentem. V kavernózním sinu se větve opět sjednocují, či vzácně jdou obě větve oddělené až ke vstupu do musculus rectus bulbi lateralis.

Jednostranná paréza abducentu je vzácná komplikace po úrazech hlavy a krční páteře. Oboustranná je ještě vzácnější. Je popsána jen přibližně ve třech desítkách případů, často ve spojení s těžkými a mnohdy s životem neslučitelnými úrazy [3]. Příčina úrazu abducentního nervu je shledávána nejen v jeho největší délce (a tím vulnerabilitou při nejdelší intrakraniální expozici) ze všech kranálních nervů, ale i v jeho průběhu, zejména ve strukturách Dorellova kanálu. Je popisováno několik mechanismů postižení abducentů při úrazech krční páteře. Teorie Schneidera a Johnsona je poranění o Grüberovo ligamentum (petroclinoidéální ligamentum) při kranálním a posteriorním pohybu kmene při hyperextenčním poranění u katovské fraktury při dislokaci C1–2 [4]. Takagi uvažuje naopak o poranění o hranu apexu pyramid při hyperflexivním poranění [5]. U atlanto-okcipitální dislokace popisují Garton et al poranění abducentu o disruptivnou tektoriální membránu, přítomen bývá i epidurální hematom v oblasti klivu [6]. Dengler et al popisují poranění abducentů při li-

gamentózním distrakčním poranění C1–2, bez porušení tektonické membrány, kaudálním posunem pontomedulárního komplexu a uskřínutím abducentů o durální vstup do Dorellova kanálu [7]. Studie vektorů síly autorů Uzan et al ukazuje možnost poranění abducentů jak při hyperflexi, tak i při hyperextenzi [8] (obr. 2).

Častěji se vyskytuje poranění abducentů spojené s patologiemi intrakraniálními. Důvody jsou kraniotraumata, zejména při frakturách baze lební – hlavně pyramidy. Dále při zvýšeném intrakraniálním tlaku útlakem fixovaného nervu ve výše zmíněných strukturách [9]. Někteří autoři uvádí i etiologii ischemickou, kdy vlivem posttraumatické ischemie či vazospazmů po ruptuře aneuryzmatu dochází k poruše cévního zásobení nervu samotného či hypoxii jádra nervu [3]. Zajímavou a možnou příčinou u naší pacientky by mohla být i SAH, tlak retrokliválního hematomu, tlak hematomu v bazálních cisternách (zejména v interpedunkulární) nebo porucha cirkulace a tlak mozkomíšního moku vlivem subarachnoidálních hematomů [10]. K spontánnímu obnovení funkcí oboustranně postižených VI. HN

dochází přibližně v 50 % případů (z toho u třetiny jen parciální), a to v průměru do 6 měsíců [3].

Příčinou oboustranného poranění nervus abducens v prezentovaném případě bylo nejpravděpodobněji poranění fixovaných nervů v rigidních strukturách jejich intrakraniálního průběhu vlivem flekčně-extenčního poranění krční páteře, ale současně nemůžeme vyloučit podíl traumatické SAH v bazálních cisternách.

Nejen při kraniocerebrálním poranění, ale i při poranění krční páteře může vzácně dojít k poranění VI. HN. Oboustranné postižení bývá často spojeno s těžkými úrazy hlavy a krční páteře. Máme-li na toto podezření, je nutné provést kompletní radiologické vyšetření (CT i MR) hlavy a krční páteře a po neokladné intenzivní péči zajistit následnou rehabilitaci a dispenzarizaci v odborných ambulancích. Ke spontánní obnově funkcí nervů dojde u 50 % pacientů, a to v průměru do 6 měsíců, jistě však do 1 roku.

Literatura

1. Dolenc VV. Microsurgical anatomy and surgery of the central skull base. In: Paraclival region, inferomedial triangle. Wien: Springer-Verlag Wien 2003: 29–31.

2. Kshetry VR, Lee JH, Ammirati M. The Dorello canal: historical development, controversies in microsurgical anatomy, and clinical implications. *Neurosurg Focus* 2013; 34(3): E4. doi: 10.3171/2012.11.FOCUS12344.

3. Fam DJ, Baharnoori M, Kassardjian CD et al. Posttraumatic bilateral abducens nerve palsy: mechanism of injury and prognosis. *Can J Neurol Sci* 2015; 42(5): 344–346. doi: 10.1017/cjn.2015.57.

4. Schneider RC, Johnson FD. Bilateral traumatic abducens palsy. A mechanism of injury suggested by the study of associated cervical spine fractures. *J Neurosurg* 1971; 34(1): 33–37.

5. Takagi H, Miyasaka Y, Kuramae T et al. Bilateral traumatic abducens nerve palsy without skull fracture or intracranial hematoma—a report of 3 cases and consideration of the mechanism of injury (author's transl). *No Shinkei Geka* 1976; 4(10): 963–969.

6. Garton HJ, Gebarski SS, Ahmad O et al. Clival epidural hematoma in traumatic sixth cranial nerve palsies combined with cervical injuries. *J Neuroophthalmol* 2010; 30(1): 18–25. doi: 10.1097/WNO.0b013e3181ce14ae.

7. Dengler BA, Bartanusz V. Bilateral abducens nerve palsy following ligamentous C1–C2 distraction. *Eur Spine J* 2014; 23 (Suppl 2): 248–252. doi: 10.1007/s00586-013-3121-x.

8. Uzan M, Hanci M, Sarioğlu AC et al. Bilateral traumatic abducens nerve paralysis with cervical spine flexion injury. *Eur Spine J* 1996; 5(4): 275–277.

9. Lee SJ, Yang HK, Ji MJ et al. Delayed unilateral abducens nerve palsy following contralateral post-traumatic epidural hematoma. *Br J Neurosurg* 2016; 30(1): 120–121. doi: 10.3109/02688697.2015.1073221.

10. Koskela E, Laakso A, Kivisaari R et al. Eye movement abnormalities after a ruptured intracranial aneurysm. *World Neurosurg* 2015; 83(3): 362–367. doi: 10.1016/j.wneu.2014.04.059.