proLékaře.cz | 4.5.2024

doi: 10.14735/amcsnn2018712

Meningokoková meningitida s Chiariho malformací (typ I)

Meningococcal meningitis with Chiari malformation (type I)

Vážená redakce,
rádi bychom Vám představili kazuistiku mladé pacientky s meningokokovou meningitidou, u které i přes rychlou diagnostiku a včasně zahájenou antibiotickou a další kauzální terapii došlo k rychlé progresi mozkového edému vedoucí až ke smrti mozku. Náhodným nálezem na MR byla Chiariho malformace, do té doby zcela asymptomatická. Společně s meningokokovou meningitidou šlo jistě o kombinaci maligní.

Meningokoková meningitida je jednou z forem invazivních meningokokových onemocnění (IMO), která patří mezi nejdramatičtěji probíhající infekční onemocnění. IMO klinicky probíhají jako purulentní meningitida, sepse. Původcem je gramnegativní diplokok *Neisseria meningitidis*. Onemocnění přichází náhle z plného zdraví s rychlým průběhem a progresí od bolestí hlavy, zvracení, průjmů k poruše vědomí. Udržuje si stále vysokou letalitu až 25 % u sepse, kde je obávanou komplikací krvácení do nadledvin s obrazem Waterhouseova-Fridrichsenova syndromu [1–5].

Chiariho malformace je poměrně vzácný nález, kdy dochází k herniaci mozečkových tonzil více než 5 mm pod úroveň foramen magnum (parametr McRae). Nejlépe patrný je tento obraz na MR, u 20–30 % současně se syringomyelií. Popisovány jsou čtyři typy. Z nich nejčastější je Chiari typ I (pouhý sestup mozečkových tonzil) většinou se projevující až v dospělosti a Chiari typ II (současně přítomny další malformace jako meningomyelocele), s projevy již v dětství. Klinické příznaky zahrnují bolesti hlavy, slabost horních končetin, obtíže s polykáním. Projevy závisí na míře sestupu mozečku. Při herniaci přesahující 12 mm bývá klinika vyjádřena téměř vždy. Při menší herniaci často zůstávají pacienti asymptomatičtí a malformace se projeví až při inzultu zvyšujícím nitrolební tlak (kraniotrauma, meningeální dráždění), a to rychlou deteriorací stavu, edémem mozku, obstrukcí proudění likvoru s rozvojem hydrocefalu. Terapie je v závislosti na nálezu, přítomnosti syringomyelie a u progredující kliniky chirurgická dekomprese kraniospinálního přechodu [5–8].

Osmnáctiletá pacientka se vzbudila v brzkých ranních hodinách s prudkou bolestí hlavy. Užila ibuprofen, bolesti neustoupily, navíc se přidala horečka 39 °C. Následovalo opakované zvracení a průjem. Rodiči byla za 3 hodiny od počátku příznaků přivezena do nemocnice. Zde klinicky dominovaly meningeální příznaky, zmatenost. Zornice byly izokorické. Asi po hodině u pacientky progredovala kvalitativní porucha vědomí, neklid. Akutně byla realizována CT mozku s nálezem počínajícího mozkového edému při suspektní meningoencefalitidě. Byla odebrána hemokultura, podány cefotaxim (3 g co 6 h i.v.) a herpesin (600 mg co 8 h i.v.), první dávka dexametazonu (8 mg co 6 h i.v.) a byl dohodnut překlad do FN Ostrava. Před transportem byla pacientka sedována, zajištěna intubací s umělou plicní ventilací. Přijata byla na Kliniku anesteziologie, resuscitace a intenzivní medicíny FN Ostrava po 7 h od počátku příznaků. Při přijetí byla sedovaná, Glasgow Coma Scale 3, na umělé plicní ventilaci, hypertenzní. Zornice byly izokorické, miotické. Byly zajištěny vstupy a monitoring, odebrány mikrobiologické odběry (hemokultura s odběrem bakteriálního panelu polymerázovou řetězovou reakcí (polymerase chain reaction; PCR) z krve – *Neisseria meningitidis, Streptococcus pyogenes, Listeria monocytogenes, Haemophilus influenzae*). Antibiotickou terapii jsme doplnili o ampicilin v dávce 3 g co 6 h i.v. do vyloučení listeriové etiologie. Vstupní laboratoř vykazovala 22 000 leukocytů, procalcitonin 9,5, interleukin 6 nad 1 000. Krevní obraz i koagulace byly v normě (hemoglobin 104 g/l, trombocyty 201 × 10^9). Pacientka byla bez kožních afekcí. Po 30 min od přijetí došlo k progresi stavu s arteriální hypertenzí, tachyarytmií až 160/min, rozvinula se bilaterální mydriáza. Následoval pokles tlaku s nutností vazopresorické podpory. Byla podána antiedematózní terapie (dexametazon, mannitol, NaCl), realizováno urgentní vyšetření CT s nálezem postupujícího edému mozku (obr. 1). Lumbální punkce indikována v dané chvíli nebyla, při edému mozku je výkon zatížen rizikem herniace, likvorový nález by navíc neovlivnil doporučenou terapii. Zornice zůstávaly mydriatické 6/7 mm. Neurologické vyšetření diagnostikovalo areflexii nad C1. Dle doporučení neurochirurga byla provedena urgentní MR mozku, která potvrdila nález edému mozku a Chiariho malformaci (obr. 2). Transkraniální dopplerovská

Autoři deklarují, že v souvislosti s předmětem studie nemají žádné komerční zájmy.
The authors declare they have no potential conflicts of interest concerning drugs, products, or services used in the study.
Redakční rada potvrzuje, že rukopis práce splnil ICMJE kritéria pro publikace zasílané do biomedicínských časopisů.
The Editorial Board declares that the manuscript met the ICMJE "uniform requirements" for biomedical papers.

M. Káňová[1], J. Sagan[2], M. Chlachula[3], J. Havelka[4], J. Rodina[1], M. Roubec[5]

[1] Klinika anesteziologie, resuscitace a intenzivní medicíny FN Ostrava
[2] Klinika infekčního lékařství FN Ostrava
[3] Neurochirurgická klinika FN Ostrava
[4] Ústav radiodiagnostický, FN Ostrava
[5] Neurologická klinika FN Ostrava

MUDr. Marcela Káňová, Ph.D.
Klinika anesteziologie, resuscitace a intenzivní medicíny FN Ostrava
17. listopadu 1790
708 52 Ostrava-Poruba
e-mail: marcela.kanova@fno.cz

Přijato k recenzi: 20. 4. 2018
Přijato do tisku: 22. 10. 2018

proLékaře.cz | 4.5.2024

Obr. 1. CT sken mozku, nativně, koronární rovina. Postranní komory zúžené, III. komora téměř zašlá, lehce setřelá diferenciace šedé a bílé hmoty, oploštělá gyrifikace, zúžené subarachnoideální prostory.

Fig. 1. CT scan of the brain, unenhanced, coronal slice. Narrowed lateral ventricles, IIIrd ventricle almost totally compressed, slight loss of grey-white matter differentiation, sulci effacement, subarachnoid space narrowing.

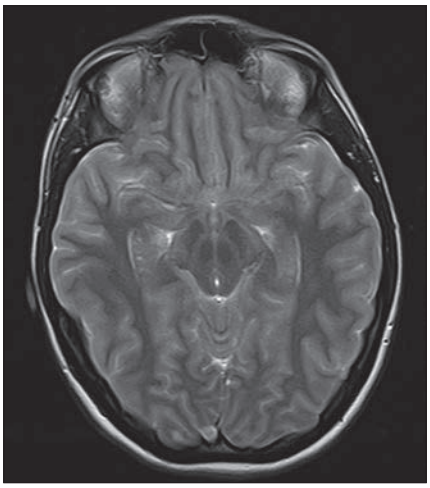

Obr. 2. MR mozku, T1 vážený obraz sagitální. Prominence kaudálních částí mozečku intraspinálně, zúžení IV. komory.

Fig. 2. MRI of the brain, T1-weighted image, sagittal plane. Caudal displacement of cerebellar tonsils, narrowing of the fourth ventricle.

sonografie (TCD) zachytila UZ obraz nastupující smrti mozku [9]. Následně bylo zavedeno čidlo nitrolebního tlaku (intracranial pressure; ICP) s hodnotami 70–80 mm Hg. Byly vyčerpány možnosti konzervativní terapie (hyperventilace, thiopentalové kóma, hyperosmolární terapie, vazopresory, kortikoterapie). Na základě klinického stavu, neurologického nálezu, výsledků CT a MR, vyšetření TCD a hodnot ICP bylo jasné, že se jedná o rozsáhlé ireverzibilní změny mozku neslučitelné se životem, které již nelze ovlivnit medikamentózně ani operačně – zevní dekompresí. Hemokultury byly hlášeny negativní. Z epidemiologických důvodů byla k ozřejmění původce doplněna lumbální punkce. Pacientka zemřela přibližně za 46 h od prvních příznaků. Z likvoru byla hlášena pozitivita PCR DNA *Neisseria meningitidis*, o 48 h později byla již známa i typizace – sérotyp B.

V dané kazuistice mladé pacientky šlo o vzácnou koincidenci Chiariho malformace s fatálně probíhající meningokokovou infekcí. Podobný případ byl popsán britskými autory, nicméně tehdy s pozvolnějším průběhem a příznivým vyústěním [10]. Šlo o pacientku s dvoutýdenními zhoršujícími se bolestmi hlavy, slabostí končetin, rozvojem pravostranné hemiplegie a levostranné hemiparézy. Po vyšetření CT a MR s nálezem Chiariho malformace, syringomyelie, hydrocefalu byla provedena urgentní dekomprese zadní jámy se zevní komorovou drenáží a doplněno podávání penicilinu. Stav této pacientky se po neurochirurgickém výkonu rychle normalizoval.

Naše pacientka byla až do příznaků IMO zcela bez klinických příznaků typických pro Chiariho malformaci. Bohužel i přes časně zahájenou antibiotickou terapii při podezření na purulentní meningitidu doplněnou o antiedématózní terapii stav rychle progredoval k rozvoji maligního edému mozku. Bezprostředně po překladu do FN Ostrava jevila pacientka klinické známky smrti mozku. Neurologické vyšetření prokázalo areflexii nad C1, kontrolní CT a MR mozku zobrazily progresi postupujícího edému supratentoriálně i infratentoriálně.

Progrese klinického stavu byla tak rychlá, že zevní dekomprese zadní jámy by pravděpodobně vedla k dalšímu poškození mozkové tkáně a už by neovlivnila její ireverzibilní změny.

Závěrem jsme chtěli upozornit na menší toleranci ke zvýšení ICP u pacientů s Chiariho malformací. Kraniotrauma nebo neuroinfekt tak mohou perakutně vést k fatálnímu konci. Při podezření na purulentní meningitidu je rozhodující rychlost diagnostiky a včasné zahájení antibiotické terapie. Dle současných doporučení jsou podávány cefalosporiny III. generace [5]. IMO jsou preventabilní onemocnění.

U pacientů s nálezem purulentní meningitidy a současným nálezem Chiariho malformace je nutno počítat s rizikem rychlého vzestupu ICP a následnou herniací mozečkové tkáně transokcipitálně nebo transtentoriálně. V těchto případech je nezbytná spolupráce s neurochirurgem. Urgentní dekomprese zadní jámy (s laminektomií C1 až C2 s duroplastikou) vedla k dobrým výsledkům u pacientů po kraniotraumatu se současným nálezem Chiariho malformace [6,8].

Literatura

1. Křížová P. Invazivní meningokokové onemocnění. Pediatr pro praxi 2001; 2(2): 74–78.

2. Roháčová H. Invazivní meningokoková onemocnění. Pediatr pro praxi 2003; 4(6): 343–345.

3. Rožnovský L, Plíšek S, Dostál V. Kde se nacházíme v diagnostice a léčbě meningokokových onemocnění. Klin Mikrobiol Inf Lék 2001; 7(4): 90–96.

4. Rožnovský L. Meningokokové infekce. In: Beneš J. Infekční lékařství. Praha: Galén 2009: 219–223.

5. Džupová O, Helcl M, Kračmarová R et al. Doporučený postup diagnostiky a léčby purulentní meningitidy. Klin Mikrobiol Inf Lék 2017; 23(2): 76–84.

6. Moscote-Salazar LR, Zabaleta-Churio N, Alcala-Cerra G et al. Symptomatic Chiari malformation with syringomyelia after severe traumatic brain injury: case report. Bull Emerg Trauma 2016; 4(1): 58–61.

7. Kara I, Yildirim F, Kucuk H et al. Unexpected brain death in a 20-year-old man with Chiari Type I malformation after trauma: case report and review of literature. Am J Med Case Rep 2016; 4(4): 140–143. doi: 10.12691/ajmcr-4-4-8.

8. Fukuoka T, Nishimura Y, Hara M et al. Chiari type I malformation-induced intracranial hypertension with diffuse brain edema treated with foramen magnum decompression: a case report. NMC Case Rep J 2017; 4(4): 115–120. doi: 10.2176/nmccrj.cr.2016-0278.

9. Tomek A, Školoudík D, Škoda O et al. Metodika stanovení smrti mozku pomocí transkraniální sonografie vypracovaná Neurosonologickou komisí a Cerebrovaskulární sekcí České neurologické společnosti ČLS JEP. Cesk Slov Neurol N 2016; 79/112(5): 608–611.

10. Jackson RM, Penrose-Stevens A. Meningococcal meningitis with Arnold-Chiari malformation. J Infect 1997; 35(1): 90–92.

Na webu csnn.eu naleznete rozšířenou verzi tohoto článku.