

doi: 10.14735/amcsnn2019222

Extra-intrakraniální bypass iniciovaný rehabilitačním lékařem pro kognitivní deterioraci

Extra-intracranial bypass indicated during neurorehabilitation due to cognitive deterioration

Vážená redakce, rehabilitace má oproti akutním oborům možnost dlouhodobějšího styku s pacientem po ischemické CMP. Dokumentujeme případ, kdy rehabilitační tým detekoval během neurorehabilitace kognitivní deterioraci pacienta a inicioval další vyšetření.

Třiašedesátiletý muž byl přijat se 4denní akirální parézou levé horní končetiny (LHK) a levého ústního koutku. Na CT byla patrná drobná ischemie v periférii horního segmentu střední mozkové tepny vpravo, CTA prokázala uzávěr pravé vnitřní karotidy. MRA mozku s kvantifikací průtoku mozkových cév pomocí fázového kontrastu (qMRA NOVA – obr. 1) detekovala leptomeningeální kolateralizaci uzávěru karotidy cestou druhého segmentu zadní mozkové tepny vpravo a hraniční vaskulární reaktivitu v povodí pravé střední a zadní mozkové tepny [1,2]. Byla nasazena optimální sekundární prevence iktu při makroangiopatii, neurochirurg ve shodě s doporučeními indikoval konzervativní postup [3]. Pacient byl pouze edukován, že v případě recidivy ischemické CMP by mohl být zvážena extra-intrakraniální (extra-intracranial; EC-IC) bypass.

Neurorehabilitační péče byla realizována časně na lůžkách neurologie a od 7. dne po CMP na lůžkách časně rehabilitace. Při příjmu na rehabilitaci dominovala lehká centrální léze n. facialis vlevo a akirální plegie LHK; pohyb v lokti a rameni byl bez omezení, bez alterace posturálně-lokomočních funkcí. Pacient byl plně orientován, bez známek kognitivního deficitu a bez patologie shledané logopedem.

Péče neurorehabilitačního týmu byla zaměřena na reedukaci pohybu LHK a prevenci rozvoje spasticity se zvažovanou léčbou botulotoxinem [4]. Byly využity fyzioterapeutické a ergoterapeutické postupy na neurofyziologickém podkladě zejména proprioceptivní neuromuskulární facilitace,

funkční elektrická neurostimulace vč. využití robotické rehabilitace Amadeo (Stargen EU s.r.o., Praha, ČR). Pro prevenci rozvoje spasticity byla zavedena terapie spastické parézy dle Graciese et al [5].

Třetí týden od CMP při dimisi z rehabilitace přetrvávaly těžká paréza zápěstí s náznakem palmární flexe, plegie prstů, supinace a pronace s oslabením svalové síly; jemná motorika a úchopy byly zcela nefunkční. Pacient byl plně soběstačný, ve škále Functional Independence Measure (FIM) byl zaznamenán posun z 6,38 na 6,66 (ze 7 bodů). Následovala 3měsíční ambulantní péče – specifický funkční trénink vysoké intenzity a vysokého počtu opakování [6]: 5x týdně funkční elektrická neurostimulace extenzorů zápěstí a reedukace pohybu systémem Amadeo. V domácím prostředí pacient 4x denně prováděl 10min stretching flexorů zápěstí a prstů vč. palce a opakované rychlé aktivní pohyby (RAP) do extenze prstů a palce (vstupní výkonost: 1x za 15 s). V následující ambulantní péči bylo pozorováno postupné pomalé zlepšení funkce ruky se zapojováním končetiny do běžných denních činností. Pro abdukčně-addukční pohybovou dyskoordinaci byla zvažována aplikace botulotoxinu.

Čtvrtý měsíc po CMP byl zaznamenán postupný pomalý návrat aktivní hybnosti akra LHK, byla přítomna aktivní hybnost ve všech segmentech s oslabením, aktivní rozsahy byly omezeny o 50 %, s výraznou unavitelností v RAP. Spastická dystonie především dlouhého flexoru palce, povrchových flexorů prstů a lumbrikálních svalů byly na druhém stupni dle Modifikované Tardieho škály (MTS). Při snaze o pohyb byly přítomny třes, abdukčně-addukční pohybová dyskoordinace.

Šestý měsíc od CMP během pravidelné ambulantní rehabilitační terapie tým (lékař, fyzioterapeut, ergoterapeut) zaznamenal deterioraci kognitivních funkcí. Pacient při-

Autoři deklarují, že v souvislosti s předmětem studie nemají žádné komerční zájmy.

The authors declare they have no potential conflicts of interest concerning drugs, products, or services used in the study.

Redakční rada potvrzuje, že rukopis práce splnil ICMJE kritéria pro publikace zaslané do biomedicínských časopisů.

The Editorial Board declares that the manuscript met the ICMJE "uniform requirements" for biomedical papers.

**M. Míková^{1,2}, Ž. Táborská^{1,2},
N. Jiříčková¹, S. Ostrý^{3,4}, P. Košťál^{5,6},
J. Fiedler^{5,6}**

¹ Rehabilitační oddělení, Nemocnice České Budějovice a.s.

² Ústav fyzioterapie a vybraných medicínských oborů, Zdravotně sociální fakulta, Jihočeská Univerzita v Českých Budějovicích

³ Neurologické oddělení, Nemocnice České Budějovice a.s.

⁴ Neurochirurgická a neuroonkologická klinika 1. LF UK a ÚVN v Praze

⁵ Neurochirurgická linie LF UK a FN Plzeň

⁶ Neurochirurgické oddělení, Nemocnice České Budějovice a.s.

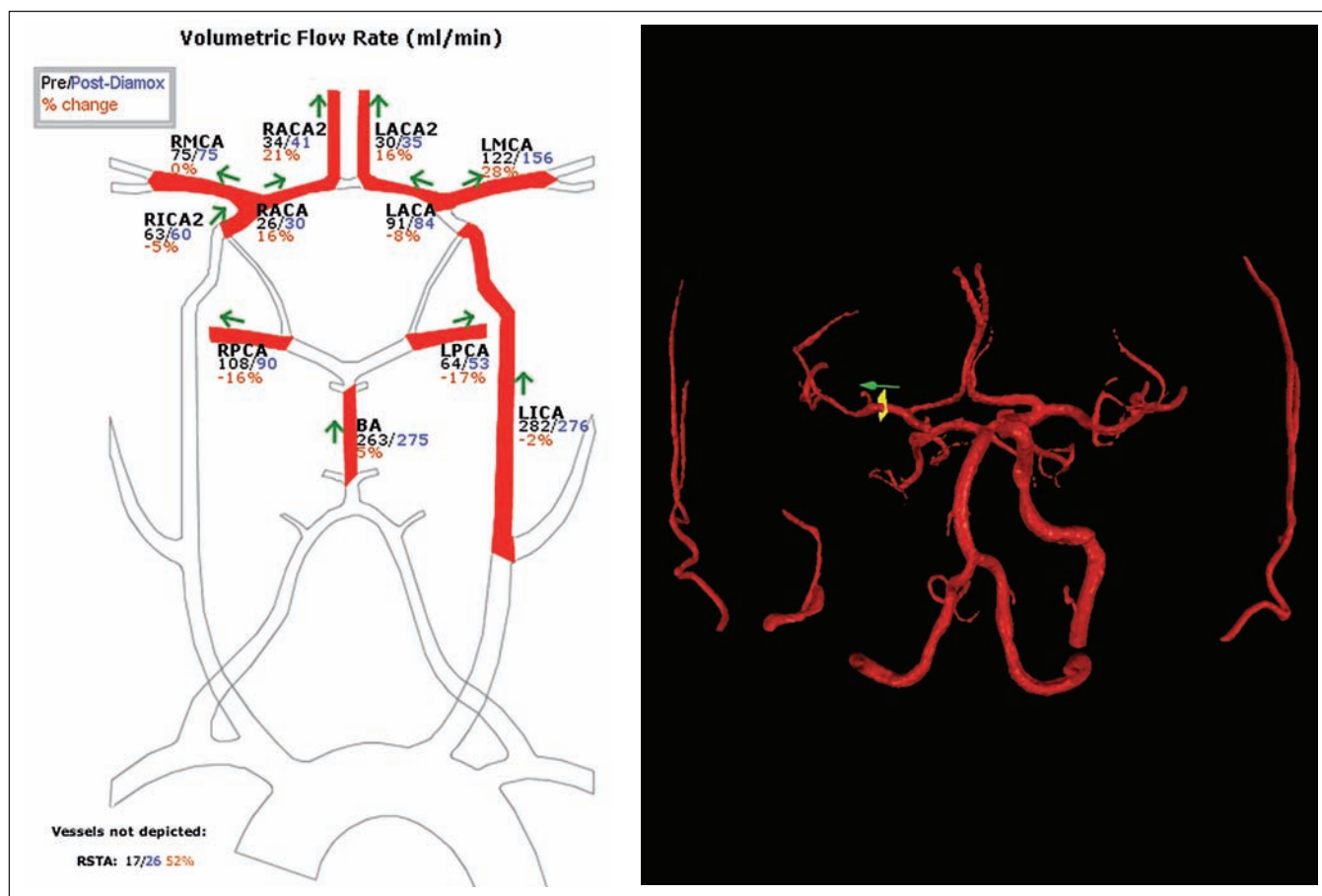


MUDr. Jiří Fiedler, Ph.D., MBA
Neurochirurgické oddělení
Nemocnice České Budějovice a.s.
Němcov 54
370 01 České Budějovice
e-mail: fiedler@nemcb.cz

Přijato k recenzi: 6. 12. 2018

Přijato do tisku: 23. 1. 2019

Podpořeno MZ ČR – RVO (Fakultní nemocnice Plzeň – FNPI, 00669806).



Obr. 1. Předoperační kvantitativní vyšetření mozkové vaskulární rezervy (%) pomocí MRA s fázovým kontrastem (qMRA – NOVA) [2].

Černá barva – klidový průtok (ml/min), modrá barva – průtok stejným místem 15 min po aplikaci 1 000 mg acetazolamidu i. v.

Ze schématu je patrné, že uzávěr RICA způsobil vyčerpání vaskulární rezervy v RMCA s majoritním plněním leptomeningeálními kolaterálami z RPCA, kde je rezerva také vyčerpána, a kde je dokonce patrný paradoxní steal syndrom.

Levá strana značena písmenem L.

BA – bazilární tepna; RACA – segment A1 pravé přední mozkové tepny; RACA2 – segment A2 pravé přední mozkové tepny; RICA2 – pravá vnitřní karotida; RMCA – kmen pravé střední mozkové tepny; RPCA – segment P2 pravé zadní mozkové tepny

Fig. 1. Preoperative evaluation of cerebrovascular reactivity (%) using quantitative MRA noninvasive optimal vessel analysis (qMRA – NOVA) [2]. Baseline flow (mL/min) is marked in black, challenge flow 15 min after intravenous application of 1,000 mg of acetazolamide is marked in blue.

The picture shows exhaustion of cerebrovascular reactivity in the RMCA territory due to the occluded RICA with dominant leptomeningeal filling from RPCA.

Left side is marked by L.

BA – basilar artery; RACA – A1 segment of the right anterior cerebral artery; RACA2 – A2 segment of the right anterior cerebral artery; RICA2 – right internal carotid artery; RMCA – trunk of the right middle cerebral artery; RPCA – P2 segment right posterior cerebral artery

cházel na kontroly mimo stanovený termín, začal zaměřovat jména terapeutů a přestal poznávat známé terapeuty. Na cílený dotaz na nové potíže začal pacient udávat závratě při vertikalizaci a chůzi, které bagatelizoval. Neuropsychologické vyšetření, shrnuté v tab. 1, hraničně potvrdilo přítomnost syndromu demence, kdy nejzávažnější deficit byl v subskóre paměti se ztrátou 8 bodů. Dále byl výrazný deficit v subskóre verbální fluence (tato položka vypovídá o exekutivních funk-

cích, jako např. schopnosti plánovat, předjímat události, analyzovat situace a iniciovat činnost). Po novém neurologickém vyšetření a průkazu trvajících hraničních kolateralizací uzávěru vnitřní karotidy na perfuzní CT byla proto prodiskutována s pacientem a jeho rodinou možnost použití EC-IC bypassu v „kognitivní indikaci“ [7]. Operace s technikou popsanou roku 2011 proběhla bez komplikací [7,8]. Pooperační CTA potvrdila patenci bypassu a normalizaci perfuzní CT.

Sedmý měsíc po CMP (1 měsíc po operaci) pacient prezentoval výrazný ústup závrací, dále došlo k výraznému ústupu třesu a pohybové dyskoordinaci prstů LHK. Pokračovala neurorehabilitační péče formou kontrol autoterapie v domácím prostředí se zaznamenáváním do deníku dle principů terapie spastické parézy dle Graciese et al [5]. Přečasně došlo ke zvýšení frekvence fyzioterapeutických vstupů pro postimobilizační ztuhlost zápěstí a ma-

líku po zlomenině 5. metakarpu 8. měsíc od CMP.

Rok po CMP (6. měsíc po operaci) při kontrolním neuropsychologickém vyšetření uvedeném v tab. 1 byla patrna úprava celkového počtu bodů v Addenbrookském kognitivním testu do stavu, kdy již nelze hovořit o syndromu demence. Nejvýznamnější reparace byla v položce paměti. V Bentonově škále se pacient posunul z pásma IQ 70–79 o 2 pásma výše, na IQ 90–94. Dále pacient při kontrolním vyšetření udával zmírnění emoční lability. Kognitivní výkonnost byla nadále ovlivňována zvýšenou únavností při mentální zátěži, oscilací pozornosti v dlouhodobějším zatížení. Frustrní paréza akra a prstů LHK byla bez přítomnosti třesu, bez omezení pasivní hybnosti. Aktivně se zlepšila hybnost palce a prstů na reziduálních 10 % pasivního rozsahu, RAP palce zlepšena na 7x za 15 s. Spastická dystonie byla na stupni 2 dle MTS pouze v lumbrikálních svalech. V úchopech bylo oslabení jemných pinzetových úchopů, v běžných denních činnostech byla horší koordinace při manipulaci s vidličkou. Pacient se vrátil do svého původního zaměstnání řidiče nákladních vozů s doporučením pokračování formou autoterapie.

I přes neúspěch studie Carotid Occlusion Surgery Study (COSS) prokázat přínos EC-IC bypassu v sekundární prevenci iktu je tato „off-label“ modalita diskutovanou možností u silně selektovaných pacientů s aterosklerotickým uzávěrem vnitřní karotidy ve vybraných centrech [1]. Studie COSS byla podrobena kritice z pohledu metodologie vyšetření mozkové hemodynamiky a odlišnosti reálných chirurgických výsledků vs. chirurgické větve studie COSS [3]. Na COSS reagovala i cerebrovaskulární sekce Evropských asociací neurochirurgických společností s povolením velice selektivní indikace EC-IC bypassu ve zkušených centrech. U poloviny až dvou třetin pacientů s chronickým uzávěrem karotidy je popsán lehký kognitivní deficit [9]. Randomizovaná studie s názvem Randomized Evaluation of Carotid Occlusion and Neurocognition (RECON) (substudie COSS, tedy stejně diskutovaná) přínos EC-IC bypassu na změnu

Tab. 1. Výsledky neuropsychologického vyšetření šestý měsíc po CMP (před EC-IC bypassem) a rok po CMP (šest měsíců po EC-IC bypassu).

Test	položka testu (maximální možný výsledek testu)	před operací	po operaci
ACE-R	celkové skóre (max. 100 bodů)	80	92
	pozornost a orientace (max. 18 bodů)	17	18
	paměť (max. 26 bodů)	18	24
	slovní produkce (max. 14 bodů)	7	7
	jazyk (max. 26 bodů)	25	25
	zrakově prostorové schopnosti (max. 13 bodů)	13	13
MMSE		29	30
Test hodin (clock test)		skóre 3	skóre 1
TMT část A		90 s	80 s
Bentonův vizuálně retenční test		7 bodů, 8 chyb	6 bodů, 6 chyb
WAIS-III	doplňování obrázků	8	9
	podobnosti	7	8
	kostky	7	7
	opakování čísel	8	11

ACE-R – Addenbrookský kognitivní test; EC-IC – extra-intrakraniální; MMSE – Mini Mental State Exam; TMT – Trail Making Test; WAIS-III – Wechslerova inteligenční škála pro dospělé

kognice nejuje, jiné retrospektivní zhodnocení souboru velikostí podobného RECON přínos bypassu na změnu kognice prokázala [7,10].

Prezentovaný pacient prodělal symptomatický uzávěr vnitřní karotidy. I přes průkaz hraniční kolateralizace uzávěru pomocí moderní techniky nebyl pacient podle současných pravidel indikován k revaskularizaci mozku. Rehabilitační tým je dlouhodobě ve styku s pacientem a časně detekoval kognitivní deterioraci pacienta. Po revaskularizaci mozku došlo ke zlepšení deficitu.

Literatura

- Hage ZA, Behbahani M, Amin-Hanjani S et al. Carotid bypass for carotid occlusion. *Curr Atheroscler Rep* 2015; 17(7): 36. doi: 10.1007/s11883-015-0517-6.
- Fiedler J, Mrhálek T, Vavrečka M et al. Kognice a hemodynamika po karotické endarterektomii pro asymptomatickou stenózu. *Cesk Slov Neurol N* 2016; 79/112(2): 201–216. doi: 10.14735/amcsnn2016201.
- Amin-Hanjani S, Barker FG, Charbel FT et al. Extra-intracranial bypass for stroke – is this the end of the line or

a bump in the road? *Neurosurgery* 2012; 71(3): 557–561. doi: 10.1227/NEU.0b013e3182621488.

- Gál O, Hoskocová M, Jech R. Neuroplasticita, restituce motorických funkcí a možnosti rehabilitace spastické parézy. *Rehabil fyz Léč* 2015; 22(3): 101–127.
- Gracies JM, Bayle N, Vinti M et al. Five-step clinical assessment in spastic paresis. *Eur J Phys Rehabil Med* 2010; 46(3): 411–421.
- Waddell KJ, Birkenmeier RL, Moore JL et al. Feasibility of high-repetition, task-specific training for individuals with upper-extremity paresis. *Am J Occup Ther* 2014; 68(4): 444–453. doi: 10.5014/ajot.2014.011619.
- Fiedler J, Pribáň V, Škoda O et al. Cognitive outcome after EC-IC bypass surgery in hemodynamic cerebral ischemia. *Acta Neurochir (Wien)* 2011; 153(6): 1303–1312. doi: 10.1007/s00701-011-0949-x.
- Fiedler J, Pribáň V, Bombic M. Peroperační kontrola funkce extra-intrakraniálního bypassu ultrazvukovými metodami. *Cesk Slov Neurol N* 2011; 74/107(1): 62–66.
- Oudemans EA, Kappelle LJ, Van den Berg-Vos RM et al. Cognitive functioning in patients with carotid artery occlusion; a systematic review. *J Neurol Sci* 2018; 394: 132–137. doi: 10.1016/j.jns.2018.09.006.
- Marshall RS, Festa JR, Cheung YK et al. Randomized Evaluation of Carotid Occlusion and Neurocognition (RECON) trial: mainresults. *Neurology* 2014; 82(9): 744–751. doi: 10.1212/WNL.0000000000000167.