

doi: 10.14735/amcsnn2019396

Vyšetření čichu před operací nosní polypózy a po ní

Sense of smell examination before and after surgery for nasal polyposis

Souhrn

Cíl: Ověřit předpoklad zlepšení funkce čichu u pacientů s chronickou rinosinuitidou s nosními polypy a současnou poruchou čichu po funkčních endoskopických operacích dutin. **Soubor a metodika:** Do studie byli zařazeni pacienti, kteří v letech 2013–2016 podstoupili funkční endoskopickou operaci dutin v rozsahu pansinus operace či supratubinální antrostomie (STA) a přední etmoidektomie či pouze výkon limitovaný na STA. Pro vyšetření čichu byl použit test Sniffin Sticks předoperačně a v intervalech 3, 6 a 12 měsíců po operaci. **Výsledky:** Soubor byl tvořen 257 pacienty. Celkem 181 pacientů podstoupilo pansinus operaci, 49 pacientů výkon v rozsahu STA a přední etmoidektomie, 27 pacientů podstoupilo pouze výkon rozsahu STA. V ročním odstupu od operace, kdy předpokládáme stabilizovaný a konečný stav, došlo ke zlepšení čichu v první skupině u 59,6 %, v druhé u 55,1 % a ve třetí u 29,6 % pacientů. **Závěr:** V našem souboru bylo dosaženo nejlepšího zlepšení čichu u pacientů podstupujících primóoperaci v rozsahu pansinus operace, kteří před operací byli anosmičtí. Zlepšení čichu, v některých případech i jeho normalizace, velice pozitivně ovlivnilo kvalitu života a dokonce i bezpečnost těchto pacientů.

Abstract

Aim: To verify improvement of olfactory function in patients with chronic rhinosinusitis with nasal polyps and concurrent sense of smell deterioration after functional endoscopic sinus surgery. **Materials and methods:** This study included patients who underwent functional endoscopic sinus surgery, either pansinus surgery, supratubinal antrostomy (STA) and anterior ethmoidectomy or limited STA in a study period from 2013 to 2016. Sniffin Sticks test was applied to study the sense of smell before surgery and during follow up 3, 6 and 12 months after surgery. **Results:** Cohort consisted of 257 patients. Altogether, pansinus surgery was performed in 181 cases, STA and anterior ethmoidectomy in 49 cases and only limited STA in 27 cases. The sense of smell was improved one year after the surgery, when we assume a stabilized and final state, as follows: in the first group it was 59.6%, in the second it was 55.1% and in the third it was 29.6% of patients. **Conclusions:** In our cohort, the best results were observed in cases of primary pansinus surgery in patients who suffered preoperative anosmia. The improvement of sense of smell, in some cases even normalization of sense of smell, improved the quality of life of patients including even their safety.

Práce byla podpořena 15-327 91A.

Autoři deklarují, že v souvislosti s předmětem studie nemají žádné komerční zájmy.

The authors declare they have no potential conflicts of interest concerning drugs, products, or services used in the study.

Redakční rada potvrzuje, že rukopis práce splnil ICMJE kritéria pro publikace zasílané do biomedicínských časopisů.

The Editorial Board declares that the manuscript met the ICMJE "uniform requirements" for biomedical papers.

**P. Fundová¹, O. Vorobiov¹,
J. Holubová¹, L. Svobodová¹,
J. Astl¹, T. Belšan², M. Májovský³,
V. Masopust³, D. Netuka³**

¹ Klinika otorinolaryngologie a maxilofaciální chirurgie 3. LF UK a ÚVN, Praha

² Radiodiagnostické oddělení ÚVN, Praha

³ Neurochirurgická a neuroonkologická klinika 1. LF UK a ÚVN, Praha



prof. MUDr. David Netuka, Ph.D
Neurochirurgická a neuroonkologická klinika
1. LF UK a ÚVN
U vojenské nemocnice 1200
169 02 Praha 6
e-mail: david.netuka@uvn.cz

Přijato k recenzi: 27. 12. 2018

Přijato do tisku: 15. 5. 2019

Klíčová slova

chronická rinosinuitida – nosní polypóza – čich – funkční endonazální endoskopická chirurgie – Lund-Mackayovo skóre dle CT – CT vedlejších nosních dutin – hyposmie – anosmie

Key words

chronic rhinosinusitis – nasal polyps – smell – functional endoscopic sinus surgery – Lund-Mackay CT score – nasal sinuses CT – hyposmia – anosmia

Úvod

Poruchy čichu byly často přehlíženy a v minulosti se mnohdy zjišťovaly anamnestickým dotazem, a to pouze u vybraných diagnóz. S nástupem vyšetřovacích metod se k poruchám čichu obrací pozornost široké odborné veřejnosti, např. traumatologů a sportovních lékařů ke sledování mozkových funkcí při rekonvalescenci po mozkových traumatech při úrazech či po opakovaných kraniotraumatech při kontaktních sportech [1,2]. Některé práce uvádí, že i drobná traumata obličejového skeletu negativně ovlivňují čich [3] a že poruchy čichu po kraniotraumatech byly asociovány s poruchou plynulosti řeči [4]. Někteří autoři spekulují i o možnosti časné diagnostiky neurodegenerativních onemocnění [5–8]. V některých studiích je používáno vyšetřování čichu jako doplňková metoda v rámci hodnocení kognitivních funkcí a k predikci progresu u neurodegenerativních onemocnění, jako jsou Alzheimerova a Parkinsonova choroba [9–11], či k diskriminaci subtypů neurodegenerativních onemocnění pomocí olfaktometrického vyšetření [12,13]. V důsledku vyšší publicity problematiky poruch čichu jsou olfaktometrické testy využívány i neurochirurgy, a to jak ke sledování pacientů po kraniotraumatech [14], tak pro hodnocení chirurgické resekcce nádorů přední jámy lební – olfaktoriálních meningeomů [15]. Poškození čichu může být způsobeno poruchou přenosu nervového signálu od čichových receptorů umístěných v nosní sliznici k druhému neuronu v bulbus olfactorius. Porucha čichu může být též zaviněna poškozením čichové dráhy. Stejně tak mechanická blokáda neumožňující proniknout odorantům k čichovým receptorům způsobí poruchu čichu. Příkladem takové poruchy je nosní polypóza. Jde o chronické zánětlivé onemocnění klinicky se projevující obturací nosního dýchání, chronickou sekrecí z nosu, stékáním hlenovitého sekretu do nosohltanu. Dalším projevem negativně ovlivňujícím kvalitu života pacientů (a v některých případech zhoršení až totální ztráta čichu, hyposmie až anosmie. Porucha čichu je následkem blokády nosních průduchů vč. regio olfactoria masou polypů, a tím nemožností odorantů proniknout k čichovým receptorům nosní sliznice. Nosní polypóza je dokonce nejčastěji uváděnou komorbiditou u pacientů s poruchami čichu [16]. Nelze ovšem vyloučit i podíl přímého poškození čichové sliznice zánětem, infiltrací eosinofilů, strukturálními změnami

s metaplazií epitelu narušující přenos čichového signálu do olfaktorního bulbu a přímání čichové kůry [17,18]. Hyposmie a anosmie významným způsobem zhoršuje kvalitu života pacientů [19]. Wang et al ve své nedávné studii dokonce uvádí zvýšenou mortalitu u starších pacientů trpících poruchami čichu díky přímému a nepřímému ovlivnění chování, nutričnímu stavu a bezpečnosti prostředí [20]. Léčba nosní polypózy je svízelná, protože se jedná o chronické a recidivující onemocnění, často spojené s onemocněním dolních dýchacích cest. V literatuře je popsán koncept jednotných dýchacích cest, tj. že po onemocnění jedné partie dýchacích cest se dříve či později dostaví i postižení jeho další části. Håkansson et al uvádí, že u pacientů s nosními polypy se dříve či později projevuje astma bronchiale a vice versa [21]. Pro dosažení nejlepšího léčebného výsledku je ideální léčebnou modalitou kombinovaná léčba nosní polypózy, tedy farmakologická léčba pomocí lokální kortikoidní léčby a chirurgická pomocí funkční endonazální endoskopické operace [22]. V případě pacientů s astmatem je indikována i současná léčba astmatu. Cílem léčby je zbavit pacienty obtíží, tj. obnovením nosní průchodnosti umožnit nosní dýchání, odstranit zahlnění a sekreci z nosu. Nedílnou součástí je i zlepšení funkce čichu. Tento poslední cíl je však značně obtížný, a ne vždy spolehlivě predikovatelný. Snaha hodnotit efektivitu chirurgické léčby nosní polypózy vycházela z předpokladu, že bezprostředně po operaci dojde k obnovení čichu, a případná recidiva nosní polypózy se tedy může projevit zhoršením čichové funkce [23,24].

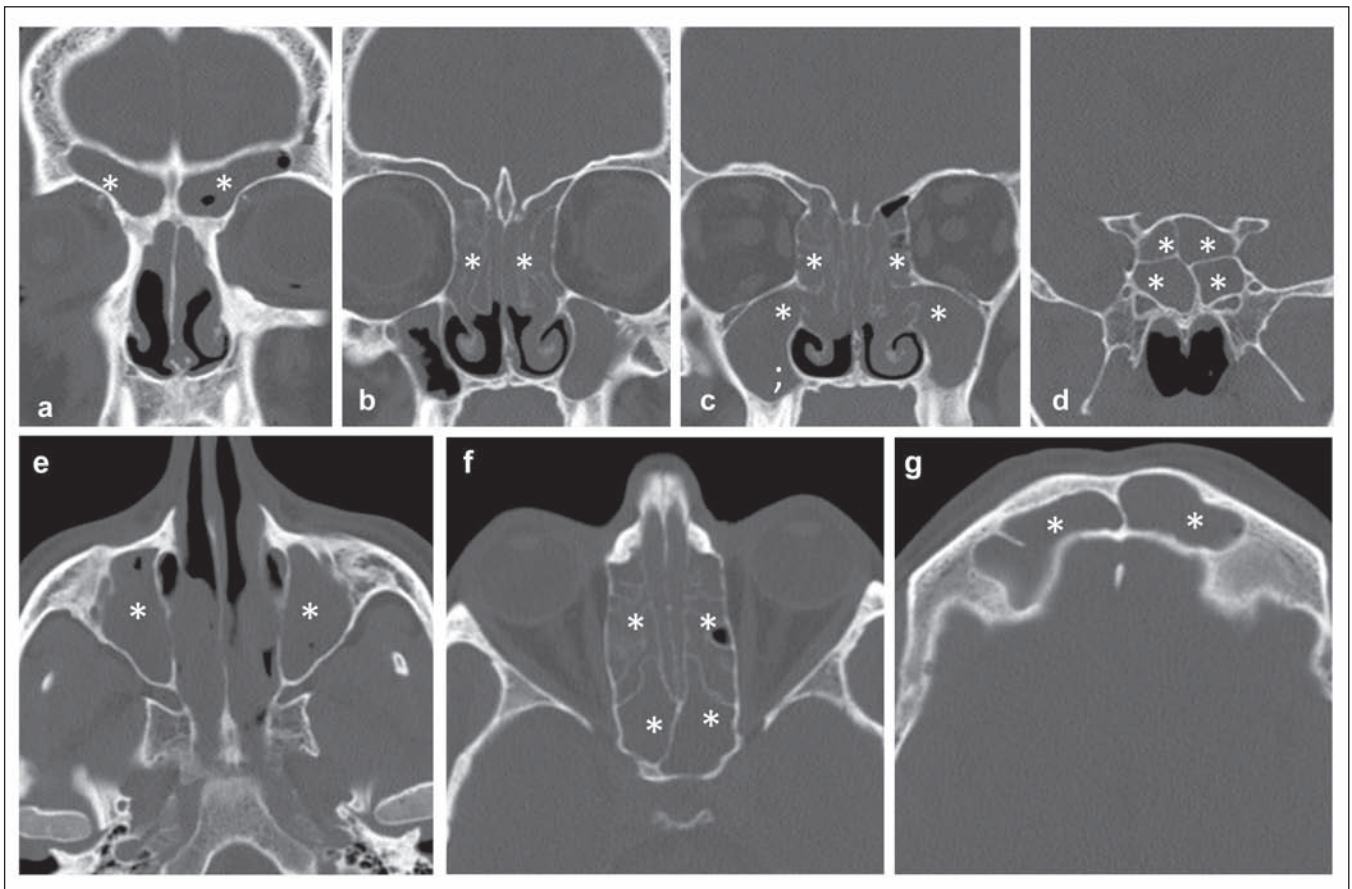
Cíl

Cílem práce bylo zhodnotit funkci čichu u pacientů s nosní polypózou po funkčním endonazálním endoskopickém chirurgickém výkonu (functional endoscopic sinus surgery; FESS) s časovým odstupem od operace, kdy je již dosaženo stabilního stavu, a porovnat ji se stavem před chirurgickým výkonem. Na základě klinických výsledků před zahájením studie a studiem literatury byla stanovena hypotéza, že totální anosmie způsobená mechanickou obstrukcí polypy se rok od operace výraznělepší, zatímco částečná hyposmie bez výrazného mechanického syndromu bude chirurgickou léčbou daleko hůře ovlivnitelná [25,26].

Materiál a metody

Studie byla koncipována jako prospektivní. Byl hodnocen soubor pacientů s nosní po-

lypózou podrobujících se výkonům FESS na Klinice ORL a maxilofaciální chirurgie 3. LF UK a ÚVN v letech 2013–2016. Všichni pacienti zařazení do studie podstoupili ORL vyšetření vč. rinoskopie a endoskopického vyšetření nosu, CT vyšetření vedlejších dutin nosních (VDN) a čichového testu. K vyšetření čichu byl používán standardizovaný 16složkový identifikační set parfémovaných fixů Sniffin Sticks (Burghardt*, Wedel, Německo). Jedná se o subjektivní olfaktometrický test používaný v evropských zemích [27]. Test se skládá z 16 fixů napuštěných odoranty, které má pacient identifikovat za pomoci předložené tabulky se 4 možnostmi pro každý fix. Normální hodnoty jsou v české populaci u žen 11 a u mužů 10 a více bodů. Za anosmii se považuje rozpoznání méně než 7 odorantů [28]. Test byl prováděn v klidné, dobře ventilované místnosti. Vyšetřující se ujistil, že pacienti alespoň čtvrt hodiny před vyšetřením nic nepoživali ani nekouřili a že nebyla provedena anemizace nosní sliznice. Poté byla testována čichová funkce. Otevřený fix byl držen po dobu 4 s cca 2 cm před vyšetřovanou nozdrou, druhou nozdru si pacient uzavřel pomocí prstu. Fix se nedotýkal nosu. Poté byl fix uzavřen. Před otevřením dalšího fixu si pacient čichl k hřbetu své ruky pro neutralizaci pachu. Nejprve byla vyšetřována levá nozdra, poté pravá, nakonec obě. Tento postup byl dodržen u všech pacientů i v případě, že podstoupili pouze jednostranný chirurgický výkon v oblasti nosu a VDN. Vstupní vyšetření bylo provedeno při první ambulantní návštěvě. Kontrolní předoperační vyšetření proběhlo den před chirurgickým výkonem, tedy u pacienta již po kortikoidní přípravě k výkonu FESS. Pooperační vyšetření bylo realizováno v intervalech 3, 6 a 12 měsíců po operaci. Porovnán byl rozdíl výsledků vyšetření čichu mezi prvním a posledním vyšetřením, tedy rozdíl získaných správných odpovědí. Za významnou změnu – zlepšení (v případě nárůstu) či zhoršení (v případě snížení) – byl považován rozdíl 3 bodů na vyšetřovanou stranu. Rozsah chirurgického výkonu byl dán rozsahem postižení. V případě, že bylo onemocnění limitováno na čelistní dutinu, pacient byl indikován k výkonu FESS v rozsahu supratrubinální antrostomie (STA). Pokud byly nosní polypózou postiženy i etmoidální sklepy, pak pacient podstoupil STA a etmoidektomii. V případě rozsáhlejšího postižení byl indikován výkon FESS v rozsahu pansinus operace. Ilustrativní nálezy na CT pansinusitis je na obr 1.



Obr. 1. Zobrazení CT paranazálních dutin – koronární rekonstrukce (a, b, c, d) a axiální skeny (e, f, g). Zbytnělou výstelkou zcela obturované frontální dutiny (a, b, g), ethmoidální sklípky a sphenoidální dutina (b, c, d, f), maxilární dutiny (b, c, e) a částečně obturované nosní průduchy (b, c, f) oboustranně. Označeno*.

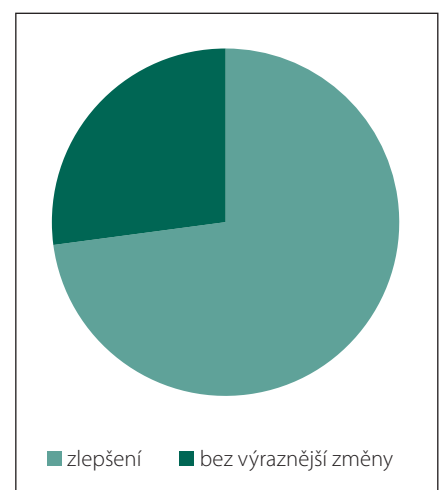
Fig. 1. CT of paranasal sinuses – coronal (a, b, c, d) and axial images (e, f, g). Polyps completely obturating frontal sinuses (a, b, g), ethmoidal and sphenoidal sinuses (b, c, d, f), maxillary sinuses (b, c, e) and partial obstruction of nasal nostrils bilaterally (b, c, f). Marked by*.

Výsledky

Do studie bylo zařazeno 257 pacientů, z toho 152 mužů. Věkové rozmezí od 17 do 81 let (věkový průměr 47,9 let). Celkem 181 pacientů (119 mužů; věkový průměr 48,8 let) podstoupilo oboustranný výkon FESS v rozsahu pansinus operace, z toho 45 bylo revizních pansinus operací (u 28 mužů; věkový průměr 47,8 let). Dalších 49 pacientů (29 žen; věkový průměr 44,8 let) podstoupilo výkon FESS v rozsahu STA a přední etmoidektomie. Pouze 27 pacientů (14 žen; věkový průměr 49,4 let) podstoupilo limitovaný výkon v rozsahu STA. V časném období po operaci, tedy po 3 měsících, pacienti udávali zlepšení nosní průchodnosti, snížení sekrece z nosu a současně zlepšení čichu. U pacientů po pansinus operaci to bylo ve 132 (72,9 %) případech (obr. 2), u pacientů s limitovým výkonem FESS v 45 (59,2 %) případech. Nepozorovali jsme žádnou závislost stupně zlepšení na pohlaví pacientů. Rok po výkonu pře-

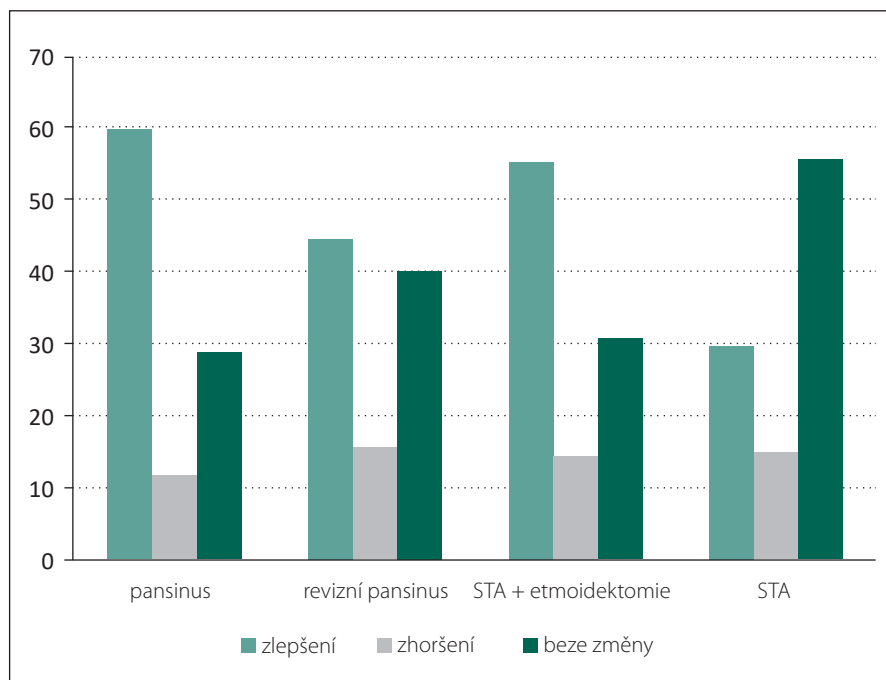
trávalo zlepšení příznaků nosní polypózy a současně zlepšení čichu u 108 (59,6 %) pacientů po pansinus operacích, u 27 (55,1 %) pacientů po STA a přední etmoidektomii a u 8 (29,6 %) pacientů po STA (obr. 3). Čich se proti stavu před operací nezměnil v 52 (28,7 %) případech u pacientů po pansinus operacích, u 15 (30,6 %) pacientů po STA a přední etmoidektomii a u 15 (55,5 %) pacientů po STA. Ke zhoršení došlo u 21 (11,6 %) pacientů po pansinus operacích, u 7 (14,3 %) pacientů po STA a přední etmoidektomii, a u 4 (14,8 %) pacientů po STA (obr. 3). U revizních výkonů v rozsahu pansinus operace odpovídal stav čichu stavu před operací v 18 (40 %) případech, ke zlepšení došlo u 20 (44,4 %) pacientů a v 7 (15,5 %) případech se čich po operaci zhoršil.

Detailnější popis změn u největší skupiny pacientů, tj. u operací v rozsahu pansinus operace, je shrnut v tab. 1. Ze 181 pacientů nedošlo ke změně čichu u 52 pacientů (28,7 %). Ve



Obr. 2. Zastoupení pacientů s výrazným ústupem celkových příznaků nosní polypózy 3 měsíce po operaci.

Fig. 2. Representation of patients with significant decrease of nasal polyposis symptoms 3 months after surgery.



Obr. 3. Výsledky testování čichu 1 rok po operaci.

STA – supratrubinální antrostomie

Fig. 3. Results of sense of smell testing 1 year after surgery.

STA – supratubinal antrostomy

skupině, kde došlo k vylepšení čichu (108 pacientů), bylo pozorováno zlepšení čichu o 7 a více bodů u 79 pacientů (73,1 %). Naopak u pacientů se zhoršením čichu (21 pacientů) bylo zhoršení o 7 a více bodů u 4 pacientů (19 %).

Diskuze

Naše studie prokázala, že u pacientů s většími změnami na snímcích z CT VDN je rok po operaci dosaženo lepších výsledků v porovnání s předoperačním vyšetřením než u pacientů s menšími změnami na výchozí CT VDN. Lze konstatovat, že u pacientů s rozsáhlou nosní polypózou došlo k podstatnému zlepšení kvality života nejen díky zvýšení nosní průchodnosti, omezením nosní sekrece a stékání hlenů do orofaryngu, ale i lepším čichem po operaci. Zatímco u výkonů omezených na STA zůstává čich ve většině případů identický jako před výko-

nem, v případech pansinus operace se zlepšení čichu vyskytovalo častěji. To je v souladu i s ostatními autory [29–33]. Je tedy možné na základě předoperačního vyšetření CT VDN (event. Lund-Mackayovo skóre dle CT) a vyšetření čichu predikovat čichovou funkci s ročním odstupem po výkonu za předpokladu mechanické anosmie. Tento trend jsme potvrdili u přímo operací. U revizních výkonů v rozsahu pansinus operací, kdy pacient měl již dlouhou historii anosmie před výkonem, jsme zlepšení čichu tak často nepozorovali. Je možné, že na stavu se podílí nejen mechanická obstrukce, ale zároveň i úbytek čichových receptorů v nosní sliznici a porucha přenosu čichového vjemu. V souladu s výše popsaným konceptem jednotlivých dýchacích cest se na konečném výsledku operace podílí i přidružené astma bronchiale. Bezprostředně po výkonech FESS dochází ke snížení astmatických pro-

jevů, kompenzací astmatu bez systémové kortikoidní léčby. Klinické pozorování rovněž ukazuje, že při kompenzovaném bronchiálním astmatu dochází sporadicky k recidivám nosní polypózy. Skutečnost, že limitované výkony FESS neovlivňují v takové míře čichovou funkci, je mimo jiné dána i tím, že čich je u těchto pacientů ještě nepostižen základním onemocněním. Ve shodě s literaturou se domníváme, že test parfémovaných fix Sniffin Sticks je vhodným nástrojem k vyhodnocování poruch čichu [34–36]. Vzhledem k plánovanému rozsahu studie jsme se rozhodli pro standardizovaný 16složkový identifikační set parfémovaných fix Sniffin Sticks, nikoli pro test prahu a diskriminace. Nevýhodou tohoto postupu je možné podhodnocení míry postižení čichu při prvním vyšetření. Nedomníváme se však, že je zásadní. Lze připustit, že čich byl předoperačně ovlivněn kortikoidní přípravou, tedy že předoperační hyposmie by bez kortikoidů byla mnohem těžší. Dosažené zlepšení po roce, již bez systémových kortikoidů, je ve skutečnosti pravděpodobně ještě výraznější, než ukazují přiložené výsledky a grafy.

Závěr

Zlepšení čichu u pacientů po výkonech FESS vede ke zlepšení kvality života pacientů a je vhodné tento aspekt při léčbě nosní polypózy vyšetřovat. Naopak zhoršení čichu může signalizovat recidivu onemocnění a dobře informovaného pacienta přivést k lékaři v době, kdy míra postižení ještě nevyžaduje revizní výkon. Domníváme se, že vyšetření čichu by se mělo rozšířit i mimo specializovaná ORL centra tak, aby bylo dostupné široké masě pacientů. Dále doporučujeme zavedení vyšetření čichu do běžného armamentaria u neurochirurgických pacientů a ve speciálních případech u neurologických pacientů. Toto vyšetření přinese nový pohled na hodnocení funkčních výsledků.

Literatura

1. Schofield PW, Moore TM, Gardner A. Traumatic brain injury and olfaction: a systematic review. *Front Neurol* 2014; 5: 5. doi: 10.3389/fneur.2014.00005.

Tab. 1. Analýza změn čichu 1 rok po výkonu u pacientů po pansinus operaci.

	celkem	změna o ≥ 10 bodů	změna o 7–9 bodů	změna o 5–6 bodů	změna o 3–4 body
čich zlepšen	108	44 (40,7 %)	35 (32,4 %)	16 (14,8 %)	12 (11,1 %)
čich zhoršen	21	1 (4,7 %)	3 (14,3 %)	5 (23,8 %)	12 (57,1 %)

2. Frank ME, Hettinger TP. Tracking traumatic head injuries with the chemical senses. *World J Otorhinolaryngol Head Neck Surg* 2018; 4(1): 46–49. doi: 10.1016/j.wjorl.2018.02.007.
3. Kim SW, Park B, Lee TG et al. Olfactory dysfunction in nasal bone fracture. *Arch Craniofac Surg* 2017; 18(2): 92–96.
4. Sigurdardottir S, Jerstad T, Andelic N et al. Olfactory dysfunction, gambling task performance and intracranial lesions after traumatic brain injury. *Neuropsychology* 2010; 24(4): 504–513. doi: 10.1037/a0018934.
5. Magerová H, Vyhňálek M, Laczó J et al. Přínos vyšetření čichu v časně diagnostice demencí neurodegenerativní etiologie. *Cesk Slov Neurol N* 2008; 71/104(3): 298–302.
6. Martončíková M, Orendáčová J, Račeková E. Klinický význam testování čuchových funkcí pro včasně odhalení neurodegenerativních onemocnění. *Cesk Slov Neurol N* 2003; 66/99(1): 3–7.
7. Radil T, Roth J, Tichý J et al. Porucha čichu: příznak Parkinsonovy nemoci? *Cesk Slov Neurol N* 1995; 58/91(6): 286–289.
8. Vodička J, Pecková L, Kopal A et al. Vyšetření čichu u neurologických onemocnění pomocí Testu parfémových fixů. *Cesk Slov Neurol N* 2010; 73/106(1): 45–50.
9. DeVere R. Disorders of taste and smell. *Continuum (Minneapolis)* 2017; 23(2): 421–446. doi: 10.1212/CON.0000000000000463.
10. Silva MM, Mercer PB, Witt MC et al. Olfactory dysfunction in Alzheimer's disease Systematic review and meta-analysis. *Dement Neuropsychol* 2018; 12(2): 123–132. doi: 10.1590/1980-57642018dn12-020004.
11. Martinec Nováková L, Štěpánková H, Vodička J et al. Přínos vyšetření čichu pro diagnostiku neurodegenerativních onemocnění. *Cesk Slov Neurol N* 2015; 78(5): 517–525.
12. Vyhňálek M, Magerová H, Andel R et al. Olfactory identification in amnesic and non-amnesic mild cognitive impairment and its neuropsychological correlates. *J Neurol Sci* 2015; 349(1–2): 179–184. doi: 10.1016/j.jns.2015.01.014.
13. Magerová H, Vyhňálek M, Laczó J et al. Odor identification in frontotemporal lobar degeneration subtypes. *Am J Alzheimers Dis Other Demen* 2014; 29(8): 762–768. doi: 10.1177/1533317514539033.
14. Proskynitopoulos PJ, Stippler M, Kasper EM. Post-traumatic anosmia in patients with mild traumatic brain injury (mTBI): a systematic and illustrated review. *Surg Neurol Int* 2016; 7 (Suppl 10): S263–S275. doi: 10.4103/2152-7806.181981.
15. Dedeciusová M, Májovský M, Fundová P et al. Olfaktorální meningiomy – chirurgická léčba, její rizika a možnosti zachování čichu. *Cesk Slov Neurol N* 2018; 81/114(1): 11–16. doi: 10.14735/amcsnn201811.
16. Kohli P, Naik AN, Harruff EE et al. The Prevalence of olfactory dysfunction in chronic rhinosinusitis. *Laryngoscope* 2017; 127(2): 309–320. doi: 10.1002/lary.26316.
17. Hauser LJ, Chandra RK, Li P et al. Role of tissue eosinophils in chronic rhinosinusitis-associated olfactory loss. *Int Forum Allergy Rhinol* 2017; 7(10): 957–962. doi: 10.1002/alr.21994.
18. Thompson CF, Kern RC, Conley DB. Olfaction in endoscopic sinus and skull base surgery. *Otolaryngol Clin North Am* 2015; 48(5): 795–804. doi: 10.1016/j.otc.2015.05.007.
19. Schubert CR, Fischer ME, Pinto AA et al. Sensory Impairments and risk of mortality in older adults. *J Gerontol A Biol Sci Med Sci* 2016; 72(5): 710–715. doi: 10.1093/geron/glw036.
20. Wang L, Walker VE, Sardi H et al. The correlation between physiological and psychological responses to odour stimulation in human subjects. *Clin Neurophysiol* 2002; 113(4): 542–551.
21. Håkansson K, Bachert C, Konge L et al. Airway inflammation in chronic rhinosinusitis with nasal polyps and asthma: the united airways concept further supported. *PLoS One* 2015; 10(7): e0127228. doi: 10.1371/journal.pone.0127228.
22. Fokkens WJ, Lund VJ, Mullol J et al. EPOS 2012: European position paper on rhinosinusitis and nasal polyps 2012. A summary for otorhinolaryngologists. *Rhinology* 2012; 50(1): 1–12. doi: 10.4193/Rhino50E2.
23. Bonfils P. Evaluation of the combined medical and surgical treatment in nasal polyposis. I: functional results. *Acta Otolaryngol* 2007; 127(4): 436–446. doi: 10.1080/00016480600895078.
24. Hsu CY, Wang YP, Shen PH et al. Objective olfactory outcomes after revision endoscopic sinus surgery. *Am J Rhinol Allergy* 2013; 27(4): e96–e100. doi: 10.2500/ajra.2013.27.3939.
25. Litvack JR, Mace J, Smith TL. Does olfactory function improve after endoscopic sinus surgery? *Otolaryngol Head Neck Surg* 2009; 140(3): 312–319. doi: 10.1016/j.otohns.2008.12.006.
26. Rudmik L, Smith TL. Olfactory improvement after endoscopic sinus surgery. *Curr Opin Otolaryngol Head Neck Surg* 2012; 20(1): 29–32. doi: 10.1097/MOO.0b013e32834dfb3d.
27. Hummel T, Sekinger B, Wolf SR et al. Sniffin Sticks: Olfactory performance assessed by the combined testing of odor identification, odor discrimination and olfactory threshold. *Chem Senses* 1997; 22(1): 39–52. doi: 10.1093/chemse/22.1.39.
28. Vodička J, Menšíková A, Balatková Z et al. Fyziologické hodnoty čichových testů v české populaci. *Otorhinolaryngol Foniatri* 2011; 60(3): 119–124.
29. Katotomichelakis M, Simopoulos E, Tripsianis G et al. Predictors of quality of life outcomes in chronic rhinosinusitis after sinus surgery. *Eur Arch Otorhinolaryngol* 2014; 271(4): 733–741. doi: 10.1007/s00405-013-2626-6.
30. Kim BG, Kang JM, Shin JH et al. Do sinus computed tomography findings predict olfactory dysfunction and its postoperative recovery in chronic rhinosinusitis patients? *Am J Rhinol Allergy* 2015; 29(1): 69–76. doi: 10.2500/ajra.2015.29.4120.
31. Kohli P, Naik AN, Harruff EE et al. The prevalence of olfactory dysfunction in chronic rhinosinusitis. *Laryngoscope* 2017; 127(2): 309–320. doi: 10.1002/lary.26316.
32. Lind H, Joergensen G, Lange B et al. Efficacy of ESS in chronic rhinosinusitis with and without nasal polyposis: a Danish cohort study. *Eur Arch Otorhinolaryngol* 2016; 273(4): 911–919. doi: 10.1007/s00405-015-3667-9.
33. Vandenhende-Szymanski B, Hochet B, Chevalier D et al. Olfactory cleft opacity and CT score are predictive factors of smell recovery after surgery in nasal polyposis. *Rhinology* 2015; 53(1): 29–34. doi: 10.4193/Rhin14.160.
34. Hummel T, Kobal G, Gudziol H et al. Normative data for the "Sniffin' Sticks" including tests of odor identification, odor discrimination, and olfactory thresholds: An upgrade based on a group of more than 3,000 subjects. *Eur Arch Otorhinolaryngol* 2007; 264(3): 237–243. doi: 10.1007/s00405-006-0173-0.
35. Rudmik L, Smith TL. Olfactory improvement after endoscopic sinus surgery. *Curr Opin Otolaryngol Head Neck Surg* 2012; 20(1): 29–32. doi: 10.1097/MOO.0b013e32834dfb3d.
36. Schriever N, Gupta N, Pade J et al. Olfactory function following nasal surgery: a 1-year follow-up. *Eur Arch Otorhinolaryngol* 2013; 270(1): 107–111. doi: 10.1007/s00405-012-1972-0.