

Mechanická trombektómia v liečbe akútnej ischemickej cievnej mozgovej príhody v detskom veku

Mechanical thrombectomy in the treatment of acute ischemic stroke in childhood

Vážená redakcia, akútna ischemická CMP (iCMP) je zriedkavé ochorenie v detskom veku. Incidencia iCMP sa uvádza od 2,3 do 13 na 100 000 detí/rok [1].

Mechanická trombektómia (MT) je štandardnou liečbou iCMP pri oklúzii veľkej tepny (intrakraniálnej arteria carotis interna [ACI], proximálnej arteria cerebri media [ACM], arteria basilaris [AB]) u pacientov starších ako 18 rokov [2].

Liečba sa má začať do 6 h od vzniku príznakov (okrem uzáveru AB, kde časové obmedzenie neplatí [2]). Podľa odporúčaní AHA/ASA (American Heart Association / American Stroke Association) z roku 2018 je možné vykonať MT aj po 6. hodine u selektovaných pacientov s CMP v prednej cirkulácii [3]. Nemáme však doteraz k dispozícii výsledky MT z randomizovaných štúdií v detskom veku.

Podľa odporúčaní AHA/ASA z roku 2019 sa odporúča zvážiť prevedenie MT v detskom veku v prípade:

- trvajúceho neurologického deficitu v čase intervencie (viac ako šesť bodov v pediatrickej National Institute of Health Stroke Scale [NIHSS], ev. viac pri postupe podľa kritérií DAWN – DWI [diffusion weighted imaging] or CTP [computed tomography perfusion] Assessment With Clinical Mismatch in the Triage of Wake Up and Late Presenting Strokes Undergoing Neurointervention with Trevo);
- rádiologicky potvrdenej oklúzii veľkej tepny;
- u väčších detí (s ohľadom na veľkosť triesla, veľkosť tepien, expozícii žiarenia);
- rozhodnutie o intervencii v spolupráci s neurológom so skúsenosťami v liečbe CMP u detí;
- intervencie vykonávané endovaskulárnym chirurgom so skúsenosťami s detským pa-

cientom a so skúsenosťami s MT u dospelých pacientov [4].

Prinášame kazuistiku 16 ročného dievčaťa (60 kg, 170 cm). Pacientka bola preložená z terénu s náhle vzniknutou ľavostrannou hemiparézou. Pre podozrenie na CMP a predpokladaný dlhý dojazdový čas bol indikovaný okamžitý transport leteckou záchrannou službou do krajského iktového centra.

Okolo 13:00 po hodine jazdenia na koni stratila inak výborná jazdkyňa rovnováhu v sedle. Postupne sa rozvinula ľavostranná hemiplegia a centrálna lézia n. facialis vľavo. Počas transportu pacientka prestala komunikovať. Neurologický deficit bol pri príchode na CT podľa pediatrickej škály NIHSS 17 bodov. U pacientky bolo o 17:00 zrealizované vyšetrenie CT s nálezom uzáveru ACM vpravo, M1/M2 so suspektným parciálnym obtekaním. Na natívnom snímku CT mozgu bol typický nález dens artery sign. Vstupné skóre ASPECT (Alberta Stroke Programme Early CT score) bolo 4 body. O 17:30 (4,5 h od vzniku príznakov), vzhľadom k časovému odstupeľu a klinickému stavu bola vykonaná v celkovej anestéze MT technikou tromboaspirácie (aspiračný katéter SOFIA 5F, Microvention, Terumo, USA), dosiahla sa úplná rekanalizácia – stupeň 3 na škále Thrombolysis in Cerebral Infarction scale (TICI) (obr. 1).

Nasledujúci deň sa neurologický stav pacientky výrazne zlepšil. V úvode bola ordinovaná protidostičková liečba kyselinou acetylsalicylovou (Anopyrin, Zentiva, Hlohovec, Slovensko) v dávke 100 mg/d.

Doplnili sme vyšetrenie MR s nálezom rozsiahlej zóny reštrikcie difúzie v povodí arteria cerebri media vpravo, axiálne na ploche až 13 × 5 cm (vyšetrenie MR 5. deň po MT) (obr. 2). Vaskulitída nebola potvrdená.

Autoři deklarují, že v souvislosti s předmětem studie nemají žádné komerční zájmy.

The authors declare they have no potential conflicts of interest concerning drugs, products, or services used in the study.

Redakční rada potvrzuje, že rukopis práce splnil ICMJE kritéria pro publikace zasílané do biomedicínských časopisů.

The Editorial Board declares that the manuscript met the ICMJE "uniform requirements" for biomedical papers.

L. Kmečová¹, D. Černík², S. Okapec³, B. Garajová⁴, R. Burian⁵, P. Kmeč⁶, J. Oravec¹, K. Tabačková¹, E. Bubanská⁷, F. Cihlár⁸, K. Králinský¹, K. Okálová¹

¹ Detská klinika Slovenskej zdravotníckej univerzity, Detská fakultná nemocnica s poliklinikou, Banská Bystrica, Slovensko

² Komplexní cerebrovaskulární centrum, Neurologické oddělení, Masarykova nemocnice, Ústí nad Labem, Krajská zdravotní a.s., ČR

³ Oddelenie Radiológie, Fakultná nemocnica s poliklinikou F.D. Roosevelta, Banská Bystrica, Slovensko

⁴ 2. Neurologická klinika, Fakultná nemocnica s poliklinikou F.D. Roosevelta, Banská Bystrica, Slovensko

⁵ 2. Klinika pediatrickej anesteziológie a intenzívnej medicíny, Detská fakultná nemocnica s poliklinikou, Banská Bystrica, Slovensko

⁶ Oddelenie funkčnej diagnostiky, Stredoslovenský ústav srdcových a cievnych chorôb, a.s., Banská Bystrica, Slovensko

⁷ Klinika pediatrickej onkológie a hematológie, Detská fakultná nemocnica s poliklinikou, Banská Bystrica, Slovensko

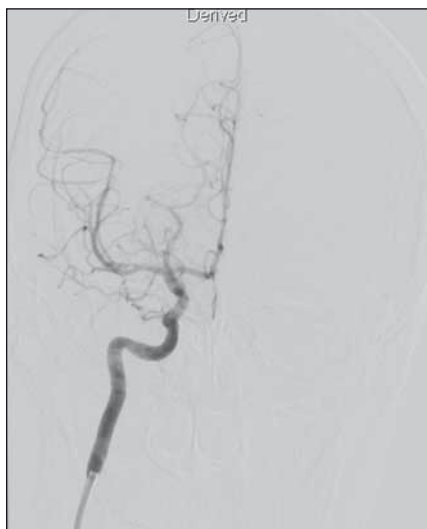⁸ Radiologická klinika Fakulty zdravotníckych štúdií UJEP v Ústí nad Labem a Krajské zdravotní, a. s., Masarykova nemocnice v Ústí nad Labem, o. z., ČR



MUDr. Ing. David Černík, Ph.D., MBA
Komplexní cerebrovaskulární centrum
Neurologické oddělení
Masarykova nemocnice Ústí nad Labem, KZ a.s.
Sociální péče 12A
400 11 Ústí nad Labem
e-mail: david.cernik@seznam.cz

Přijato k recenzii: 17. 8. 2019

Přijato do tisku: 30. 10. 2019



Obr. 1. Stav po mechanickej trombektómii na DSA v koronárnom reze projekcia podľa Towna.

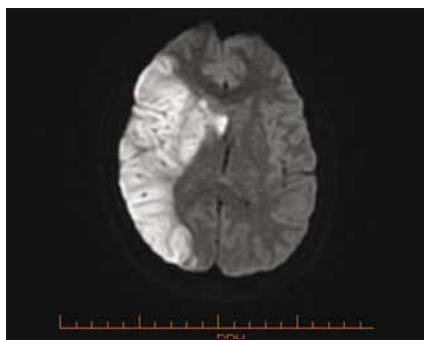
Fig. 1. State after mechanical thrombectomy on DSA in coronary section, Towne projection.

Pri transtorakálnej echokardiografii sa zobrazil defekt predsieňového septa (ASD) po podaní kontrastnej látky. Vyšetrenie transezofageálnou sondou preukázalo ASD typu ostium secundum, veľkosti 4 × 6 mm s ľavo-pravým skratom. Skrat sa pri Valsalvovom manévri otočil na pravo-ľavý (možné miesto pre paradoxnú embolizáciu).

Pri pátraní po pôvode trombu/embolu bolo doplnené dopplerovské USG vyšetrenie ciev dolných končatín a CTA brušných ciev, vyšetrenia boli bez dokázanej trombózy. V koagulačných vyšetreniach sme pozorovali mierne zvýšenú koncentráciu D-dimérov. Pacientka mala bezvýznamnú osobnú a rodinnú anamnézu, je študentkou jazdeckej školy. V pátraní po vrodených trombofílnych stavoch mala pacientka subnormálnu hladinu antigénu proteínu S. Z hľadiska získaných trombofílnych stavov pacientka užívala hormonálnu antikoncepciu, nedodržiavala pitný režim, počas výuky v škole strávila niekoľko hodín denne v sedle (tlak na venózne plexy).

S odstupom 2 týždňov sme zrealizovali kontrolné vyšetrenie MR mozgu k posúdeniu vývoja zmien. Došlo k výraznej regresii zmien v povodí ACM vpravo, ischemické zmeny boli lokalizované prevažne na perifériu mozgového tkaniva, resp. na kortex v tejto lokalite.

Pre nález vrodenej vývojovej chyby srdca typu ASD bola pacientka nastavená na antikoagulačnú liečbu nízkomolekulárnym heparínom. Uzáver defektu má pacientka naplánovaný v detskom kardiocentre.



Obr. 2. Vyšetrenie MR mozgu – difúzne väžené zobrazenie 5. deň po vykonaní mechanickej trombektómie. Reštrikcia difúzie v oblasti zásobenia arteria cerebri media vpravo.

Fig. 2. MRI examination of the brain – diffusion-weighted image, on the 5th day after mechanical thrombectomy. Restriction of diffusion in the territory of the right middle cerebral artery.

Už 1. deň po MT sme pozorovali neurologické zlepšenie. V úvode bola pacientka somnolentná, odpovedala s latenciou, mala zníženú citlivosť na ľavej strane tela. Rehabilitáciou zregredovala ľavostranná hemiparéza. Pri prepustení mala pacientka minimálnu centrálnu léziu n. facialis, homonymnú ľavostrannú hemianopsiu. Pacientka odchádzala chodiaca, reč bola zrozumiteľná, sťažovala sa na únavu, výstupné NIHSS 2 body. Celkový stav na modifikovanej Rankinovej škále (mRS) bol 2.

Mechanická trombektómia v liečbe akútnej iCIMP je odporúčanou liečbou u dospelých pacientov. V detskom veku chýbajú dôkazy podložené randomizovanými štúdiami. Satti et al analyzovali retrospektívne súbor 29 pacientov dostupných v literatúre v rokoch 2008–2015, kde referovali dobrý klinický stav v odstupe od vykonania MT (prieemer v škále mRS < 1 bod) [5].

Sporns et al referovali súbor 12 detí (vek 5–17), kde dobrého klinického výsledku dosiahlo 11 pacientov (vyjadrené na škále mRS 0–2 body) [6].

Savastano et al predstavili kazuistiku 22 mesačného dieťaťa s oklúziou AB s výborným klinickým výsledkom po MT [7].

Rovnako aj prehľadové práce Sun et al a Madaelil et al ukázali na výrazný klinický benefit MT v detskej populácii [8,9].

Naša kazuistika a aj výsledky jednotlivých odborných prác poukazujú na benefit MT v liečbe iCIMP v detskom veku a to podľa publikovaných prípadov prakticky v celom pediatrickom období. Bola by však potrebná

veľká prospektívna randomizovaná štúdia na potvrdenie tohoto predpokladu.

Medzinárodná štúdia, ktorú realizovali Dowling et al s 667 deťmi (vek 29 dní až 19 rokov) s iCIMP, identifikovala u 30,6 % srdcovú vadu. Vrodenú chybu srdca malo 59,3 % pacientov, získanú vadu srdca 19,6 %, izolovane foramen ovale patens 15 %. V porovnaní s deťmi bez srdcovej vady sa objavila iCIMP u detí so srdcovou vadou v skoršom veku (medián 6,5 roka) [10].

Základným predpokladom pre správnu liečbu iCIMP je skorá diagnostika a čo najrýchlejší transport do iktového centra. „Čas je mozog!“ V našom prípade pochádzala pacientka z mesta vzdialeného 80 km od iktového centra, s komplikovanou pozemnou dopravou. Letecký transport a nasledujúca starostlivosť umožnil vykonanie MT v najkratšom možnom čase.

Práce bola čiastočne podpořena grantem KZ a.s.: IGA-KZ-2017-1-2.

Literatúra

- Rivkin MJ, deVeber G, Ichord RN et al. Thrombolysis in pediatric stroke study. *Stroke* 2015; 46(3): 880–885. doi: 10.1161/STROKEAHA.114.008210.
- Šaňák D, Neumann J, Tomek A et al. Doporučení pro rekanalizační léčbu akutního mozgového infarktu – verze 2016. *Cesk Slov Neurol N* 2016; 79/112(2): 231–234. doi: 10.14735/amcsnn2016231.
- Powers WJ, Rabinstein AA, Ackerson T et al. 2018 Guidelines for the early management of patients with acute ischemic stroke: a guideline for healthcare professionals from the American Heart Association/American Stroke Association. *Stroke* 2018; 49(3): e46–e110. doi: 10.1161/STR.0000000000000158.
- Ferriero DM, Fullerton HJ, Bernard TJ et al. American Heart Association Stroke Council and Council on Cardiovascular and Stroke Nursing. Management of stroke in neonates and children: a scientific statement from the American Heart Association/American Stroke Association. *Stroke* 2019; 50(3): e51–e96. doi: 10.1161/STR.0000000000000183.
- Satti S, Chen J, Sivapatham T et al. Mechanical thrombectomy for pediatric acute ischemic stroke: review of the literature. *J Neurointerv Surg* 2017; 9(8): 732–737. doi: 10.1136/neurintsurg-2016-012320.
- Sporns PB, Kemmling A, Hanning U et al. Thrombectomy in childhood stroke. *J Am Heart Assoc* 2019; 8(5): e011335. doi: 10.1161/JAHA.118.011335.
- Savastano L, Gemmete JJ, Pandey AS et al. Acute ischemic stroke in a child due to basilar artery occlusion treated successfully with a stent retriever. *BMJ Case Rep* 2015. pii: bcr2015011821. doi: 10.1136/bcr-2015-011821.
- Madaelil TP, Kansagra AP, Cross DT et al. Mechanical thrombectomy in pediatric acute ischemic stroke: clinical outcomes and literature review. *Interv Neuroradiol* 2016; 22(4): 426–431. doi: 10.1177/1591019916637342.
- Sun LR, Felling RJ, Pearl MS. Endovascular mechanical thrombectomy for acute stroke in young children. *J Neurointerv Surg* 2019; 11(6): 554–558. doi: 10.1136/neurintsurg-2018-014540.
- Dowling M, Hynan LS, Lo W et al. International pediatric stroke study: stroke associated with cardiac disorders. *Int J Stroke* 2013; 8 (Suppl A100): 39–44. doi: 10.1111/j.1747-4949.2012.00925.x.