

Dominantní (Kjerova) atrofie optiku asociovaná s mutacemi v *OPA1* genu

Dominant (Kjer's) optic atrophy associated with mutations in *OPA1* gene

Souhrn

Dominantní atrofie optiku (dominant optic atrophy; DOA) je autozomálně dominantně děděné onemocnění manifestující se pomalou a nebolestivou bilaterální ztrátou zrakové ostrosti s různým stupněm závažnosti. DOA je podmíněna mutacemi v genech jaderné DNA kódující proteiny asociované s vnitřní membránou mitochondrií. Ve většině popsanych případů DOA se jedná o mutaci v *OPA1* genu, jsou ale známy i další geny a lokusy podmiňující DOA. K manifestaci onemocnění obvykle dochází v prvních dvou dekádách života. Onemocnění se rozvíjí na podkladě neurodegenerativního postižení gangliových buněk sítnice vedoucího k atrofii zrakového nervu. Snížení zrakové ostrosti je doprovázeno poruchou barvocitu a centrálními nebo paracentrálními defekty v zorném poli. Při vyšetření očního pozadí lze pozorovat bledý terč zrakového nervu, případně i jeho exkavaci. U části pacientů jsou popisovány extraokulární příznaky, tzv. DOA plus syndrom. Nejčastěji se jedná o bilaterální sensorineurální poruchu sluchu; vzácněji je přítomna i chronická progresivní zevní oftalmoplegie, myopatie, periferní neuropatie, onemocnění podobné RS nebo spastická paraplegie dolních končetin. V současnosti není známa účinná terapie, která by zabránila rozvoji zrakového postižení. V Centru pro pacienty s mitochondriálními neuropatiemi optiku při VFN v Praze probíhá genetická diagnostika a dispenzarizace jedinců s DOA. Cílem přehledného článku je zvýšit povědomí o této nejčastější geneticky podmíněné neuropatii optiku.

Abstract

Dominant optic atrophy (DOA) is an autosomal dominant disorder manifesting by slowly progressive painless bilateral visual acuity loss with variable degree of severity. DOA is caused by mutations in nuclear DNA encoding proteins associated with the inner mitochondrial membrane. Most individuals with DOA harbour a disease-causing mutation in the *OPA1* gene; however, other genes and loci associated with DOA have also been identified. First symptoms usually manifest in the first two decades of life. The disease mechanism lies in neurodegenerative damage of retinal ganglion cells leading to optic nerve atrophy. Decrease of visual acuity is associated with colour vision alterations and central or paracentral visual field defects. On fundoscopic examination, optic head nerve pallor can be noticed, occasionally with excavation. Extraocular symptoms are present in some patients, causing so-called DOA plus syndrome. Bilateral sensorineural hearing loss, is the most common one; chronic progressive external ophthalmoplegia, myopathy, peripheral neuropathy, multiple sclerosis-like disorder, and spastic paraplegia of lower limbs are rare. Currently, there is no effective treatment available that would prevent the development of visual impairment. Genetic diagnostics and follow-up of patients with DOA are held in the Centre for Patients with Mitochondrial Optic Neuropathies, General University Hospital in Prague. The aim of this review is to increase awareness of the most common genetically determined optic neuropathy.

Úvod

Dominantní atrofie optiku (dominant optic atrophy; DOA; OMIM #165500) je autozomálně dominantně děděné neurodegenerativní onemocnění vedoucí k pomalu progredující ztrátě zrakové ostrosti s cha-

rakteristickým začátkem v první dekádě života [1]. Klinické příznaky tohoto onemocnění byly poprvé popsány již na konci 19. století [2,3]. Až v roce 1959, kdy dánský oftalmolog Poul Kjer publikoval fenotyp 19 rodin s DOA a odlišil toto onemocnění od Leberovy

Redakční rada potvrzuje, že rukopis práce splnil ICMJE kritéria pro publikace zasílané do biomedicínských časopisů.

The Editorial Board declares that the manuscript met the ICMJE "uniform requirements" for biomedical papers.

S. Kelifová¹, T. Honzík¹,
M. Tesařová¹, B. Kousal², P. Lišková^{1,2},
P. Havránková³, H. Kolářová¹

¹ Klinika dětského a dorostového lékařství 1. LF UK a VFN v Praze

² Oční klinika 1. LF UK a VFN v Praze

³ Neurologická klinika 1. LF UK a VFN v Praze



MUDr. Hana Kolářová, Ph.D.
Klinika dětského a dorostového lékařství

1. LF UK a VFN v Praze

Ke Karlovu 2

128 08 Praha

e-mail: hana.kolarova@vfn.cz

Přijato k recenzi: 4. 11. 2019

Přijato do tisku: 26. 11. 2019

Klíčová slova

dominantní optická atrofie – Leberova hereditární neuropatie optiku – neuropatie/atrofie optiku – mitochondriální onemocnění

Key words

dominant optic atrophy – Leber's hereditary optic neuropathy – optic neuropathy/atrophy – mitochondrial diseases

hereditární neuropatie optiku (Leber's Hereditary Optic Neuropathy; LHON), bylo onemocnění uznáno jako samostatná klinická jednotka a alternativně je dodnes označováno jako Kjerova atrofie optiku [4]. V roce 1972 Damien P. Smith formuloval hlavní kli-

nické znaky onemocnění: autozomálně dominantní dědičnost, nástup příznaků mezi 4. a 8. rokem života, mírný až střední pokles zrakové ostrosti (0,4–0,1). Mezi další příznaky zařadil i temporální nablednutí papil zrakového nervu, centrální či centrocekální skotomy a poruchu barvocitu – konkrétně tritanopii [5]. Postupně, díky objasnění molekulárně genetické příčiny onemocnění a novým kohortovým studiím, se pohled na klinické projevy tohoto onemocnění změnil. Nové poznatky odlišující se od Smithovy původní definice budou uvedeny dále.

Kromě poruchy zraku je DOA v části případů sdružována se sensorineurální poruchou sluchu a dalšími neurologickými symptomy (ataxie, polyneuropatie, myopatie, chronická progresivní zevní oftalmoplegie [chronic progressive external ophthalmoplegia; CPEO]). Pro tuto komplikovanou formu je používán termín „DOA plus“ syndrom [6].

Dominantní atrofie optiku je geneticky heterogenní onemocnění způsobené mutacemi v genech jaderné DNA kódující proteiny asociované s vnitřní membránou mitochondrií. Nejčastěji se jedná o mutace v *OPA1* genu (OMIM 605290) nacházející se na chromozomu 3 [7–9]. Protein *OPA1* je mitochondriální dynaminu podobná GTPáza, jež se podílí na biogenezi a na udržování membránové integrity mitochondrií. Jsou ale známy i další geny a lokusy, jež podmiňují nejen DOA, ale i klinickým průběhem velmi podobné autozomálně recesivně či gonozomálně děděné jednotky, které byly historicky pod tento termín zahrnuty. Podrobný výčet těchto vzácněji se vyskytujících onemocnění není předmětem této publikace a bude krátce shrnut v závěru.

Dominantní atrofie optiku představuje nejčastější formu hereditární neuropatie zrakového nervu. Obecně je její prevalence udávána 1 : 12 000 až 1 : 25 000; údaje se liší dle studované populace [10,11]. V roce 2013 byla publikována data epidemiologické studie ze severní Anglie, v níž byla prevalence DOA stanovena na 1 : 25 000 a prevalence nosičství *OPA1* mutace na 1 : 34 000 [11]. Pro srovnání – nejnižší stanovená prevalence manifestní LHON, druhé nejčastěji se vyskytující hereditární neuropatie optiku, je dle studie ze stejné oblasti 1 : 31 000 [12]. Vyšší prevalence DOA na podkladě efektu zakladatele je popisována v Dánsku (1 : 12 000) [10,13].

Přesné epidemiologické údaje o DOA v ČR nejsou známy. Vzhledem k výše uvedeným poznatkům z jiných evropských zemí se však jistě

jedná o onemocnění poddiagnostikované. Při předpokládané prevalenci 1 : 25 000 by se v ČR jednalo o minimálně 400 pacientů, v našem sledování je však nyní jen několik desítek jedinců s diagnostikovaným či předpokládaným onemocněním.

Cílem práce je přehledně shrnout známé poznatky o DOA, jejím klinickém průběhu a doprovodných symptomech, které mohou být nápomocny v diferenciální diagnostickém postupu u pacientů s atrofií optiku. Závěrem se zmiňujeme o nových terapeutických i experimentálních možnostech.

Klinický obraz

Pro onemocnění je charakteristická postupná, pomalu progredující bilaterální ztráta zrakové ostrosti, ke které dochází na podkladě degenerace retinálních gangliových buněk (retinal ganglion cells; RGC) [1]. Penetrance onemocnění se liší dle dostupných prací. V menší studii publikované v roce 2001 byla u dvou diagnostikovaných rodin penetrance rozvoje atrofie optiku stanovena na 43 a 62 % [14]. Ve větší australské studii zahrnující 11 rodin s DOA byla potvrzena mutace u 157 jedinců a známky onemocnění byly přítomny u 82,5 % z nich [15].

Tíže onemocnění je velmi variabilní; zraková ostrost se může pohybovat od normální ($\geq 0,8$ v decimálních hodnotách) u jedinců diagnostikovaných pouze na podkladě pozitivní rodinné anamnézy až k praktické slepotě v plně rozvinutých případech. Průměrná zraková ostrost symptomatických pacientů s *OPA1* mutací byla v souboru 45 pacientů 0,097 [16]. Rozdíly zrakové ostrosti jsou patrné jak inter-, tak intrafamiliárně [17–19]. Tyto fenotypové rozdíly lze demonstrovat na výsledcích Alminda et al z roku 2012, kteří publikovali široké rozmezí výsledné zrakové ostrosti u dvou mutací – c.983A>G (NM 130837.2) přítomné u 35 jedinců (10 rodin) s klinickou manifestací ve věku od 3 do 62 let s rozsahem zrakové ostrosti 0,03–1,0 a c.2708_2711del identifikované u 21 členů (11 rodin), kde se vznik obtíží pohyboval v rozmezí od 3 do 48 let (průměr 13 let, medián 8 let) a zraková ostrost rovněž mezi 0,03–1,0 [20].

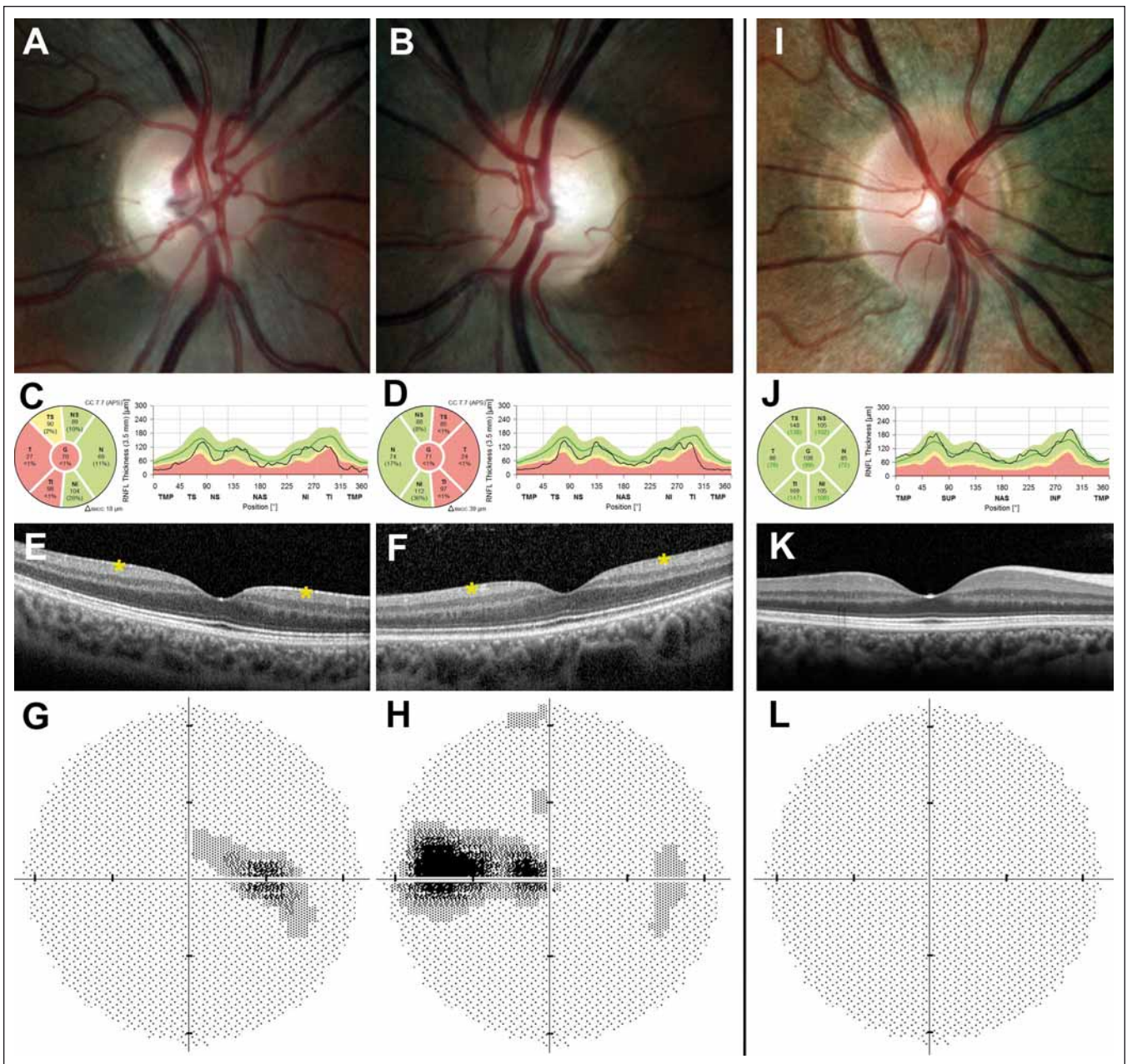
Vzhledem k velmi pozvolnému zhoršování zraku si ne všichni pacienti zpětně uvědomují vznik prvních příznaků. Dříve byla DOA považována za onemocnění, jež postihuje jedince výlučně již v časném dětském věku (4–8 let), a tato skutečnost byla zahrnuta i do diagnostických kritérií [5]. Z novějších studií nicméně vyplývá, že se onemocnění může manifestovat jak v dřívějším, tak

i v pozdějším věku [21]. Většina souhrnných prací se shoduje, že první příznaky vznikají obvykle před 20. rokem života. Studie ze severní Anglie uvádí u 40 pacientů průměrný věk vzniku obtíží 7 let s věkovým rozpětím 1–16 let. V této práci bylo 80 % jedinců symptomatických před dosažením 10. roku života, horší prognózu měli pacienti s missense mutacemi [16]. Jsou ale publikovány i výsledky dalších studií, ve kterých byla pouze necelá polovina jedinců diagnostikována před 20. rokem života. V italské kohortě nositelů *OPA1* mutací byl průměrný věk v době vzniku obtíží 12,5 roku. Dle závěru byla téměř polovina z 52 pacientů diagnostikována před 20. rokem života [22], obdobně tak ve finském souboru 14 rodin se 31 jedinci s manifestním onemocněním byla diagnóza stanovena u poloviny pacientů před 20. rokem [23].

Dlouhodobá prognóza onemocnění je variabilní, progres je popisována u 50–67 % pacientů [16,19,23], průměrný pokles zrakové ostrosti byl v anglické studii o 1,6 písmene na ETDRS (Early Treatment Diabetic Retinopathy Study) optotypech [16], zraková ostrost horší než 0,05–0,1 byla přítomna u 13–36 % jedinců [15,19,23].

Při vyšetření fundu je patrný bilaterálně symetrický přesně konturovaný bledý terč, event. i mělce miskovitě vyhloubený (tzv. atrofická exkavace) (obr. 1A, B). Predominantně dochází k postižení v temporálním kvadrantu, u části pacientů lze ale pozorovat atrofii ve všech kvadrantech [22,24]. Při vyšetření optickou koherenční tomografií (OCT) Barboni et al popisují jako první patologické změny u pacientů s DOA sníženou vrstvu gangliových buněk v makule jevící se jako perifoveální snížení tloušťky komplexu vrstvy gangliových buněk a vnitřní plexiformní vrstvy, což následně vede i k zeslabení tloušťky vrstvy retinálních nervových vláken (retinal nerve fibre layer; RNFL) s predominantním poškozením papilomakulárního svazku (obr. 1C–F). U mírných případů dochází pouze k významné ztrátě makulárních RGC a RNFL se může pohybovat v pásmu normálních hodnot [25,26]. Postižení zrakového nervu se klinicky a při vyšetření zrakového pole projevuje typicky caekocentrálními, méně často centrálními a paracentrálními skotomy při zachovaném periferním vidění (obr. 1G, H).

Přibližně polovina pacientů s manifestní DOA má klinicky vyjádřeno poruchu barvocitu [22,23]. Tritanopie (spektrum modrá/žlutá), která byla dříve považována za



Obr. 1. Oční nálezy u pacienta s dominantní atrofií optiku asociovanou s mutací v *OPA1* genu.

Barevná fotografie papily zrakového nervu pravého (A) a levého (B) oka s bledým temporálním kvadrantem u 29letého muže s manifestací onemocnění v 18 letech. Měření tloušťky vrstvy nervových vláken peripapilárně dokládá redukcii tloušťky vrstvy nervových vláken v temporální polovině (žluté a červené pásmo) pravého (C) a levého (D) oka. Vymizení vrstvy gangliových buněk sítnice (označeno hvězdičkou) v perifoveální oblasti pravého (E) a levého (F) oka na horizontálním skenu z optické koherenční tomografie se spektrální doménou. Zorné pole s caekocentrálním skotomem pravého (G) a levého (H) oka. Právě oko zdravého kontrolního jedince pro srovnání (I–L).

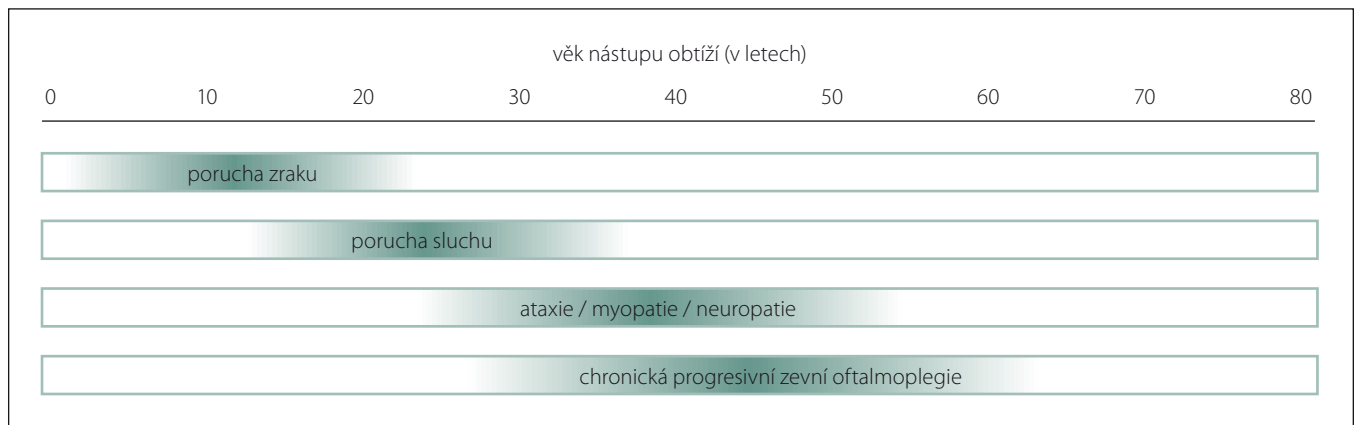
Fig. 1. Ocular findings in a patient with dominant optic atrophy caused by mutation in the *OPA1* gene.

Colour fundus photographs showing the right (A) and (B) left optic disc of a 29-year-old male with disease onset at the age of 18 years; note the pale appearance in the temporal quadrant. Retinal nerve fibre layer measurements showing reduction in thickness (yellow and red band) in the right (C) and left (D) eye and retinal ganglion cell layer loss (marked with an asterisk) in the perifoveal area of the right (E) and left (F) eye on a horizontal scan obtained by spectral domain optical coherence tomography. Corresponding centrocaecal scotomas in the right (G) and left (H) eye. Right eye of a healthy control individual for comparison (I–L).

typický projev DOA [5], se dle recentních studií vyskytuje v souborech méně často v porovnání se smíšenou poruchou barvocitu

(spektrum červená/zelená/modrá), vyskytující se u 55–72 % pacientů, zatímco tritanopie je přítomna pouze u 16–28 % [23,24].

Zornicové reakce nejsou narušeny ani u nejtěžších případů DOA. Je to podmíněno zachováním melanopsin-exprimujících RGC



Obr. 2. Vývoj hlavních symptomů dominantní atrofie optiku plus syndromu [32].

Fig. 2. Evolution of the main symptoms of dominant optic atrophy plus syndrome [32].

tvořících asi 1 % všech RGC. Tyto buňky nejen reprezentují první neuron dráhy pupilárního reflexu, ale nejspíše komunikují i s hlavním cirkadiánním pacemakerem v suprachiasmatickém jádru hypotalamu, jež prostřednictvím sekrece melatoninu ovlivňuje sekundární regulační centra, která jsou cirkadiánními rytmy ovlivněna [27]. Vyšetření 4 pacientů s DOA potvrdilo zachované uvolňování melatoninu v závislosti na změně osvětlení [28,29].

Zrakové evokované potenciály (visual evoked potentials; VEP) jsou dle tíže postižení prodloužené či nevýbavné. Elektoretinografie na strukturované podněty (pattern ERG; PERG) vykazuje abnormální poměr vln N95:P50 se sníženou amplitudou vlny N95, jež naznačuje narušení vrstvy RGC. Tyto nálezy jsou nespecifické, ale mohou být pomocným ukazatelem při nejednoznačných výsledcích ostatních diagnostických metod [30].

Magnetická rezonance mozku obvykle bývá normální. Při pokročilejším onemocnění mohou být patrné známky bilaterální atrofie optiku. Její provedení je důležité zejména k vyloučení komplikací či jiné etiologie klinických obtíží (viz níže). Příklady typického nálezu ve srovnání s normou jsou uvedeny na obr 1. Jedná se o oční nálezy pacienta s potvrzenou již publikovanou c. 869G>A mutací p.(Agr290Gln) (NM 15560) [8,31].

Extraokulární projevy DOA

U části pacientů s DOA se kromě neuropatie optického nervu vyskytují i další přidružené příznaky, jež podmiňují tzv. DOA plus syndrom. Ve velké multicentrické studii zahrnující 104 pacienty ze 45 rodin s DOA na podkladě OPA1 mutace byla extraokulární neurologická manifestace popsána až

ve 20 %. Obdobně jako u zrakové ostrosti i tyto příznaky podléhaly významné intrafamiální variabilitě [32]. Ve třetině studovaných rodin byli jak jedinci mající pouze oční postižení, tak jedinci s extraokulárními příznaky, i přes nosičství stejné mutace v genu pro OPA1 a předpokládaného sdíleného prostředí, a tím i možných okolních vlivů.

Nejčastěji se vyskytujícím extraokulárním projevem je sensorineurální porucha sluchu, jež postihuje přes 60 % pacientů s DOA plus syndromem [32]. Vzhledem k tomu, že při vyšetření dochází k narušení pouze kmenových sluchových evokovaných potenciálů (brain stem auditory evoked potentials; BAEP), ale otoakustické emise bývají zachovány, předpokládá se, že sluchový nerv je buď poškozen pouze ve své terminální nemyelinizované části, nebo je alterováno spirální ganglion. V souladu s touto teorií dochází k významnému zlepšení sluchových funkcí při použití kochleárních implantátů [33,34]. K manifestaci poruchy sluchu nejčastěji dochází ve 2.–3. dekádě života (medián 14 let) [35]. Sluchové postižení je obvykle oboustranné s variabilní tíží ztráty sluchu od mírné až střední nedoslýchavosti (ztráta 60 dB) u 67 % pacientů (14/21) až po velmi těžkou ztrátu sluchu (> 90 dB) u 19 % jedinců (4/21) [35]. Oční postižení obvykle předchází poruchu sluchu, nicméně byly zaznamenány i izolované případy s diagnózou sluchového postižení stanovenou ve stejnou dobu jako porucha zraku, případně před ní. Nejčastěji je postižení sluchu spjato s OPA1 c.1334G>A (p.Arg445His; NM 15560) mutací, jež se vyskytuje u třetiny až poloviny případů [32,35].

Dalšími extraokulárními příznaky, které se mohou rozvinout u DOA, jsou CPEO, která

byla přítomna ve studovaném souboru Yu-Wai-Mana et al u 46 % pacientů, myopatie (36 %), ataxie (30 %), či periferní neuropatie (30 %). Tyto příznaky se zpravidla přidávají od 3. dekády věku, CPEO se manifestuje obvykle později, ve 4. dekádě věku (obr. 2) [32]. Mezi méně časté neurologické projevy patří spastická paraplegie dolních končetin [32,36].

V souboru 40 pacientů s DOA plus syndromem byl u 12 (30 %) popsán abnormální nález na MR mozku, u dvou z nich byly přítomny léze prakticky neodlišitelné od obrazu RS s pozitivitou oligoklonálních pásů v mozkomíšním moku [32,37]. V roce 2015 byla publikována jiná studie zabývající se zobrazením mozku pacientů s OPA1 mutacemi, kdy u 12 z 22 (55 %) byl přítomen abnormální nález na MR, 23 % pacientů mělo cerebelární atrofii především postihující vermis, dále byly přítomny i nespecifické léze v bílé hmotě a kortikální atrofie. Změny na MR mozku byly častější u starších pacientů, s horším a progredujícím zrakovým postižením a u pacientů s postižením sluchu [38].

Pacienti s manifestujícími se extraokulárními příznaky měli v souboru statisticky horší prognózu stran míry postižení zraku (zraková ostrost 0,086) v porovnání s pacienty pouze s izolovaným postižením zraku (zraková ostrost 0,14). Naopak velmi vzácně se u jedinců s DOA plus symptomy porucha zraku nevyskytuje (dle metaanalýzy Yu-Wai-Mana et al byla prevalence očního postižení 95,6 % [87/91 pacientů]) [32].

Diagnostika

V rámci diferenciací diagnostiky DOA mohou být obzvláště významné některé anamnestické údaje. Nejdůležitějšími jsou

Tab. 1. Mitochondriální onemocnění s neuropatií optiku jako dominantním projevem onemocnění.

Lokus	Gen	OMIM	Dědičnost	Fenotyp	Literární citace
1p36.2	<i>MFN2</i>	601152	AD	HMSN-6A	[52]
3q29	<i>OPA1</i>	165500	AD	DOA a DOAplus syndrom	[19]
3q26.33	<i>DNAJC19</i>	610198	AR	DCMA syndrom ± OA	[96]
4p16.1	<i>WFS1</i>	222300	AR	Wolframův syndrom 1 (DIDMOAD)	[49]
4p16.1	<i>WFS1</i>	614296	AD	Wolfram-like syndrom	[50]
4q24	<i>CISD2</i>	604928	AR	Wolframův syndrom 2	[97]
5q22.1	<i>SLC25A46</i>	616505	AR	HMSN-6BNO ± periferní neuropatie, mozečkové symptomy	[98]
6q21	<i>RTN4IP1</i>	616732	AR	NO ± ataxie, mentální retardace, epilepsie	[99]
9q21.11	<i>FXN</i>	229300	AR	Friedreichova ataxie	[100]
11q14.1-q21	<i>TMEM126A</i>	612989	AR	NO ± porucha sluchu	[101]
12q24.31	<i>C12orf65</i>	615035	AR	NO ± spastická paraplegie dolních končetin, periferní neuropatie	[102]
16q24.3	<i>SPG7</i>	607259	AR, AD	hereditární spastická paraplegie typ 7	[103]
19q13.2-q13.3	<i>OPA3</i>	258501	AR	Costeffův syndrom	[44]
22q13.2	<i>ACO2</i>	616289	AR	NO ± cerebelární syndrom, encefalopatie	[104]
Xq22.1	<i>TIMM8A</i>	304700	XL	syndrom Mohr-Tranebjaergové	[53,54]

AD – autozomálně dominantní dědičnost; AR – autozomálně recesivní dědičnost; DCMA – dilatační kardiomyopatie a ataxie; DIDMOAD – diabetes insipidus, diabetes mellitus, atrofie optiku, hluchota; DOA – dominantní atrofie optiku; HMSN – hereditární motoricko-senzorická neuropatie; OA – atrofie optiku; NO – neuropatie optiku; XL – X-vázaná dědičnost

počátek v dětství, pomalá progresse a více-generační postižení svědčící pro dominantní dědičnost.

Oční vyšetření by mělo zahrnovat stanovení zrakové ostrosti a kontrastní citlivosti, vyšetření barvocitu a zorného pole, biomikroskopii fundu a OCT se spektrální doménou. Vhodné je doplnění VEP. Při podezření na DOA plus syndrom je nutné provést i BAEP, audiometrii, neurologické vyšetření a MR mozku.

Dále je indikováno genetické vyšetření, a to sekvenace *OPA1* genu, ev. *OPA3* genu. V případě nejednoznačného klinického nálezu při negativní rodinné anamnéze se v rámci diferenciální diagnostiky doplňuje vyšetření tří nejčastějších mutací asociovaných s LHON, ev. dostupná molekulárně genetická vyšetření možných jiných syndromů v rámci panelů genů, jejichž mutace způsobují dědičné poruchy zraku. Při diagnostických rozpacích přistupujeme v rámci výzkumných účelů k celoxomovému či celogenomovému sekvenování.

Studiem svalové tkáně získané jak od DOA plus pacientů, tak od jedinců pouze se zrakovým postižením byla u obou skupin histochemicky prokázána COX-deficitní svalová vlákna, u DOA plus syndromu byl ale nález významnější. U většiny pacientů

z obou klinických skupin byla ve svalové tkáni prokázána delece mitochondriální DNA (mtDNA) [32]. U pacientů se suspektním DOA plus syndromem je možné doplnit svalovou biopsii.

Diferenciální diagnostika

Diferenciální diagnostika neuropatií optiku je široká. Patří sem geneticky podmíněné i získané příčiny vedoucí k poškození zrakového nervu.

Byly identifikovány další geny, o nichž je známo, že vzácněji podmiňují jak autozomálně dominantní, tak autozomálně recesivní a X-vázanou dědičnost atrofie optiku a mohou být doprovázeny extraokulární symptomatikou. Příčinou DOA může být např. mutace v genu pro *OPA3*, kde bývají klinicky kromě neuropatie optiku přítomny také presenilně vzniklá katarakta nebo extraokulární příznaky, jako např. senzorineurální porucha sluchu a neurologické příznaky [39,40].

Časnou manifestací atrofie optiku asociovanou se spinocerebelární degenerací vedoucí k cerebelární ataxii, pyramidovým jevům, periferní neuropatii, spasticitě a opožděnému psychomotorickému vývoji je charakterizován Behrův syndrom [41]. Jedná se o geneticky heterogenní soubor příznaků,

u kterého je popsána jak autozomálně recesivní, tak dominantní dědičnost [42,43]. Původně byl tento syndrom spojován především s autozomálně recesivní mutací v genu pro *OPA3* podmiňující 3-metylglutakonovou acidurii typ 3 (Costeffův syndrom) [44,45]. Nově však byly u tohoto syndromu potvrzeny i mutace v genu pro *OPA1*, dominantně i recesivně děděné [46–48]. U Behrova syndromu byl u dvou nepřibuzných dětí v roce 2017 poprvé popsán i tzv. Leigh-like syndrom, na MR mozku byly nalezeny progresivní cerebelární atrofie, hyperintenzity v bazálních gangliích a patologické akumulace laktátu, geneticky byl přítomen nález složené heterozygotní a homozygotní mutace v genu pro *OPA1* [43].

Významnou jednotkou v rámci diferenciální diagnostiky je pro svou incidenci a klinický obraz především LHON, podmíněná mutacemi v mtDNA, pro kterou je charakteristická bilaterální nebolestivá rychlá ztráta zraku typicky postihující častěji muže ve 2. a 3. dekádě života. DOA společně s LHON představují nejčastější mitochondriální onemocnění vedoucí k atrofii optického nervu.

Vzácněji může být atrofie optiku symptomem i v rámci jiných mitochondriálních onemocnění s komplexním fenotypem, které tímto lze zařadit i do diferenciální diagnostiky

Tab. 2. Fyziologická funkce OPA1 proteinu.

Význam OPA1 proteinu ve fyziologii mitochondrií

fúze vnitřní mitochondriální membrány

udržování struktury mitochondriálních krist

vliv na stabilizaci mitochondriální DNA

podíl na bioenergetice (organizace superkomplexů, komplexu V, udržování Ca²⁺ homeostázy)

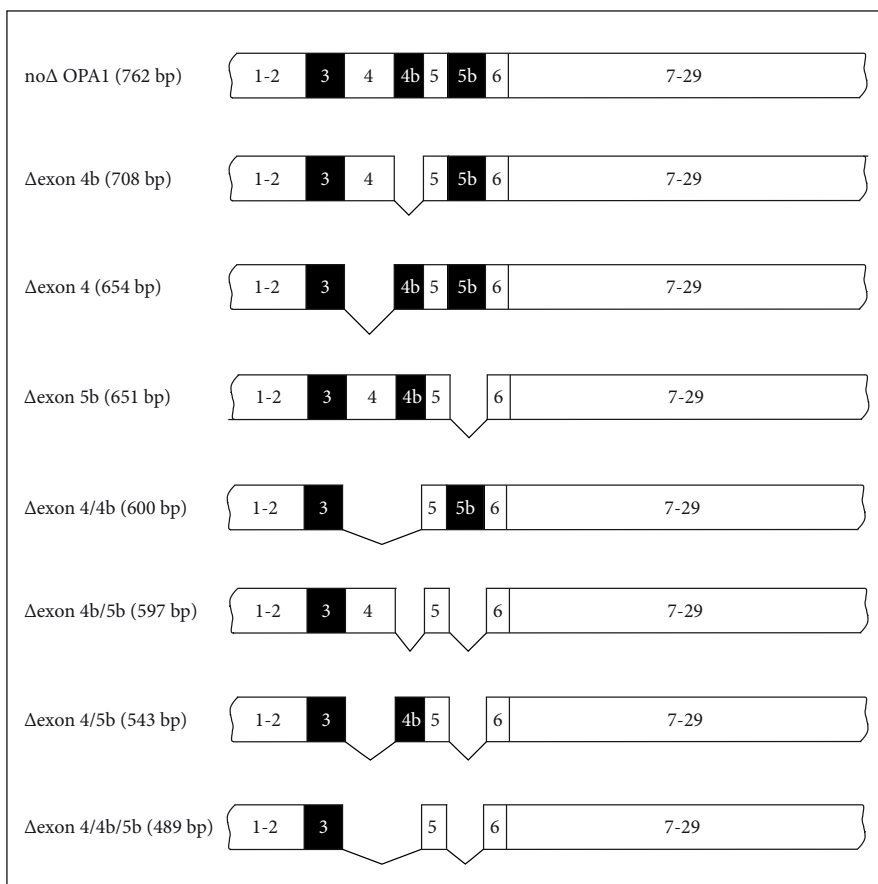
udržování buněčné redoxní homeostázy

antiapoptotický efekt

systém kontroly mitochondriální kvality

DOA plus syndromu. Jedná se např. o Wolframův syndrom, autozomálně recesivní onemocnění manifestující se diabetem insipidem, diabetem mellitem, atrofií optiku a hluchotou [49]. Další klinickou jednotkou, která může být v diferenciální diagnostice zvažována, je autozomálně dominantní Wolframův syndrom, mezi jehož symptomy patří kongenitální progredující porucha sluchu, atrofie optiku a porucha glukózové tolerance [50,51], dále hereditární motoricko-senzorická neuropatie typu 6 způsobená mutacemi v mitofusinu 2 (*MFN2*), jež vede k periferní neuropatii a atrofií optiku [52]. Pomalu progredující ztráta zrakové ostrosti je přítomna společně s poruchou sluchu a pomalu progredující dystonií a demencí u syndromu Mohr-Tranebjaergové, X-vázaného onemocnění patřícího svým klinickým obrazem také do diferenciálně diagnostické rozvahy [53,54]. Neuropatie optiku je někdy popisována i u geneticky heterogenního Leighova syndromu [55], syndromu myoklonické epilepsie s červenými vlákny (myoclonic epilepsy with ragged red fibres; MERRF) [56] či Friedreichovy ataxie [57]. V tab. 1 jsou uvedena mitochondriální onemocnění, u nichž je neuropatie optiku jedním z dominantních klinických příznaků, a která proto představují hlavní diferenciálně diagnostické jednotky DOA.

Mezi získané příčiny patří neuropatie optiku vznikající např. na podkladě zánětlivé etiologie (neuritida optiku u roztroušené sklerózy, neuromyelitida optického nervu, neurosarkoidóza), vaskulárního onemocnění, komprese zrakového nervu či toxické a nutriční příčiny [58,59].



Obr. 3. Schématické znázornění 8 možných OPA1 transkriptů vznikajících alternativním sestřihem [9].

Fig. 3. Schematic representation of 8 possible transcripts arising from alternative OPA1 gene splicing [9].

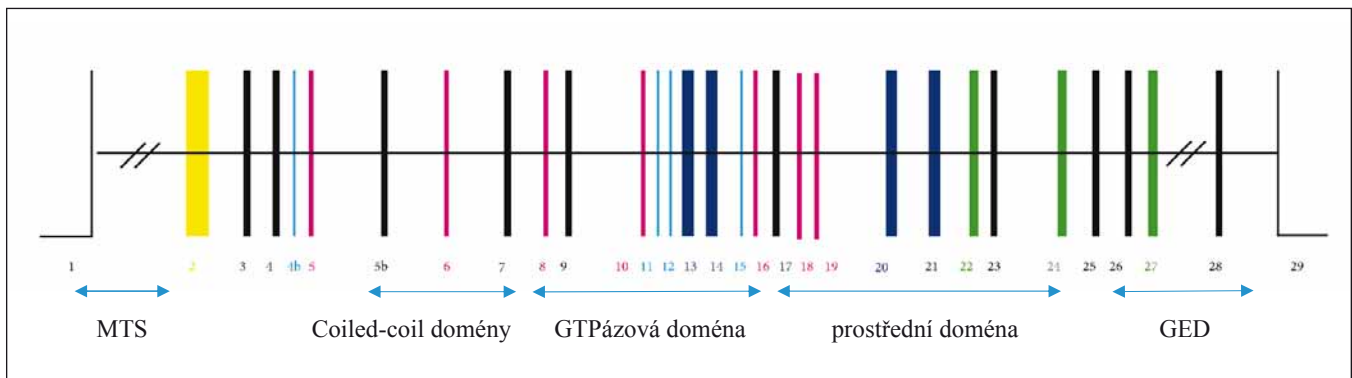
Patofyziologie DOA

Nejčastější příčinou DOA jsou mutace v *OPA1* genu [8,9], jež dle literatury podmiňují okolo 65 % případů [15,16,60]. *OPA1* je nukleární gen, kánonický transkript 1 kodující izoformu 1 (NM 015560.2) je složen z 29 exonů (dle databáze Lovd). *OPA1* protein, který je tímto genem kódován, je dynaminu podobná GTPáza, jež se nachází v mitochondriálním intermembranovém prostoru, kde je ukotvena k vnitřní mitochondriální membráně (VMM) [61]. Ve tkáních se vyskytuje ubikvitně, ale největší zastoupení má v retině, mozku, testes, srdci a kosterním svalstvu [8].

OPA1 proteinu byla zprvu připisována pouze schopnost fúze (splynutí) VMM [62]. V dnešní době je však známo, že jeho funkce jsou komplexnějšího rázu (tab. 2). Úzce spolupracuje s dalšími dynaminu podobnými GTPázami umožňujícími jak fúzi vnější membrány mitochondrií (mitofuziny *MFN1*, *MFN2*) [63], tak její štěpení

(*DRP1* a *DNM2*) [64]. Dynamická rovnováha mitochondriální sítě je zásadní z hlediska adaptace buňky na aktuální energetickou potřebu. Další funkcí *OPA1* proteinu je udržování struktury mitochondriálních krist [65] a stability mtDNA, pravděpodobně prostřednictvím jejího kotvení k VMM [66]. Tím umožňuje kompartmentalizaci cytochromu c a dalších proapoptotických faktorů a podílí se tak na řízení apoptózy [65]. Mezi další popsané funkce proteinu *OPA1* v mitochondriích patří sestavování superkomplexů respiračního řetězce, udržování Ca²⁺ a redoxní homeostázy a je i důležitou součástí kontrolního systému mitochondriální kvality [67].

OPA1 se vyskytuje v osmi izoformách značených čísly 1–8, které vznikají alternativním štěpením exonů 4, 4b a 5 (obr. 3). Vzniklé proteiny jsou tvořeny z 924–1014 aminokyselin. Sestávají se z N-terminální oblasti, kde je lokalizována sekvence, jež cílí protein do mitochondrie (mitochondria-targeting sequence; MTS), dále následuje transmem-



Obr. 4. Struktura *OPA1* genu. Exony očíslované [9].

GED – GTPázová efektorová doména; MTS – sekvence, jež cílí protein do mitochondrie

Fig. 4. Structure of the *OPA1* gene. Exons are numbered [9].

GED – GTPase effector domain; MTS – mitochondria-targeting sequence

bránová doména kotví protein k VMM, a coiled-coil domény. Následující část je tvořena dynamickou oblastí – GTPázová doména, prostřední doména a C-terminální oblastí obsahující GTPázovou efektorovou doménu (GED) (obr. 4) [68].

Expresí jednotlivých izoform je velmi variabilní v různých tkáních. Předpokládá se, že fyziologicky dochází v jednotlivých buňkách k expresi osmi izoform v různém poměru, které určují specifickou funkci konkrétní buňky [61]. Studie buněčných modelů, v nichž byly variabilně exprimovány jednotlivé izoformy, ukazují, že všechny mají schopnost zachovat integritu mtDNA i strukturu mitochondriálních krist [69]. Navíc se některé izoformy specificky uplatňují ve fúzi mitochondrií a udržení membránového potenciálu [61].

Zatím bylo popsáno více než 400 patogenních mutací v *OPA1* genu (dle databáze Lovd). Přibližně polovina má za následek tzv. haploinsuficienci, tzn. snížené množství proteinu v buňce, které je způsobeno stavem, kdy přepsaný alternativní transkript je v průběhu kontrolních procesů v buňce rozpoznán jako nefunkční a je následně v buňce degradován prostřednictvím tzv. nonsense zprostředkované degradace [16,22,31]. U missense mutací se předpokládá dominantně negativní mechanismus vedoucí k těžšímu fenotypovému projevu a extraokulárním příznakům u DOA plus syndromů [32,70].

Dle studie Yu-Wai-Mana et al je 2–3x vyšší riziko rozvoje DOA plus u jedinců s missense mutací a mutací lokalizovaných v GTPázové oblasti a 4x nižší riziko u *OPA1* mutací ve střední dynamické doméně [32].

Mutace v genu vedou k narušení fyziologických funkcí *OPA1* proteinu. Dochází

k fragmentaci mitochondriální sítě, která má za následek nestabilitu dýchacího řetězce a nadprodukcí reaktivních forem kyslíku (reactive oxygen species; ROS). Oba tyto procesy vedou ke snížení tvorby adenosin-trifosfátu (ATP) a neregulovanému uvolňování proapoptotického cytochromu c do cytosolu buňky [62]. Ve fibroblastech nesoucích *OPA1* mutaci byla popsána dysfunkce komplexu I a IV mající za následek narušenou tvorbu ATP [71,72]. Dále dochází k nestabilitě mtDNA a nahromadění mtDNA delecí [73], vzácněji k depleci mtDNA [74].

Není jasné, proč preferenčně dochází k porušení RGC, když je *OPA1* gen exprimován ve všech lidských buňkách. Jedná se nejspíše o kombinaci anatomických, fyziologických a genetických faktorů, jež zvyšují jejich vulnerabilitu. Přesto v tuto chvíli nejsou známy konkrétní rizikové či naopak protektivní faktory prostředí, jež by měly vliv na penetranci onemocnění [75].

Post mortem histologické vyšetření jedinců s manifestní DOA prokázalo degeneraci RGC a následující atrofii vláken optického nervu [76]. Obdobně jako u LHON jsou u DOA preferenčně postiženy parvocelulární RGC malého kalibru v papilomakulárním svazku, u kterých se předpokládá, že mohou mít menší rezervy mitochondriální energie v porovnání s magnocelulárními RGC, jež se nachází v jiných oblastech retiny [77,78]. Dále se předpokládá, že v menších RGC dochází v poměru k větší produkci ROS než k jejich detoxifikaci v porovnání s většími RGC [79]. Axony retinálních buněk ve svém průběhu procházejí lamina cribrosa, distálněji jsou axonální vlákna myelinizovaná, proximálně jsou však nemyelinizovaná s vysokým obsahem mitochondrií a sodíkových kanálů. Na

patogenezi se může podílet i fototoxicita světla dopadajícího na sítnici [80].

Jiné geny, jejichž mutace jsou vzácněji spjaty s neuropatií optiku, vedou také k narušení správné mitochondriální funkce v buňce. *OPA3* gen podmiňuje *OPA3* protein, jehož funkce není stále příliš jasná. Zdá se, že hraje roli ve stabilitě mitochondriální sítě [81,82]. Byla popsána missense mutace v genu pro *MFN2*, která vedla k DOA plus syndromu, přičemž ve fibroblastech pacientů byly zjištěny snížená exprese *MFN2*, deficit dýchacího řetězce, fragmentace mitochondriální sítě a opožděná reparace mtDNA po oxidativním stresu. Tito pacienti také měli ve svalové biopsii přítomny mtDNA delecce [83].

Terapie

Terapeutické možnosti DOA jsou v současné době velmi omezené, ale vzhledem k pomalé progresi zrakového postižení vedoucího ke ztrátě zraku jen u části pacientů, má onemocnění lepší prognózu než např. LHON. Péče o pacienty se zrakovým postižením zůstává stále symptomatická. Dlouhodobá multidisciplinární péče je však nezbytná především z důvodu eventuální terapie poruchy sluchu pomocí kochleárních implantátů nebo operačního řešení u pacientů s doprovodnou ptózou víček. Časná diagnostika extraokulárních symptomů zabrání zbytečnému dalšímu pátrání po etiologii příznaků.

Vzhledem k narušené aktivitě komplexu I a zvýšené tvorbě ROS se stejně jako u LHON zkoušejí látky, které umožňují přesun elektronů dýchacího řetězce, čímž se obchází nefunkční komplex I. V současnosti se nabízí využití nové generace analogů koenzymu Q10, resp. ubiquinonu – idebenon a *EPI-743*. Malé studie s idebenonem a *EPI-743* u pacientů

s LHON přinesly první výsledky a zdůraznily nutnost časné diagnostiky [84,85]. Podávání idebenonu sedmi pacientům s *OPA1* mutací vedlo v pilotní klinické studii pouze k mírnému zlepšení zrakových funkcí u pěti z nich; studie navíc nebyla zaslepená podáváním placebo [86]. Obdobně i kontrolovaná studie na DOA myších z roku 2016 prokázala pouze minimální pozitivní efekt idebenonu. Zajímavostí je jeho škodlivý efekt na RGC kontrolní skupiny divokého typu (wild-type) [87]. Komplexní úloha *OPA1* proteinu v mitochondriálních funkcích může vysvětlovat, proč podávání idebenonu pacientům s DOA má variabilní výsledky na rozdíl od LHON [88]. K odpovídajícímu vyhodnocení efektivity idebenonu u DOA je nutné provedení dlouhodobé a zaslepené studie na velké skupině pacientů.

Protože je DOA monogenní onemocnění, je vhodným kandidátem pro genovou terapii, která by cíleně vedla k expresi wild-type alely [67,89]. Povzbudivé jsou výsledky probíhajících klinických studií u pacientů s LHON, kterým je intravitreálně jednorázově aplikována injekce adeno-asociovaného viru 2 (AAV2) nesoucího gen pro MT-ND4 podjednotku komplexu 1 [90,91]. Vzhledem k nukleární lokalizaci genu navíc odpadá nutnost složité úpravy genu k jeho nasměrování do místa působení v mitochondrii. Výše uvedená existence několika různých izoform však může naopak představovat komplikaci této terapie. Proto je podstatné zaměřit se v dalších studiích na stanovení profilu exprimovaných izoform ve wild-type a mutantních lidských RGC tak, aby se našla optimální izoforma, která by zajistila správnou hladinu *OPA1* proteinu s perspektivou individualizované terapie [67]. Jako slibná možnost genové terapie se u DOA zdá být především izoforma 1. Mírná nadprodukce této izoformy chránila a vedla u myšičího modelu k úpravě dynamiky mitochondriální sítě, ultrastruktury krist a organizaci komplexů a superkomplexů mitochondriálního respiračního řetězce [92]. Autoři Sarzi et al v roce 2018 publikovali výsledky první studie genové terapie na myšičím modelu s c.2708_2711del (NM 015560) *Opa1* mutací. Intravitreální aplikace AAV2 vektoru nesoucího komplementární DNA kódující izoformu 1 zabránila degeneraci RGC. Skotopická prahová odpověď byla stejná jako u zdravých kontrol, nicméně byl přítomen patologický nález na VEP, což by mohlo naznačovat, že terapie nemusí být dostatečná k udržení převodu signálu dále po zrakové dráze [93].

Nedílnou součástí péče je genetická konzultace ostatních rodinných příslušníků. Prenatální a preimplantační diagnostika v rodině je možná [94].

Česká kohorta pacientů

Vzhledem k nutnosti centralizované péče vzniklo při VFN v Praze a 1. LF UK v Praze Centrum pro pacienty s mitochondriálními neuropatiemi optiku. Jedná se o specializované pracoviště při klinice dětského a dorostového lékařství, jež díky spolupráci s Oční klinikou umožňuje diagnostiku, komplexní péči a dispenzarizaci nejen pacientů, ale i zdravých rodinných příslušníků a přenašečů onemocnění. V centru jsou vedeni kromě pacientů s LHON právě i jedinci s DOA.

V době vydání této práce byla diagnóza DOA molekulárně geneticky potvrzena u 35 jedinců z 19 rodin, bez preference pohlaví. Klinické údaje byly dostupné u 25 pacientů z 14 rodin. Počátek příznaků byl u 18 z 25 pacientů (72 %) před 20. rokem, přičemž před 6. rokem to bylo u 7/25 (28 %). Zraková ostrost horší než 0,1 na lepším oku byla přítomna u 7 pacientů z 25 (28 %). Průměrná zraková ostrost všech očí v souboru byla 0,22 (rozah 1,0–0,02). U 7 pacientů ze 4 rodin se onemocnění manifestuje i plus symptomatologií (porucha sluchu, ptóza víček, CPEO, periferní neuropatie a myopatie). V roce 2013 naše skupina popsala a publikovala novou missense mutaci v *OPA1* genu, jež se projevovala závažným DOA plus syndromem s neuropatií optiku, ztrátou sluchu, ptózou víček, CPEO, polyneuropatií a ataxií [95].

Závěr

Dominantní atrofie optiku je geneticky podmíněné onemocnění, na které by se mělo pomyslet v rámci diferenciální diagnostiky u jedinců s neuropatií optiku, variabilně s přidruženými dalšími symptomy, jako jsou porucha sluchu, ptóza víček, CPEO, ataxie či periferní neuropatie. Zvláštní pozornost pak budí anamnesticky plíživý nástup obtíží, obvykle od dětství, a pozitivní rodinná anamnéza. Diagnostický proces a další sledování pacientů by mělo být multidisciplinární, zahrnující nejenom podrobné zhodnocení očního nálezu a stanovení molekulárně genetické příčiny, ale nutné je i vyšetření neurologické a foniatrické. Nedílnou součástí by také mělo být aktivní vyhledávání přenašečů v rodině a jejich důsledná dispenzarizace, neboť v posledních letech probíhají studie zabývající se možnostmi terapeuti-

kého ovlivnění, které se zdá být neefektivnější v časných fázích onemocnění před rozvojem ireverzibilní atrofie optického nervu.

Grantová podpora

Práce byla podpořena grantem AZV 16-32341A.

Konflikt zájmů

Autoři deklarují, že v souvislosti s předmětem studie nemají žádný konflikt zájmů.

Literatura

- Lenaers G, Hamel C, Deletre C et al. Dominant optic atrophy. *Orphanet J Rare Dis* 2012; 7: 46. doi: 10.1186/1750-1172-7-46.
- Batten B. A family suffering from hereditary optic atrophy. *Trans Ophthalmol Soc UK* 1896; 16: 125.
- Snell S. Diseases of the optic nerve. I. Hereditary or congenital optic atrophy and allied cases. *Trans Ophthalmol Soc UK* 1897; 17: 66–81.
- Kjer P. Infantile optic atrophy with dominant mode of inheritance: a clinical and genetic study of 19 Danish families. *Acta Ophthalmol Suppl* 1959; 164 (Suppl 54): 1–147.
- Smith DP. Diagnostic criteria in dominantly inherited juvenile optic atrophy. A report of three new families. *Am J Optom Arch Am Acad Optom* 1972; 49(3): 183–200. doi: 10.1097/00006324-197203000-00001.
- Amati-Bonneau P, Valentino ML, Reynier P et al. *OPA1* mutations induce mitochondrial DNA instability and optic atrophy 'plus' phenotypes. *Brain* 2008; 131(Pt 2): 338–351. doi: 10.1093/brain/awm298.
- Eiberg H, Kjer B, Kjer P et al. Dominant optic atrophy (*OPA1*) mapped to chromosome 3q region. I. Linkage analysis. *Hum Mol Genet* 1994; 3(6): 977–980. doi: 10.1093/hmg/3.6.977.
- Alexander C, Votruba M, Pesch UE et al. *OPA1*, encoding a dynamin-related GTPase, is mutated in autosomal dominant optic atrophy linked to chromosome 3q28. *Nat Genet* 2000; 26(2): 211–215. doi: 10.1038/79944.
- Deletre C, Griffioen JM, Kaplan J et al. Mutation spectrum and splicing variants in the *OPA1* gene. *Hum Genet* 2001; 109(6): 584–591. doi: 10.1007/s00439-001-0633-y.
- Kjer B, Eiberg H, Kjer P et al. Dominant optic atrophy mapped to chromosome 3q region. II. Clinical and epidemiological aspects. *Acta Ophthalmol Scand* 1996; 74(1): 3–7. doi: 10.1111/j.1600-0420.1996.tb00672.x.
- Yu-Wai-Man P, Chinnery PF. Dominant optic atrophy: novel *OPA1* mutations and revised prevalence estimates. *Ophthalmology* 2013; 120(8): 1712. doi: 10.1016/j.ophtha.2013.04.022.
- Yu-Wai-Man P, Griffiths PG, Brown DT et al. The epidemiology of Leber hereditary optic neuropathy in the North East of England. *Am J Hum Genet* 2003; 72(2): 333–339. doi: 10.1086/346066.
- Thiselton DL, Alexander C, Morris A et al. A frameshift mutation in exon 28 of the *OPA1* gene explains the high prevalence of dominant optic atrophy in the Danish population: evidence for a founder effect. *Hum Genet* 2001; 109(5): 498–502. doi: 10.1007/s004390100600.
- Toomes C, Marchbank NJ, Mackey DA et al. Spectrum, frequency and penetrance of *OPA1* mutations in dominant optic atrophy. *Hum Mol Genet* 2001; 10(13): 1369–1378. doi: 10.1093/hmg/10.13.1369.
- Cohn AC, Toomes C, Potter C et al. Autosomal dominant optic atrophy: penetrance and expressivity in patients with *OPA1* mutations. *Am J Ophthalmol* 2007; 143(4): 656–662. doi: 10.1016/j.ajo.2006.12.038.
- Yu-Wai-Man P, Griffiths PG, Burke A et al. The prevalence and natural history of dominant optic atrophy

- due to OPA1 mutations. *Ophthalmology* 2010; 117(8): 1538–1546. doi: 10.1016/j.ophtha.2009.12.038.
17. Hoyt CS. Autosomal dominant optic atrophy. A spectrum of disability. *Ophthalmology* 1980; 87(3): 245–251. doi: 10.1016/s0161-6420(80)35247-0.
18. Votruba M, Fitzke FW, Holder GE et al. Clinical features in affected individuals from 21 pedigrees with dominant optic atrophy. *Arch Ophthalmol* 1998; 116(3): 351–358. doi: 10.1001/archophth.116.3.351.
19. Johnston RL, Seller MJ, Behnam JT et al. Dominant optic atrophy. Refining the clinical diagnostic criteria in light of genetic linkage studies. *Ophthalmology* 1999; 106(1): 123–128. doi: 10.1016/S0161-6420(99)90013-1.
20. Almind GJ, Ek J, Rosenberg T et al. Dominant optic atrophy in Denmark – report of 15 novel mutations in OPA1, using a strategy with a detection rate of 90%. *BMC Med Genet* 2012; 13: 65. doi: 10.1186/1471-2350-13-65.
21. Nochez Y, Arsene S, Gueguen N et al. Acute and late-onset optic atrophy due to a novel OPA1 mutation leading to a mitochondrial coupling defect. *Mol Vis* 2009; 15: 598–608.
22. Pretegianni E, Rosini F, Rufa A et al. Genotype-phenotype and OCT correlations in autosomal dominant optic atrophy related to OPA1 gene mutations: report of 13 Italian families. *J Neurol Sci* 2017; 382: 29–35. doi: 10.1016/j.jns.2017.09.018.
23. Puomila A, Huoponen K, Mantyjarvi M et al. Dominant optic atrophy: correlation between clinical and molecular genetic studies. *Acta Ophthalmol Scand* 2005; 83(3): 337–346. doi: 10.1111/j.1600-0420.2005.00448.x.
24. Votruba M, Thiselton D, Bhattacharya SS. Optic disc morphology of patients with OPA1 autosomal dominant optic atrophy. *Br J Ophthalmol* 2003; 87(1): 48–53. doi: 10.1136/bjo.87.1.48.
25. Barboni P, Savini G, Cascavilla ML et al. Early macular retinal ganglion cell loss in dominant optic atrophy: genotype-phenotype correlation. *Am J Ophthalmol* 2014; 158(3): 628. doi: 10.1016/j.ajo.2014.05.034.
26. Park SW, Hwang JM. Optical coherence tomography shows early loss of the inferior temporal quadrant retinal nerve fiber layer in autosomal dominant optic atrophy. *Graefes Arch Clin Exp Ophthalmol* 2015; 253(1): 135–141. doi: 10.1007/s00417-014-2852-7.
27. Paul KN, Saafir TB, Tosini G. The role of retinal photoreceptors in the regulation of circadian rhythms. *Rev Endocr Metab Disord*. 2009; 10(4): 271–278. doi: 10.1007/s11554-009-9120-x.
28. Gonzalez-Menendez I, Reinhard K, Tolivia J et al. Influence of opa1 mutation on survival and function of retinal ganglion cells. *Invest Ophthalmol Vis Sci* 2015; 56(8): 4835–4845. doi: 10.1167/iov.15-16743.
29. La Morgia C, Ross-Cisneros FN, Sadun AA et al. Melanopsin retinal ganglion cells are resistant to neurodegeneration in mitochondrial optic neuropathies. *Brain* 2010; 133(8): 2426–2438. doi: 10.1093/brain/awq155.
30. Holder GE, Votruba M, Carter AC et al. Electrophysiological findings in dominant optic atrophy (DOA) linking to the OPA1 locus on chromosome 3q 28-qter. *Doc Ophthalmol* 1998; 95(3–4): 217–228.
31. Liskova P, Tesarova M, Dudakova L et al. OPA1 analysis in an international series of probands with bilateral optic atrophy. *Acta Ophthalmol* 2017; 95(4): 363–369. doi: 10.1111/aos.13285.
32. Yu-Wai-Man P, Griffiths PG, Gorman GS et al. Multi-system neurological disease is common in patients with OPA1 mutations. *Brain* 2010; 133(3): 771–786. doi: 10.1093/brain/awq007.
33. Amati-Bonneau P, Guichet A, Olichon A et al. OPA1 R445H mutation in optic atrophy associated with sensorineural deafness. *Ann Neurol* 2005; 58(6): 958–963. doi: 10.1002/ana.20681.
34. Huang T, Santarelli R, Starr A. Mutation of OPA1 gene causes deafness by affecting function of auditory nerve terminals. *Brain Res* 2009; 1300: 97–104. doi: 10.1016/j.brainres.2009.08.083.
35. Leruez S, Milea D, Defoort-Dhellemmes S et al. Sensorineural hearing loss in OPA1-linked disorders. *Brain* 2013; 136(7): 236. doi: 10.1093/brain/aws340.
36. Pretegianni E, Rufa A, Gallus GN et al. Spastic paraplegia in “dominant optic atrophy plus” phenotype due to OPA1 mutation. *Brain* 2011; 134(11): 195. doi: 10.1093/brain/awr101.
37. Verny C, Loiseau D, Scherer C et al. Multiple sclerosis-like disorder in OPA1-related autosomal dominant optic atrophy. *Neurology* 2008; 70(13 Pt 2): 1152–1153. doi: 10.1212/01.wnl.0000289194.89359.a1.
38. Roubertie A, Leboucq N, Picot MC et al. Neuro-radiological findings expand the phenotype of OPA1-related mitochondrial dysfunction. *J Neurol Sci* 2015; 349(1–2): 154–160. doi: 10.1016/j.jns.2015.01.008.
39. Sergouniotis PI, Perveen R, Thiselton DL et al. Clinical and molecular genetic findings in autosomal dominant OPA3-related optic neuropathy. *Neurogenetics* 2015; 16(1): 69–75. doi: 10.1007/s10048-014-0416-y.
40. Reynier P, Amati-Bonneau P, Verny C et al. OPA3 gene mutations responsible for autosomal dominant optic atrophy and cataract. *J Med Genet* 2004; 41(9): 110. doi: 10.1136/jmg.2003.016576.
41. Behr C. Die komplizierte, hereditär-familiäre Optikusatrophie des Kindesalters – ein bisher nicht beschriebener Symptomkomplex. *Klin Mbl Augenheilkd* 1909; 47: 138–160.
42. Kleffner I, Wessling C, Gess B et al. Behr syndrome with homozygous C19ORF12 mutation. *J Neurol Sci* 2015; 357(1–2): 115–158. doi: 10.1016/j.jns.2015.07.009.
43. Rubegni A, Pisano T, Bacci G et al. Leigh-like neuroimaging features associated with new biallelic mutations in OPA1. *Eur J Paediatr Neurol* 2017; 21(4): 671–677. doi: 10.1016/j.ejpn.2017.04.004.
44. Anikster Y, Kleta R, Shaag A et al. Type III 3-methylglutamic aciduria (optic atrophy plus syndrome, or Costeff optic atrophy syndrome): identification of the OPA3 gene and its founder mutation in Iraqi Jews. *Am J Hum Genet* 2001; 69(6): 1218–1224. doi: 10.1086/324651.
45. Yu-Wai-Man P, Chinnery PF. Reply: Early-onset Behr syndrome due to compound heterozygous mutations in OPA1. *Brain* 2014; 137(10): 302. doi: 10.1093/brain/awu187.
46. Lee J, Jung SC, Hong YB et al. Recessive optic atrophy, sensorimotor neuropathy and cataract associated with novel compound heterozygous mutations in OPA1. *Mol Med Rep* 2016; 14(1): 33–40. doi: 10.3892/mmr.2016.5209.
47. Bonneau D, Colin E, Oca F et al. Early-onset Behr syndrome due to compound heterozygous mutations in OPA1. *Brain* 2014; 137(10): 301. doi: 10.1093/brain/awu184.
48. Pyle A, Ramesh V, Bartsakoulia M et al. Behr’s syndrome is typically associated with disturbed mitochondrial translation and mutations in the C12orf65 gene. *J Neuromuscul Dis* 2014; 1(1): 55–63. doi: 10.3233/JND-140003.
49. Barrett TG, Bunday SE, Fielder AR et al. Optic atrophy in Wolfram (DIDMOAD) syndrome. *Eye (Lond)* 1997; 11(6): 882–888. doi: 10.1038/eye.1997.226.
50. Eiberg H, Hansen L, Kjer B et al. Autosomal dominant optic atrophy associated with hearing impairment and impaired glucose regulation caused by a missense mutation in the WFS1 gene. *J Med Genet* 2006; 43(5): 435–440. doi: 10.1136/jmg.2005.034892.
51. Soares A, Mota A, Fonseca S et al. Ophthalmologic manifestations of Wolfram syndrome: report of 14 cases. *Ophthalmologica* 2019; 241(2): 116–119. doi: 10.1159/000490535.
52. Voo I, Alif BE, Udar N et al. Hereditary motor and sensory neuropathy type VI with optic atrophy. *Am J Ophthalmol* 2003; 136(4): 670–677. doi: 10.1016/s0002-9394(03)00390-8.
53. Tranebjaerg L, Schwartz C, Eriksen H et al. A new X linked recessive deafness syndrome with blindness, dystonia, fractures, and mental deficiency is linked to Xq22. *J Med Genet* 1995; 32(4): 257–263. doi: 10.1136/jmg.32.4.257.
54. Mohr J, Mageroy K. Sex-linked deafness of a possibly new type. *Acta Genet Stat Med* 1960; 10: 54–62. doi: 10.1159/000151118.
55. Leigh D. Subacute necrotizing encephalomyelopathy in an infant. *J Neurol Neurosurg Psychiatry* 1951; 14(3): 216–221. doi: 10.1136/jnnp.14.3.216.
56. DiMauro S, Hirano M. MERRF. In: Adam MP, Ardinger HH, Pagon RA et al (eds.). *GeneReviews*®. Seattle (WA): University of Washington 1993–2017. [online]. Available from URL: <https://www.ncbi.nlm.nih.gov/books/NBK1119>.
57. Fortuna F, Barboni P, Liguori R et al. Visual system involvement in patients with Friedreich’s ataxia. *Brain* 2009; 132(1): 116–123. doi: 10.1093/brain/awn269.
58. Finsterer J, Mancuso M, Pareyson D et al. Mitochondrial disorders of the retinal ganglion cells and the optic nerve. *Mitochondrion* 2018; 42: 1–10. doi: 10.1016/j.mito.2017.10.003.
59. Otradovec J. Toxické a nutriční neuropatie optiku. In: Otradovec J (ed). *Klinická neurooftalmologie 1*. Praha: Grada 2003: 191–192.
60. Ferre M, Caignard A, Milea D et al. Improved locus-specific database for OPA1 mutations allows inclusion of advanced clinical data. *Hum Mutat* 2015; 36(1): 20–25. doi: 10.1002/humu.22703.
61. Del Dotto V, Fogazza M, Carelli V et al. Eight human OPA1 isoforms, long and short: What are they for? *Biochim Biophys Acta Bioenerg* 2018; 1859(4): 263–269. doi: 10.1016/j.bbabi.2018.01.005.
62. Olichon A, Baricault L, Gas N et al. Loss of OPA1 perturbs the mitochondrial inner membrane structure and integrity, leading to cytochrome c release and apoptosis. *J Biol Chem* 2003; 278(10): 7743–7746. doi: 10.1074/jbc.C200677200.
63. Guillery O, Malka F, Landes T et al. Metalloprotease-mediated OPA1 processing is modulated by the mitochondrial membrane potential. *Biol Cell* 2008; 100(5): 315–325. doi: 10.1042/bc20070110.
64. Lee JE, Westrate LM, Wu H et al. Multiple dynamin family members collaborate to drive mitochondrial division. *Nature* 2016; 540(7631): 139–143. doi: 10.1038/nature20555.
65. Frezza C, Cipolat S, Martins de Brito O et al. OPA1 controls apoptotic cristae remodeling independently from mitochondrial fusion. *Cell* 2006; 126(1): 177–189. doi: 10.1016/j.cell.2006.06.025.
66. Elachouri G, Vidoni S, Zanna C et al. OPA1 links human mitochondrial genome maintenance to mtDNA replication and distribution. *Genome Res* 2011; 21(1): 12–20. doi: 10.1101/gr.108696.110.
67. Del Dotto V, Fogazza M, Lenaers G et al. OPA1: How much do we know to approach therapy? *Pharmacol Res* 2018; 131: 199–210. doi: 10.1016/j.phrs.2018.02.018.
68. Belenguer P, Pellegrini L. The dynamin GTPase OPA1: more than mitochondria? *Biochim Biophys Acta* 2013; 1833(1): 176–183. doi: 10.1016/j.bbamcr.2012.08.004.
69. Del Dotto V, Mishra P, Vidoni S et al. OPA1 Isoforms in the hierarchical organization of mitochondrial functions. *Cell Rep* 2017; 19(12): 2557–2571. doi: 10.1016/j.celrep.2017.05.073.
70. Olichon A, Landes T, Arnaune-Pelloquin L et al. Effects of OPA1 mutations on mitochondrial morphology and apoptosis: relevance to ADOA pathogenesis. *J Cell Physiol* 2007; 211(2): 423–430. doi: 10.1002/jcp.20950.
71. Zanna C, Ghelli A, Porcelli AM et al. OPA1 mutations associated with dominant optic atrophy impair oxidative

- phosphorylation and mitochondrial fusion. *Brain* 2008; 131(2): 352–367. doi: 10.1093/brain/awm335.
- 72.** Agier V, Oliviero P, Laine J et al. Defective mitochondrial fusion, altered respiratory function, and distorted cristae structure in skin fibroblasts with heterozygous OPA1 mutations. *Biochim Biophys Acta* 2012; 1822(10): 1570–1580. doi: 10.1016/j.bbdis.2012.07.002.
- 73.** Hudson G, Amati-Bonneau P, Blakely EL et al. Mutation of OPA1 causes dominant optic atrophy with external ophthalmoplegia, ataxia, deafness and multiple mitochondrial DNA deletions: a novel disorder of mtDNA maintenance. *Brain* 2008; 131(2): 329–337. doi: 10.1093/brain/awm272.
- 74.** Spiegel R, Saada A, Flannery PJ et al. Fatal infantile mitochondrial encephalomyopathy, hypertrophic cardiomyopathy and optic atrophy associated with a homozygous OPA1 mutation. *J Med Genet* 2016; 53(2): 127–131. doi: 10.1136/jmedgenet-2015-103361.
- 75.** Caporali L, Maresca A, Capristo M et al. Incomplete penetrance in mitochondrial optic neuropathies. *Mitochondrion* 2017; 36: 130–137. doi: 10.1016/j.mito.2017.07.004.
- 76.** Kjer P, Jensen OA, Klinken L. Histopathology of eye, optic nerve and brain in a case of dominant optic atrophy. *Acta Ophthalmol (Copenh)* 1983; 61(2): 300–312. doi: 10.1111/j.1755-3768.1983.tb01424.x.
- 77.** Sadun AA, Win PH, Ross-Cisneros FN et al. Leber's hereditary optic neuropathy differentially affects smaller axons in the optic nerve. *Trans Am Ophthalmol Soc* 2000; 98: 223–232, discussion 32–35.
- 78.** Pan BX, Ross-Cisneros FN, Carelli V et al. Mathematically modeling the involvement of axons in Leber's hereditary optic neuropathy. *Invest Ophthalmol Vis Sci* 2012; 53(12): 7608–7617. doi: 10.1167/jovs.12-10452.
- 79.** Levin LA. Superoxide generation explains common features of optic neuropathies associated with cecentral scotomas. *J Neuroophthalmol* 2015; 35(2): 152–160. doi: 10.1097/WNO.0000000000000250.
- 80.** Yu-Wai-Man P. Therapeutic approaches to inherited optic neuropathies. *Semin Neurol* 2015; 35(5): 578–586. doi: 10.1055/s-0035-1563574.
- 81.** Grau T, Burbulla LF, Engl G et al. A novel heterozygous OPA3 mutation located in the mitochondrial target sequence results in altered steady-state levels and fragmented mitochondrial network. *J Med Genet* 2013; 50(12): 848–858. doi: 10.1136/jmedgenet-2013-101774.
- 82.** Ryu SW, Jeong HJ, Choi M et al. Optic atrophy 3 as a protein of the mitochondrial outer membrane induces mitochondrial fragmentation. *Cell Mol Life Sci* 2010; 67(16): 2839–2850. doi: 10.1007/s00018-010-0365-z.
- 83.** Rouzier C, Bannwarth S, Chaussonnet A et al. The MFN2 gene is responsible for mitochondrial DNA instability and optic atrophy "plus" phenotype. *Brain* 2012; 135(1): 23–34. doi: 10.1093/brain/awr323.
- 84.** Sadun AA, Chicani CF, Ross-Cisneros FN et al. Effect of EPI-743 on the clinical course of the mitochondrial disease Leber hereditary optic neuropathy. *Arch Neurol* 2012; 69(3): 331–338. doi: 10.1001/archneurol.2011.2972.
- 85.** Carelli V, La Morgia C, Valentino ML et al. Idebenone treatment in Leber's hereditary optic neuropathy. *Brain* 2011; 134(9): 188. doi: 10.1093/brain/awr180.
- 86.** Barboni P, Valentino ML, La Morgia C et al. Idebenone treatment in patients with OPA1-mutant dominant optic atrophy. *Brain* 2013; 136(2): 231. doi: 10.1093/brain/awt280.
- 87.** Smith TG, Seto S, Ganne P et al. A randomized, placebo-controlled trial of the benzoquinone idebenone in a mouse model of OPA1-related dominant optic atrophy reveals a limited therapeutic effect on retinal ganglion cell dendrocyte and visual function. *Neuroscience* 2016; 319: 92–106. doi: 10.1016/j.neuroscience.2016.01.042.
- 88.** Quiros PM, Ramsay AJ, Sala D et al. Loss of mitochondrial protease OMA1 alters processing of the GTPase OPA1 and causes obesity and defective thermogenesis in mice. *EMBO J* 2012; 31(9): 2117–2133. doi: 10.1038/emboj.2012.70.
- 89.** Naso MF, Tomkowicz B, Perry WL et al. Adeno-associated virus (AAV) as a vector for gene therapy. *BioDrugs* 2017; 31(4): 317–334. doi: 10.1007/s40259-017-0234-5.
- 90.** Wan X, Pei H, Zhao MJ et al. Efficacy and safety of rAAV2-ND4 treatment for Leber's hereditary optic neuropathy. *Sci Rep* 2016; 6: 21587. doi: 10.1038/srep21587.
- 91.** Guy J, Feuer WJ, Davis JL et al. Gene therapy for Leber hereditary optic neuropathy: low- and medium-dose visual results. *Ophthalmology* 2017; 124(11): 1621–1634. doi: 10.1016/j.ophtha.2017.05.016.
- 92.** Civiletto G, Varanita T, Cerutti R et al. Opa1 overexpression ameliorates the phenotype of two mitochondrial disease mouse models. *Cell Metab* 2015; 21(6): 845–854. doi: 10.1016/j.cmet.2015.04.016.
- 93.** Sarzi E, Seveno M, Piro-Megy C et al. OPA1 gene therapy prevents retinal ganglion cell loss in a dominant optic atrophy mouse model. *Sci Rep* 2018; 8(1): 2468. doi: 10.1038/s41598-018-20838-8.
- 94.** Hlavatá L, Ďudáková L, Trková M et al. Preimplantační genetická diagnostika a dědičná onemocnění oka. *Cesk Slov Oftalmol* 2016; 72(5): 167–171.
- 95.** Liskova P, Ulmanova O, Tesina P et al. Novel OPA1 missense mutation in a family with optic atrophy and severe widespread neurological disorder. *Acta Ophthalmol* 2013; 91(3): 225–231. doi: 10.1111/aos.12038.
- 96.** Davey KM, Parboosingh JS, McLeod DR et al. Mutation of DNAJC19, a human homologue of yeast inner mitochondrial membrane co-chaperones, causes DCMA syndrome, a novel autosomal recessive Barth syndrome-like condition. *J Med Genet* 2006; 43(5): 385–393. doi: 10.1136/jmg.2005.036657.
- 97.** El-Shanti H, Lidral AC, Jarrah N et al. Homozygosity mapping identifies an additional locus for Wolfram syndrome on chromosome 4q. *Am J Hum Genet* 2000; 66(4): 1229–1236. doi: 10.1086/302858.
- 98.** Abrams AJ, Hufnagel RB, Rebelo A et al. Mutations in SLC25A46, encoding a UGO1-like protein, cause an optic atrophy spectrum disorder. *Nat Genet* 2015; 47(8): 926–932. doi: 10.1038/ng.3354.
- 99.** Angebault C, Guichet PO, Talmat-Amar Y et al. Recessive mutations in RTN4IP1 cause isolated and syndromic optic neuropathies. *Am J Hum Genet* 2015; 97(5): 754–760. doi: 10.1016/j.ajhg.2015.09.012.
- 100.** Harding AE. Friedreich's ataxia: a clinical and genetic study of 90 families with an analysis of early diagnostic criteria and intrafamilial clustering of clinical features. *Brain* 1981; 104(3): 589–620. doi: 10.1093/brain/104.3.589.
- 101.** Hanein S, Perrault I, Roche O et al. TMEM126A, encoding a mitochondrial protein, is mutated in autosomal-recessive nonsyndromic optic atrophy. *Am J Hum Genet* 2009; 84(4): 493–498. doi: 10.1016/j.ajhg.2009.03.003.
- 102.** Shimazaki H, Takiyama Y, Ishiura H et al. A homozygous mutation of C12orf65 causes spastic paraplegia with optic atrophy and neuropathy (SPG55). *J Med Genet* 2012; 49(12): 777–784. doi: 10.1136/jmedgenet-2012-101212.
- 103.** De Michele G, De Fusco M, Cavalcanti F et al. A new locus for autosomal recessive hereditary spastic paraplegia maps to chromosome 16q24.3. *Am J Hum Genet* 1998; 63(1): 135–139. doi: 10.1086/301930.
- 104.** Spiegel R, Pines O, Ta-Shma A et al. Infantile cerebellar-retinal degeneration associated with a mutation in mitochondrial aconitase, ACO2. *Am J Hum Genet* 2012; 90(3): 518–523. doi: 10.1016/j.ajhg.2012.01.009.