proLékaře.cz | 5.2.2026

doi: 10.14735/amcsnn2020153

Schwannóm extrakraniálnej časti trojklanného nervu

Schwannoma of the extracranial part of the trigeminal nerve

Redakční rada potvrzuje, že rukopis práce splnil ICMJE kritéria pro publikace zasílané do biomedicínských časopisů.
The Editorial Board declares that the manuscript met the ICMJE "uniform requirements" for biomedical papers.

M. Adásková[1,2], M. Sičák[1,3]

[1] Klinika otorinolaryngológie a chirurgie hlavy a krku ÚVN – FN Ružomberok, Slovensko
[2] Slovenská zdravotnícka univerzita v Bratislave, Slovensko
[3] Katolícka univerzita v Ružomberku, Slovensko

✉
MUDr. Monika Adásková
Klinika otorinolaryngológie a chirurgie hlavy a krku
ÚVN – FN Ružomberok
Generála Miloša Vesela 21
034 01 Ružomberok, Slovensko
e-mail:
morhacova.monika@gmail.com

Přijato k recenzi: 10. 4. 2019
Přijato do tisku: 20. 2. 2020

Souhrn
Neurinóm nervus trigeminus je pomaly rastúci benígny tumor vychádzajúci zo schwannových buniek trojklanného nervu. Tvorí 0,2 % všetkých intrakraniálnych tumorov a približne 2–3 % intrakraniálnych schwannómov. Veľmi zriedkavá je lokalizácia na extrakraniálnej časti nervu v oblasti fossa pterygopalatina a fossa infratemporalis. V práci rozoberáme klinické príznaky, diagnostiku so zobrazovacími vyšetreniami, liečbu a relevantnú literatúru.

Abstract
Trigeminal schwannoma is a slowly growing tumor originating from Schwann cells of the trigeminal nerve. It represents 0.2% of all intracranial tumours and approximatelly 2–3% of intracranial schwannomas. Localization in the extracranial part of the nerve in the fossa pterygopalatina and fossa infratemporalis is very rare. In this work, we discuss clinical symptoms, diagnostics with imaging examinations, treatment and relevant literature.

Klíčová slova
neurinóm – schwannóm – nervus trigeminus – fossa pterygopalatina – fossa infratemporalis

Key words
neurinoma – schwannoma – nervus trigeminus – fossa pterygopalatina – fossa infratemporalis

Úvod
Schwannóm (neurinóm, neurilemom) je nádor vychádzajúci z pošvy periférneho nervu, zo schwannových buniek. Ide o izolovaný, opúzdrený benígny tumor, kde vlákna nervu sú lokalizované vo vnútri tumoru. Ide o najčastejší tumor postihujúci periférne nervy. Nebola zistená predilekcia k pohlaviu, objavuje sa v každom veku, najčastejšie v 3.–6. dekáde. Viac ako 45 % neurinómov bolo zaznamenaných v lokalite na hlave a krku, raritne sa v literatúre popisuje neurinóm špičky alebo septa nosa, jazyka, glanduly parotis, sánky, alveolárneho, infraorbitálneho alebo trigeminálneho nervu [1,2]. Symptómy vytvára svojím pomalým progresívnym rastom, a tak deformuje tkanivá svojím tlakom a spôsobuje symptomatickú obštrukciu [3,4]. Popisuje sa tiež spojitosť s neurofibromatózou 2. typu a s aberáciou chromozómu 22 [1,5].

V Zulchovej štúdii zo 4 000 tumorov mozgu 7,5 % boli neurinómy, Nowotny a Uiberall sledovali výskyt primárnych tumorov v trigeminálnej oblasti (1–1,5 %), z toho neurinómy tvorili štvrtinu z nich [6]. Schisano a Olivecrona v štúdii 5 727 verifikovaných mozgových tumorov našli 442 neurinómov

proLékaře.cz | 5.2.2026

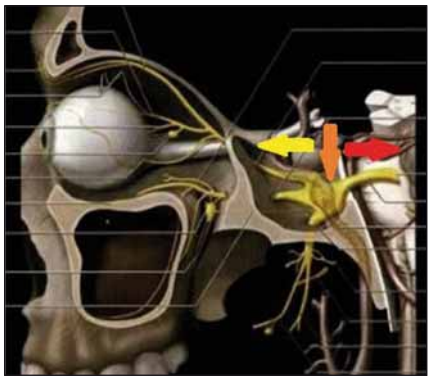

Obr. 1. Schematické znázornenie nervus trigeminus, šípkami označená možná lokalizácia neurinómu: červená – pregangliová; oranžová – gangliová; žltá – postgangliová (upravené podľa Nijalingappa [10]).

Fig. 1. Schematic representation of the nervus trigeminus; possible localization of neurinoma marked by arrows: red – preganglionic; orange – ganglionic; yellow – postganglionic (edited according to Nijalingappa [10]).

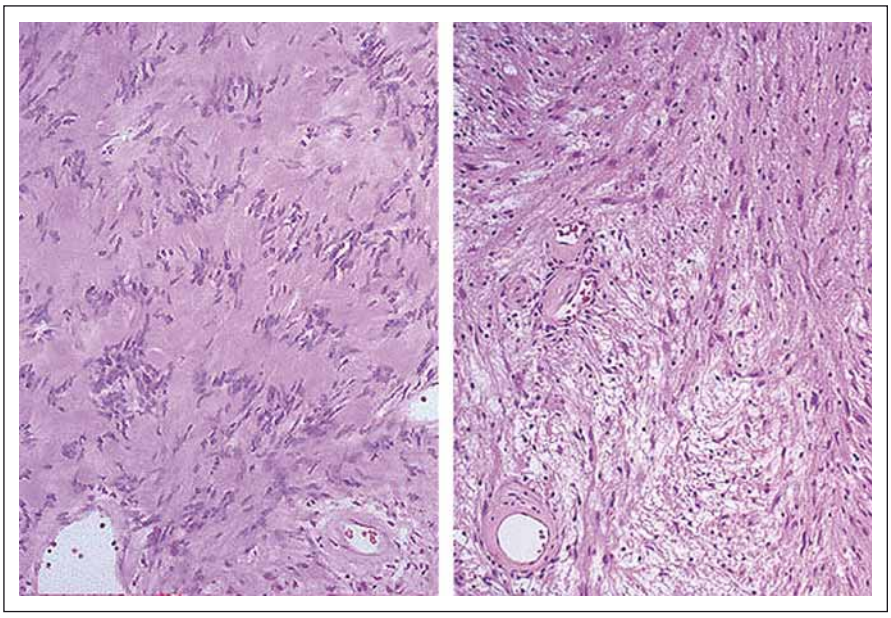

Obr. 2. Delenie neurinómov podľa Antoniho – Antoni A (vľavo), Antoni B (vpravo).

Fig. 2. Types of neurinomas by Antoni – Antoni A (on the left), Antoni B (on the right).

(7,7 %) [7], z nich len 15 vychádzalo z ganglia alebo zadnej vetvy trigeminálneho nervu, čo je na porovnanie 0,2 % zo všetkých tumorov. Tiež poukázali na skoršie štúdie tumorov v tejto oblasti, kde sa nepotvrdil neurinóm, ale skôr iné typy benígnych alebo malígnych nádorov. Z 97 verifikovaných neurinómov trigeminu v literatúre len 10 tumorov sa vyskytlo u adolescentov. To znamená, že neurinómy nie sú často spojené s detským vekom alebo adolescenciou [8,9].

Anatomické súvislosti a delenie

Nervus trigeminus (trojklanný nerv, V. hlavový nerv) vystupuje na prednej laterálnej strane ponsu do subarachnoidálneho priestoru, do cisterna pontocerebellaris, cez cavum trigeminale Meckeli ako ganglion trigeminale a následne sa delí na 3 vetvy: V1 – n. ophtalmicus, vystupuje cez fissura orbitalis superior a smeruje do orbity; V2 – n. maxillaris, vystupuje cez foramen rotundum do oblasti fossa pterygopalatina a V3 – n. mandibularis, vystupuje cez foramen ovale do fossa infratemporalis. Tieto vetvy trojklanného nervu majú pomerne bohaté členenie.

Lokalizácia schwannómu nervus trigeminus môže byť v určitej sekcii nervu (obr. 1):

1. pregangliová (cisternová) – viazaná na cerebropontínny uhol;
2. gangliová – v oblasti ganglion Gasseri, viazaná na cavum trigeminale Meckeli, je najčastejšia;
3. postgangliová – viazaná na sinus cavernosus alebo prechádzajúca cez príslušné foramina bázy lebky, tvorí asi 10 % prípadov, najčastejšie je viazaná na oftalmickú vetvu [5].

Častokrát sú najdené tzv. „dumbbell" tumory, ktoré sú spojené s prechodom cez príslušné foramina bázy lebky a majú tvar presýpacích hodín [11]. V roku 1999 Yoshida a Kawase rozdelili tieto tumory na typ P – s útlakom zadnej jamy lebky, typ M – s útlakom strednej jamy lebky, typ E – extrakraniálne [11,12].

Histopatológia

Neurinóm je benígny opúzdrený pomaly rastúci tumor, ktorý vychádza zo schwannových buniek. Vzhľadom k času podlieha degeneratívnym zmenám typu cystickej premeny, hemoragie, nekrózy, hyalinizácie a kalcifikácie. Histologické varianty sú rôznorodé a zahŕňajú melanocytový, plexiformný, neuroblastoma-like, epiteloidný a glandulárny schwanóm [2]. Delenie podľa Antoniho (obr. 2) – (A) celulárna štruktúra s vretenobunkovými bunkami a štíhlymi jadrami, ktoré sú usporiadané do palisád; (B) menej celulárna štruktúra s nepravidelným usporiadaním jadier a zjavnými degeneratívnymi zmenami [1,2,13].

Klinické príznaky

Príznaky schwannómu n. V. sú nešpecifické a závisia od lokalizácie tumoru, pretože symptómy vytvára svojím útlakom. Charakteristická je lézia nervu – motorická aj senzorická dysfunkcia. Motoricky inervuje žuvacie svaly (m. masseter, m. pterygoideus medialis et lateralis, m. temporalis), m. mylohyoideus, venter anterior m. digastrici, m. tensor veli palatini a m. tensor tympani. Senzitívne inervuje kožu temena, čela, tváre, časť ušnice a brady, sliznicu v oblasti ústnej dutiny s prednými 2/3 jazyka, oblasť nosa a obsah orbity. Niektoré časti n. trigeminus obsahujú sekundárne autonómne nervové vlákna, ktoré vedú k slznej žľaze a k m. dilatator pupillae. Túto diagnózu je nutné vylúčiť pri neuralgii trigeminu. Môže byť však spojený aj so symptómami iných hlavových nervov alebo mozočka a s prerastaním do zadnej mozgovej jamy. Deštruktívne zmeny v strednej mozgovej jame a erózia apexu petróznej kosti sú abnormálnymi príznakmi [8]. Klinické prejavy sú veľmi rôznorodé, v literatúre sa popisuje stuhnutosť tváre, ostré bolesti hlavy, ťažkosti pri prežúvaní a prehĺtaní aj s atrofiou svalov, problémy so zrakom, tendencia k pádom, ťahu do strán, tinnitus, dysartria. Popisovaný je aj patologický plač ako prejav trigeminálneho schwannómu pri kompresii na mozgový kmeň [14]. Diagnóza je väčšinou stanovená oneskorene, až pri náraste tumoru, kedy spôsobuje útlak okolitých štruktúr [15].

Diagnostika

Vychádza z anamnézy a klinických príznakov. Následne sú zlatým štandardom zobra-

proLékaře.cz | 5.2.2026

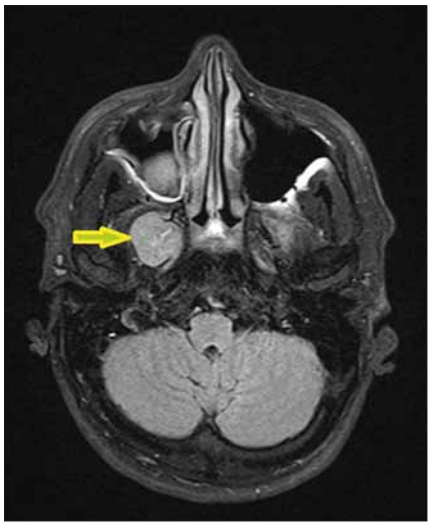

Obr. 3. Zobrazenie trigeminálneho schwannómu na MR-T1 váženiu, označené šípkou.

Fig. 3. MRI-T1 image of the trigeminal schwannoma marked by an arrow.

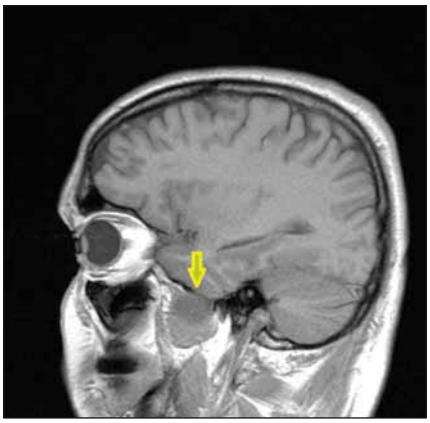

Obr. 4. Zobrazenie trigeminálneho schwannómu na MR-T2 váženi, označené šípkou.

Fig. 4. MRI-T2 image of the trigeminal schwannoma marked by an arrow.

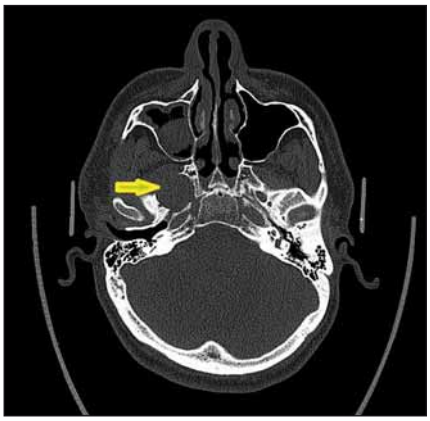

Obr. 5. Zobrazenie trigeminálneho schwannómu pomocou CT, označené šípkou.

Fig. 5. CT image of the trigeminal schwannoma marked by an arrow.

zovacie vyšetrenia. Metódou voľby je vyšetrenie MR, ktoré dobre ukáže rozsah tumoru a aj okolité anatomické štruktúry. Pri T1 vážení (obr. 3) sa neurinóm zobrazí izointenzívne, pri cystickej komponente hypointenzívne. Pre lepšie zobrazenie nádoru sa používa T1 váženie s kontrastnou látkou (gadolinium). V T2 vážení (obr. 4) je neurinóm hyperintenzívny k mozgu, v závislosti od histologického typu. Veľké nádory sú menej homogénne, obsahujú cysticky zmenené oblasti v dôsledku rastovej degenerácie. Vyšetrením sa zobrazia aj malé, 4–5mm nádory. V difúzne váženom obraze aj móde zdanlivého koeficientu difúzie vykazujú zvýšený signál.

Oproti tomu vyšetrenie CT (obr. 5) lepšie zobrazí eróziu kostných štruktúr, ktoré je prínosné hlavne pri „dumbbell" tumoroch, kedy sú okraje kosti remodelované s hladkými hranicami. Schwannómy sú typicky izodenzné k mozgu, preto je ich ťažké identifikovať, ale v závislosti od lokalizácie. Cystická komponenta býva súčasťou väčších nálezov, je typicky hypodenzná, podobná likvoru. Po podaní kontrastu sa neurinómy mierne vysycujú, často obsahujú heterogénnu komponentu [16].

Definitívna diagnóza je potvrdená histopatologickým vyšetrením.

Terapia

Metódou voľby je chirurgická intervencia, ktorá spočíva v resekcii tumoru so zachovaním integrity nervu. V prípadoch, kde by kompletná resekcia tumoru spôsobila poškodenie nervu, môže byť realizovaná parciálna resekcia. Lokálna recidíva alebo malígna transformácia je zriedkavá [2]. Zvažuje sa aj stereotaktická rádiochirurgia, ktorá je však rezervovaná pre väčšie lézie, polymorbídnych pacientov alebo ako doplnková liečba. Za dostatočnú dávku sa považuje 13–14 Gy [12,17]. Možná je aj metóda „wait and scan", čiže nález dlhodobo sledovať pomocou zobrazovacích vyšetrení. Závisí to od symptomatológie, keďže môže ísť aj o náhodný asymptomatický nález. Zvažuje sa u starších polymorbídnych pacientov s minimálnymi príznakmi, prípadne pacientov odmietajúcich iné liečebné modality.

Chirurgický prístup a komplikácie

Kompletná chirurgická resekcia je dosiahnutá v 33–96 % [12]. Chirurgia v oblasti extrakraniálnej časti n. V. ako je orbita, fossa pterygopalatina a fossa infratemporalis je obtiažna, pretože ide o pomerne zložité a hlboko uložené anatomické arey, ktoré komunikujú so strednou jamou lebky. Existujú rôzne prístupy do týchto oblastí. V minulosti sa používali najmä otvorené techniky, dnes sa preferujú endoskopické techniky pre ich menšiu invazivitu. Pri endoskopickej technike dochádza k menšiemu poškodeniu okolitých štruktúr oproti otvorenému prístupu. To vedie k lepšiemu hojeniu, a tým aj ku kratšej dobe hospitalizácie. Využíva sa endoskopický endonazálny prístup cez lamina perpendicularis a os palatinum priamo do fossa pterygopalatina alebo transnazálny endoskopický prístup cez maxilárnu dutinu [18]. Pre sťaženú manipuláciu pri endoskopických technikách sa často využívajú kombinované techniky s využitím Caldwell-Lucovho transmaxilárneho prístupu alebo na zlepšenie anteroposteriórneho smeru Gilliesov prístup [18].

Endoskopický transmaxilárny prístup sa začína mediálnou maxilektómiou, ktorá spočíva v odstránení dolnej a strednej mušle, čo otvára celú laterálnu stenu nosovej dutiny a umožňuje vizualizáciu čeľustnej dutiny. Môže byť kombinovaná aj so zadnou septektómiou. Následne sa elevuje a prípadne odstráni sliznica zo zadnej steny maxilárnej dutiny a nasleduje odstránenie samotnej kosti. Pokiaľ tumor zasahuje aj do etmoidálnych a sfenoidálnych dutín, je nutné realizovať aj etmoidektómiu a sfenoidotómiu s odstránením tumoru. Prístup cez fossa pterygopalatina je umožnený po vytvorení transmaxilárneho prístupu. Po identifikácii a skoagulovaní a. sphenopalatina je odstránená kosť zadnej steny maxilárnej dutiny. Pre plnú mobilizáciu vo fossa pterygopalatina je niekedy nutné obetovať aj Vidianov nerv. Z tohto prístupu je možné uvoľniť svaly a získať prístup do infratemporálnej jamy a k tumoru. Rizikom je poškodenie mandibulárneho nervu, Vidianovho nervu a a. maxillaris. Môže byť resekovaná aj časť mediálnych alebo laterálnych pterygoidných svalov, čím sa získa prístup k strednej jame lebky a k Eustachovej trubici. Dôležitá je identifikácia veľkých ciev. Tieto prístupy sú spojené s postoperačnou ankylostómou [18]. V literatúre sú popisované aj ďalšie prístupy k neurinómu trigeminu ako orbitozygomatický, transpetrózny, frontotemporálny, subtemporálny [11,19]. Pooperačne však môže vzniknúť rôzne rozsiahly neurologický deficit, anky-

proLékaře.cz | 5.2.2026

lostóma, zápalové komplikácie ako meningitída, sepsa, osteomyelitída, trombóza splavu, peroperačná alebo pooperačná likvorea atď [12,20].

Chirurgický prístup závisí od lokalizácie neurinómu n. V. Pri intrakraniálnej lokalizácii je nutná kooperácia s neurochirurgom. Pri extrakraniálnej lokalizácii je dôležité zvoliť správny prístup kvôli možnému poškodeniu dôležitých štruktúr a čím menšej invazivite. He et al. zdôrazňujú predoperačné plánovanie, kedy využívajú 3D Slicer na zobrazenie dôležitých štruktúr na 3D modeli a podľa toho zvolia adekvátny chirurgický prístup. Na resekciu neurinómu n. maxillaris využívajú endoskopický transvestibulárny transmandibulárny prístup [15]. Na našej klinike využívame endoskopický resp. kombinovaný prístup s navigáciou CT/MR, ktorá pomerne presne ukáže oblasť tumoru a jeho vzdialenosť pri vytváraní koridoru k samotnému tumoru a taktiež dobre odlíši veľké cievy alebo oblasť orbity, takže pomáha aj pri prevencii komplikácií.

Diferenciálna diagnóza

Z neurogénnych tumorov je nutné odlíšiť neurofibróm, ktorý sa objavuje raritne, často v súvislosti s neurofibromatózou. Ďalšia histopatologická jednotka sa vyskytuje vzácne – perineurióm. Vedľa týchto benígnych tumorov existujú aj ich malígne varianty, dnes označované ako malígne nádory z pošiev periférnych nervov. Vznikajú *de novo* alebo zvratom pôvodne benígneho nádoru, najčastejšie neurofibrómu. Sú ďaleko vzácnejšie než ich benígne analógy [13]. V diferenciálnej diagnostike sa riadime podľa lokalizácie a veľkosti tumoru. Ak je lézia väčšia a zasahuje do cerebelopontínneho uhla, zvažujeme vestibulárny schwannóm (80 %), meningeóm (10 %), ependymóm, metastázu alebo chondrosarkóm. Ak je tumor menší a zasahuje do cavum trigeminale Meckeli, tak v diferenciálnej diagnostike zvažujeme aneuryzmu arteria carotis interna alebo vaskulárnu malformáciu, pituitárny makroadenóm [5]. Extrakraniálne trigeminálne schwannómy je nutné odlíšiť od benígnych a malígnych lézií ako granulomatózne, vaskulárne tumory, meningeómy, cysty, epidermoidy, chondrómy, chordómy, aneuryzmy, cholesteatómy atď [1].

Záver

Neurinóm nervus trigeminus je zriedkavý benígny tumor vychádzajúci z trojklanného nervu. Lokalizácia na extrakraniálnej časti je ešte raritnejšia. Diagnostika vychádza zo zobrazovacích vyšetrení, kde metódou voľby je vyšetrenie MR. Ich chirurgická liečba je obtiažna, pretože ide o hlboko uloženú, ťažko dostupnú léziu v oblasti dôležitých štruktúr. Preferujú sa endoskopické, resp. kombinované prístupy než otvorený prístup. Prognóza je dobrá, avšak závisí od kompletnej chirurgickej resekcie, čo nie je vždy možné. Preto je vhodné, aby pacienti s tumormi v tejto oblasti boli liečení na špecializovaných pracoviskách, kde majú dostatočné skúsenosti s terapiou týchto lézií a prirodzene aj dostatočné technické vybavenie.

Konflikt záujmov

Autori deklarujú, že v súvislosti s predmetom štúdie nemajú žiadny konflikt záujmov.

Literatura

1. Yoon E, Rhee SC. Solitary trigeminal schwannoma of paranasal region. Int J Pediatr Otorhinolaryngol Extra 2007; 2(2): 120–124. doi: 10.1016/j.pedex.2007.03.004.

2. Wenig BM. Atlas of head and neck pathology. 2nd ed. Amsterdam: Elsevier 2008; 280–284.

3. Cummings CW, Fredrickson JM, Harker LA et al. Otolaryngology head and neck surgery. 3rd ed. St. Louis, USA: Mosby 1990: 1127.

4. Chrobok V, Pellant A. Neurinomy a neurofibromy parafaryngeálního prostoru vycházející z X. hlavového nervu. Choroby hlavy a krku 1996; 3(4): 41–42.

5. Trigeminal schwannoma. [online]. Available from URL: https://radiopaedia.org/articles/trigeminal-schwannoma?lang=us.

6. Nowotny K, Uiberall H. Zur Kenntnis der Neurinome des Trigeminus. Z Ges Neurol Psychiatr 1934; 150: 75–99.

7. Schisano G, Olivecrona H. Neurinomas of the gasserian gangion and trigeminal root. J Neurosurg 1960; 17: 306–322.

8. Glasauer FE, Tandon PN. Trigeminal neuroma in adolescent. Neurol Neurosurg Psychiat 1969; 32(6): 562–568. doi: 10.1136/jnnp.32.6.562.

9. Presutti L, Ciufelli MA, Trani M. Large infratemporal fossa trigeminal schwannoma: a case report. Eur J Radiol Extra 2008; 65: 79–82.

10. Nijalingappa. Neurovascular conflicts: slideshare.net. [online]. Available from URL: https://www.slideshare.net/nijapanchal/c-nv.

11. O´Connor KP, Pelargos PE, Palejwala AH et al. Resection of pediatric trigeminal schwannoma using minimally invasive approach: case report, literature review, and video submission. World Neurosurg 2019; 127: 518–524. doi: 10.1016/j.wneu.2019.04.113.

12. Hynková M, Liščák R, Urgošík D et al. Radiochirurgická léčba schwannomu trojklanného nervu pomocí Leksellova gama nože. Cesk Slov Neurol N 2007; 70/103(2): 178–185.

13. Soldán J, Hitari F, Pospíšilová D et al. Neurinomy hrtanu dvě kazuistiky. Otorinolaryngológia a chirurgia hlavy a krku 2008; 2: 45–46.

14. Bhaskar PI, Chacko AG, Daniel RT. Brainstem compression from trigeminal schwannoma presenting with pathological crying. J Clin Neurosci 2008; 15(3): 322–324. doi: 10.1016/j.jocn.2006.06.022.

15. He H, Yang Q, Gong J et al. Endoscopic transvestibular approach for trigeminal schwannoma in infratemporal fossa and parapharyngeal space. World Neurosurgery 2018; 118: 172–176. doi: 10.1016/j.wneu.2018.07.087.

16. Beges C, Revel MP, Gaston A et al. Trigeminal neuromas: assesment of MRI and CT. Neuroradiology 1992; 34(3): 179–183. doi: 10.1007/bf00596331.

17. Synder MH, Shepard MJ, Chen C et al. Stereotactic radiosurgery for trigeminal schwannomas: a 28-year single-center experience and review of the literature. World Neurosurg 2018; 119: e874–e881. doi: 10.1016/j.wneu.2018.07.289.

18. Shi J, Chen J, Chen T et al. Neuroendoscopic resection of trigeminal schwannoma in the pterygopalatine/infratemporal fossa via the transnasal perpendicular plate palatine bone or transnasal maxillary sinus approach. World Neurosurg 2018; 120: e1011–e1016. doi: 10.1016/j.wneu.2018.08.216.

19. Bascones AE, Garcia T, Rosón S et al. Description of six trigeminal neurinomas with different location and extension. Analyze of differents surgical approaches [abstract]. Int J Oral Maxillofacial Surg; 42: 1355.

20. Zhang L, Yang Y, Xu S et al. Trigeminal schwannomas: a report of 42 cases and review of the relevant surgical approaches. Clin Neurol Neurosurg 2009; 111(3): 261–269. doi: 10.1016/j.clineuro.2008.10.014.

Impakt faktor časopisu Česká a slovenská neurologie a neurochirurgie pro rok 2018 činí **0,355**.