

doi: 10.14735/amcsnn2020508

# Chirurgická liečba degeneratívnej skoliózy

## Surgical treatment of degenerative scoliosis

### Súhrn

Demografické starnutie populácie sa prejavuje aj zvýšenou prevenciou degeneratívneho postihnutia chrbtice, ktoré môže viesť až ku vzniku degeneratívnej skoliózy, hlavne v lumbálnej oblasti. Táto môže viesť k progresívnemu bolestivému syndrómu s axiálnymi bolesťami, koreňovým dráždením a klaudikačnými ťažkosťami s obmedzením mobility. Stav je často rezistentný na konzervatívnu liečbu a stáva sa predmetom prehodnotenia možností chirurgickej liečby. V armamentáriu chirurgickej liečby sú izolované dekompresívne výkony, dekompresívny výkon s krátkou fúziou a dekompresia asociovaná s dlhou fúziou a korekciou deformity. Akýkoľvek zásah do tejto komplikovanej patológie je asociovaný s vysokým rizikom perioperačných komplikácií, preto by mali byť riziká a benefity dôsledne analyzované predoperačne.

### Abstract

Demographic aging of population leads also to an increase in prevalence of degenerative disc disease, which can lead to formation of degenerative scoliosis, mainly in the lumbar region. This can be a source of progressive back pain, radicular pain and claudication symptoms with decreased mobility. This condition is often resistant to conservative treatment and becomes an issue of reevaluation of surgical treatment. Surgical armamentarium includes isolated decompression, decompression with short fusion, and decompression with long fusion and correction of deformity. Any impact on this complicated pathology is associated with high risk of perioperative complications, thus the risks and benefits of surgery should be carefully discussed preoperatively.

Redakční rada potvrzuje, že rukopis práce splnil ICMJE kritéria pro publikace zasílané do biomedicínských časopisů.

The Editorial Board declares that the manuscript met the ICMJE "uniform requirements" for biomedical papers.

J. Mišovič<sup>1</sup>, D. Žingor<sup>1</sup>, J. Šrámek<sup>2</sup>

<sup>1</sup> Neurochirurgická klinika FNsP Nové Zámky, Slovensko

<sup>2</sup> Klinika ProSpine, Bogen, Nemecko



MUDr. Juraj Mišovič  
Neurochirurgická klinika  
FNsP Nové Zámky  
Slovenská 11  
940 34 Nové Zámky  
Slovensko  
e-mail: juraj.misovic@gmail.com

Přijato k recenzii: 1. 10. 2020

Přijato do tisku: 5. 6. 2020

### Klíčové slová

degeneratívna skolióza – chirurgická liečba – deformita – krátka fúzia – dlhá fúzia

### Key words

degenerative scoliosis – surgical treatment – deformity – short fusion – long fusion

### Úvod

Skolióza je definovaná ako laterálno-rotačná deformita chrbtice s Cobbovým uhlom viac ako 10° [1,2]. Termín degeneratívna skolióza predstavuje v najužšom slova zmysle de novo získanú deformitu u pacientov vo vyššom veku na podklade degeneratívneho postihnutia chrbtice bez preexistujúcej deformity [3]. Benjamin Benner [4], ako jeden z prvých autorov používajúcich termín degeneratívna skolióza ale uvádza ako jeden z kofaktorov vzniku krivky, i v dlhšom časo-

vom horizonte, predchádzajúci chirurgický zákrok, teda ako následok iatrogénneho poškodenia chrbtice. V širšom slova zmysle je degeneratívna skolióza krivkou vzniknutou v dospelosti na podklade progresívneho asymetrického degeneratívneho postihnutia, a to buď de novo, po operácii chrbtice, alebo ako progresia preexistujúcej juvenilnej/adolescentnej idiopatickej skoliózy na podklade degeneratívnych zmien, ďalej úlohu zohrávajú aj viacpočetné osteoporotické zlomeniny chrbtice.

Prevalencia degeneratívnej skoliózy bola v staršej literatúre uvádzaná v rozmedzí 1,4–32 % [5–7]. V práci z roku 2005, ktorá sa uskutočnila na dobrovoľníkoch starších ako 60 rokov, bola konštatovaná prevalencia tejto deformity až 68 % s priemerným vekom 70,5 roka [8]. Degeneratívna skolióza väčšinou začína v piatej dekáde života a prevalencia ako aj progresia deformity stúpa s vekom [3].

Je predpokladom, že starnutie populácie so sebou prinesie aj zvýšenú prevalenciu ocho-

renia [9]. Toto ochorenie je spojené so signifikantnou morbiditou zahrňujúcou axiálne a radikulárne bolesti, slabosť, obmedzenie mobility. Zhoršenie koronárnych a sagitálnych rádiologických parametrov koreluje so zvýraznením bolestí a zhoršenou kvalitou života [10], naopak chirurgická korekcia týchto parametrov vedie k zlepšeniu stavu pacienta [11,12].

### Patofyziológia

Všeobecne akceptovaným patofyziologickým mechanizmom ochorenia je asymetrická degenerácia medzistavcovej platničky a facetových kĺbov, ktorá svojou asymetrickou záťažou chrbtice postupne vedie k rozvoju degeneratívnej skoliózy [13]. Ďalší príspevok predstavuje postmenopauzálna osteoporóza, čím sa dá vysvetliť vyššia prevalencia v ženskej populácii nad 50 rokov [2].

Degeneratívne postihnutie väčšinou začína na 1–2 pohybových segmentoch chrbtice. Progresívne znižovanie výšky medzistavcovej platničky vedie ku presunu fyziologickej záťaže na zadný stĺpec, čo je sprevádzané so zvýšenou záťažou faciet, s ich abnormálnym pohybom. Tento proces je sprevádzaný rozvojom facetovej hypertrofiie a hypertrofiou ligament [14]. Hypertrofia štruktúr chrbtice, formácia osteofytov vedú k stenotizácii spinálneho kanála a neuroforamenov, ako aj k hypermobilita a instabilita [15]. Tieto spondylootické a spondylartrotické zmeny vedú k bludnému kruhu, ktorého výsledkom sú zmeny v biomechanike vyúsťujúce v spondylolistéze alebo rotačnej či laterálnej subluxácii driekovej chrbtice so vznikom degeneratívnej deformity. Skoliotická krivka teda vzniká laterálnou a rotačnou subluxáciou z progresívnych asymetrických degeneratívnych zmien diskov a faciet, pričom vrchol tejto krivky je najčastejšie v strednej časti driekovej chrbtice [2]. Práve laterálna subluxácia (okrem ostatných degeneratívnych zmien) ju odlišuje od juvenilnej/adolescentnej idiopatickej skoliózy. Chirurgické ošetrenie spinálnej stenózy laminektómiou, pre neurogénne kaudikácie na vrchole skoliotickej krivky, môže viesť k progresii skoliózy so zhoršením klinického stavu s nutnosťou rozsiahleho stabilizačného výkonu v budúcnosti [16].

### Klinický obraz

#### Bolesť

Bolesť je najčastejším symptómom degeneratívnej skoliózy. Axiálne bolesti sú najčastejšie prítomné na konvexnej ploche skoliotickej krivky. Sú dôsledkom degeneratívnych zmien medzistavcových platničiek a facetových kĺbov [17]. Preťažené paravertebrálne

svalstvo môže byť zdrojom signifikantnej bolesti, so stratou svojej podpornej funkcie, čo vedie do bludného kruhu zhoršujúceho ochorenie [2]. Radikulárna bolesť môže byť spôsobená foraminálnou stenózou na konvexnej ploche skoliózy [18], ale častejšie na opačnej konvexnej ploche skoliózy môže byť spôsobená natiahnutím miechových koreňov. Centrálna stenóza spinálneho kanála môže byť príčinou neurogénnych kaudikácií [19]. Na rozdiel od centrálnej stenózy, kedy úľavu od kaudikácií prináša postoj v predklone, pri degeneratívnej skolióze je úľavová poloha pri sedení s podporou trupu rukami.

#### Deformita

Po dosiahnutí určitého stupňa môže skolióza vzhľadom na vzniknutý bludný kruh axiálneho preťažovania automaticky progredovať, čo je indikáciou na chirurgickú liečbu vzhľadom na tendenciu k progresii ako aj vplyv komorbidít vo vyššom veku [20].

### Diagnostické zhodnotenie

Okrem konvenčnej rádiologickej diagnostiky (RTG-dynamické snímky lumbosakrálnej chrbtice, úplne kruciálne je zhotovenie snímkov celej chrbtice vrátane panvy na dlhý formát k zhodnoteniu kompenzácie/dekompenzácie skoliózy a spinopelvických parametrov) sú prínosom aj diagnostické výkony ako facetové, epidurálne blokády, koreňové blokády za účelom stanovenia generátora ťažkosti [21]. Špirálová CT s 3D rekonštrukciou poskytuje verný anatomický obraz deformity s dobrým zobrazením kostných štruktúr pre predoperačné plánovanie. Obraz MR je nutné hodnotiť s prihliadnutím na komplexnosť deformity, kedy obraz monosegmentálnej spinálnej stenózy na vrchole skoliotickej krivky by nemal byť vnímaný ako dominujúca patológia.

### Kľúčové rádiologické parametre

#### Cobbov uhol

Používa sa na meranie stupňa závažnosti skoliotickej krivky. Na predozadnej projekcii je tvorený líniou pozdĺž hornej krycej platničky kraniaálneho stavca (stavca s najväčším inklináčnym uhlom nad vrcholom skoliotickej krivky) a dolnou krycou platničkou kaudálneho stavca (stavca s najväčšou deklináciou pod vrcholom skoliotickej krivky) [22].

#### Globálny spinálny balans

Na zhodnotenie balansu panvy, hrudnej a driekovej chrbtice sa používajú viaceré parametre ako aj vzájomné vzťahy sakra, panvy a hlavíc stehnových kostí.

#### Koronálne parametre

Hodnotia sa na predozadnom snímku celej chrbtice. Dekompenzácia skoliózy sa hodnotí podľa vzdialenosti medzi olovnícovou líniou stredom tela stavca C7 (C7PL) a centrálnou sakrálnou vertikálnou líniou. Sklon panvy (pelvic obliquity) je meraný v koronálnej rovine ako uhol medzi horizontálnou líniou a pelvicou koronálnou referenčnou líniou, ktorá predstavuje líniu medzi hornými okrajmi lopát bedrových kostí. Prítomný sklon panvy by mal viesť k prešetreniu diskrepancie dĺžky končatín [23].

#### Sagitálne parametre

Hodnotia sa na bočnom snímku celej chrbtice. Sagitálna vertikálna os (SVA) je vzdialenosť medzi C7PL a zadným okrajom hornej krycej platničky S1. Pokiaľ prechádza C7PL pred týmto bodom, je hodnotená SVA ako pozitívna, pokiaľ prechádza za týmto bodom hodnotí sa ako negatívna. Pozitívna sagitálna imbalancia koreluje so zvýšenou pravdepodobnosťou bolestí driekovej chrbtice [23].

#### Hrudná kyfóza

Merá sa ako uhol medzi krycimi platničkami Th2–Th12, medzi hornou krycou platničkou horného stavca a dolnou krycou platničkou dolného stavca (29–39° u dospeljej populácie, nad 60 rokov približne 35°) [24].

#### Drieková lordóza

Merá sa ako uhol medzi hornou krycou platničkou Th12 a dolnou krycou platničkou S1 (50–54° u dospelých, u pacientov vo vyššom veku približne 40°) [24].

#### Incidencia panvy (pelvic incidence)

Je definovaná v bočnej projekcii ako uhol medzi líniou hlavíc stehnových kostí ku strednej hornej krycej platničky S1 a vertikálnou čiarou kolmou na stred hornej krycej platničky S1 (priemerné hodnoty 41–48°) [25].

#### Náklon panvy (pelvic tilt)

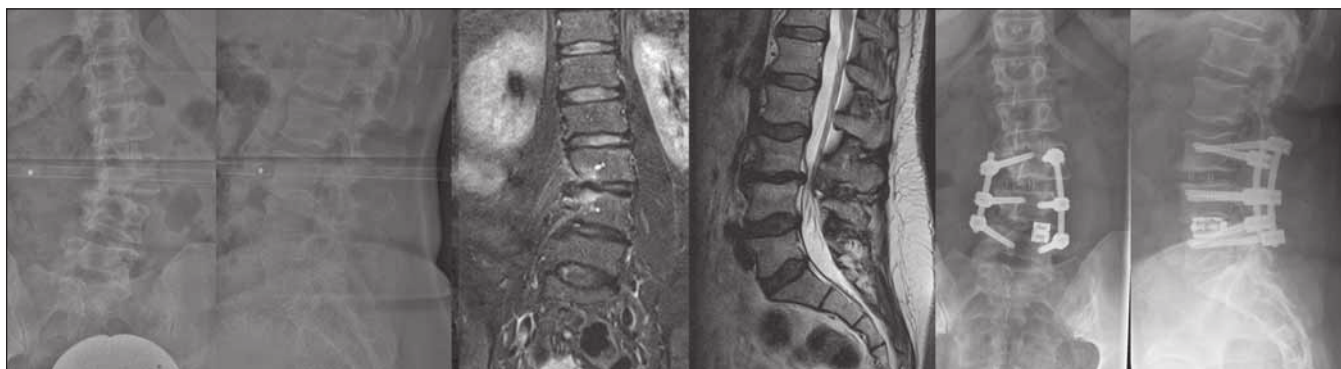
Je vyjadrením retroverzie panvy. Predstavuje uhol medzi vertikálnou líniou cez hlavice stehnových kostí a líniou z centra stehrovej kosti k strednej hornej krycej platničky S1 (priemerné hodnoty 5–13°) [24].

#### Náklon sakra (sacral slope)

Je uhol medzi horizontálou a líniou kolmou na hornú kryciu platničku S1 (priemerné hodnoty 34–38°) [23,24].

**Tab. 1. Matrica predoperačného rozhodovania pri operačnej liečbe degeneratívnej skoliózy na základe klinických a rádiologických parametrov (prevzaté od [29]).**

symptóm	konz. liečba	úroveň I	úroveň II	úroveň III	úroveň IV	úroveň V	úroveň VI
neurogénne klaudikácie, radikulopatia	minimálne	+	+	+	+	+	+
axiálne bolesti	minimálne	minimálne	+/-	+	+	+	+
predné osteofyty	+	+	-	-	-	-	-
olistéza	-	-	-	+	+	+	+
Cobbov uhol (< 30°)	-	-	-	+	+	+	+
lumbálna kyfóza	-	-	-	-	+	+	+
globálna imbalancia	-	-	-	-	-	+ (flexibilná)	+ (rigidná)



Obr. 1. 55-ročná pacientka s radikulárnymi bolesťami L3 a neurogénymi klaudikáciami, grafický nález jednostrannej subartikulárnej stenózy a foraminálnej stenózy L3/4 vpravo, po distrakcii v segmente L4/5 vľavo expandibilnou PLIF klietkou, dekompresiou a XLIF L3/4 významná korekcia deformity, subj. zmiernenie bolestivého syndrómu.

PLIF – zadný prístup pre fúziu lumbosakrálnej chrbtice; XLIF – extrémne bočný prístup pre fúziu lumbosakrálnej chrbtice

Fig. 1. 55-year old female patient with radicular pain in dermatomes L3 with neurogenic claudication, and with imaging findings of unilateral subarticular stenosis and right foraminal stenosis in segment L3/4. After distraction of segment L4/5 on the left with an expandible PLIF cage, decompression and XLIF of L3/4 was performed with significant correction of deformity and subjective relief of the pain syndrome.

PLIF – posterior lumbar interbody fusion; XLIF – extreme lateral interbody fusion

### Náklon Th9 (T9 tilt)

Meria sa ako uhol medzi vertikálou a líniou spájajúcou stred medzi hlavicami stehnových kostí a stred tela stavca T9 [25].

### Konzervatívna liečba

Pri ľahšom priebehu ochorenia bez závažnejšieho neurologického deficitu je doporučované využiť možnosti konzervatívnej liečby zahrňujúce užívanie nesteroidných antiflogistik, myorelaxancií, možností fyzikálnej terapie, posturálny tréning [26] Pri výraznejšom bolestivom syndróme je možné využiť analgetickú liečbu pod vedením algeziológa. Používanie bedrového pásu môže poskytnúť prechodnú úľavu, avšak jeho extenzívne používanie môže viesť k dekompenzácií paraspínálnej muskulatúry s celkovým zhoršením deformity a symptomatológie [27].

### Chirurgická liečba

Indikácia ku chirurgickej liečbe predstavuje komplexný rozhodovací proces, ktorý by mal

zohľadňovať viaceré skutočnosti, s prehodením symptómov, ktoré sú ovplyvniteľné chirurgicky (tab. 1). Dôležitý je celkový stav pacienta so zohľadnením komorbidít, ktoré sú u starších pacientov frekventovanejšie, a vyplýva z nich aj zvýšená miera perioperačných komplikácií. Ďalej je dôležitá kvalita kostných štruktúr, pričom osteoporóza môže viesť k zlyhaniu fixačného systému. V neposlednom rade je dôležité brať do úvahy aj očakávanie pacienta [28]. Cieľom chirurgickej liečby je úľava od axiálnych a radikulárných bolestí, neurogénnych klaudikácií a korekcia deformity [29].

### Možnosti chirurgickej liečby

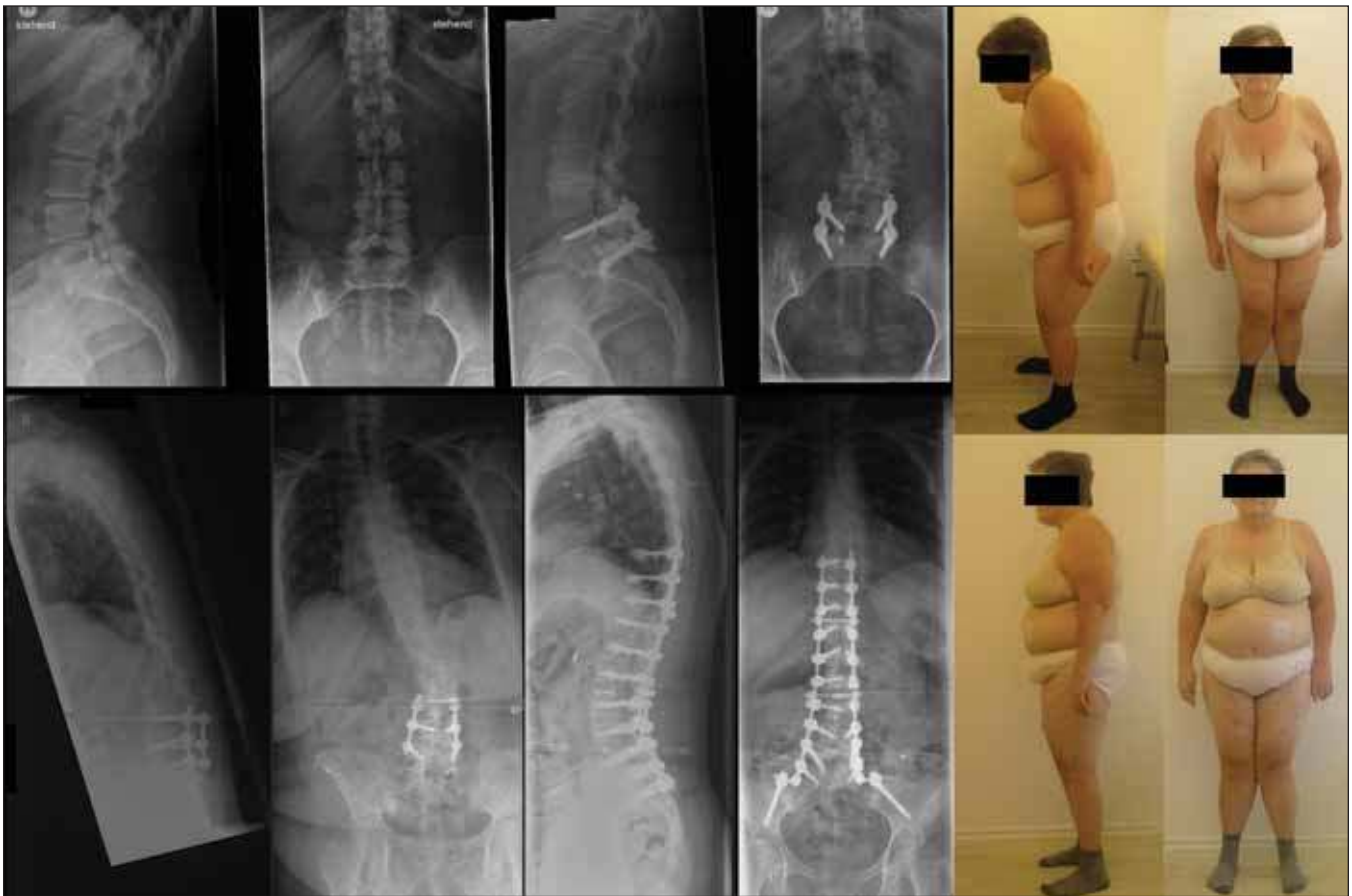
Na základe analýzy klinického obrazu a rádiologických parametrov bol v roku 2010 v práci Silvu a Lenkeho postulovaných 6 úrovní chirurgickej liečby pri degeneratívnej skolióze [29]:

1. izolovaná dekompresia;
2. dekompresia a limitovaná inštrumentovaná zadná fúzia;

3. dekompresia s inštrumentovanou zadnou fúziou v celom rozsahu krivky;
4. dekompresia s prednou a zadnou inštrumentovanou fúziou;
5. hrudná inštrumentácia a predĺženie fúzie;
6. zahrnutie osteotómii.

U pacientov s neurogénymi klaudikáciami, s malou skoliotickou krivkou (< 30°), bez výraznejšej laterálnej sublúxie (< 2 mm) je vhodné zvážiť izolovaný dekompresívny výkon bez inštrumentácie [30]. Takéto krivky majú tendenciu k formovaniu predných osteofytov, s relatívne normálnou hrudnou kyfózou bez globálnej imbalancie. Pri potrebe extenzívnejšej dekompresie je možné pridať krátku inštrumentovanú fúziu v prípade prítomnosti laterálnej sublúxie > 2 mm a neprítomnosti predných osteofytov v rozsahu dekompresie (obr. 1). Pri týchto výkonoch je však frekventné častejšie postihnutie príslušných segmentov [31].

Pri dominujúcich axiálnych bolestiach u pacientov s krivkami > 45° a > 2 mm laterál-



Obr. 2. 57-ročná pacientka po PLIF L5/S1 pre isthmickú spondylolistézu (na inom pracovisku), v tej dobe iba minimálna skoliotická krivka. Po 10 rokoch bolo pre progredujúcu krivku na tom istom pracovisku realizované predĺženie fixácie po L3 – bol zvolený neadekvátny rozsah výkonu, v priebehu 2 rokov masívna progresia ťažko dekompenzovanej kyfoskoliózy, bola realizovaná rozsiahla stabilizácia s kompletnou korekciou deformity, subj. výrazné zmiernenie bolestivého syndrómu.

PLIF – zadný prístup pre fúziu lumbosakrálnej chrbtice

Fig. 2. 57-year old female patient after PLIF L5/S1 for isthmic spondylolisthesis (at a different department) at that time with minimal scoliotic curve. After 10 years, for the progression of the curve, extension of fixation up to L3 was performed at the same department – inadequate extension was chosen, and in 2 years, there was massive progression of severe decompensated kyphoscoliosis. Extensive stabilization with complete correction of the deformity was made, with subjective alleviation of the pain syndrome.

PLIF – posterior lumbar interbody fusion

nou sublúxiou a neprítomnosti predných osteofytov prichádza do úvahy dekompresia a zadná inštrumentácia v rozsahu krivky. Implantáciu medzistavcových klieťok je možné docieľiť korekciu koronálnej a sagitálnej imbalance. Asymetrická jednostranná implantácia PLIF (posterior lumbar interbody fusion) klieťok môže významne pomôcť ku korekcii deformity, v poslednej dobe získava na obľube metóda XLIF (extreme lateral interbody fusion), najmä pre účinnú re-lordotizáciu pri kyfoskoliózach (obr. 2–4). Pri ľahkej sagitálnej imbalance a u pacientov s rizikom pseudoartrózy pri izolovanej zadnej inštrumentácii je prínosom predná fúzia (úroveň IV), avšak za cenu zvýšenej morbiditity. U pacientov s hrudnou hyperkyfózou so súčasne prítomnou sagitálnou imbalance je po-

trebné zahrnutie hrudnej chrbtice do fúzie, optimálne po Th10 vzhľadom na väčšiu stabilitu pre prítomnosť spojenia s pravými rebrami, na rozdiel od Th11–12 [32].

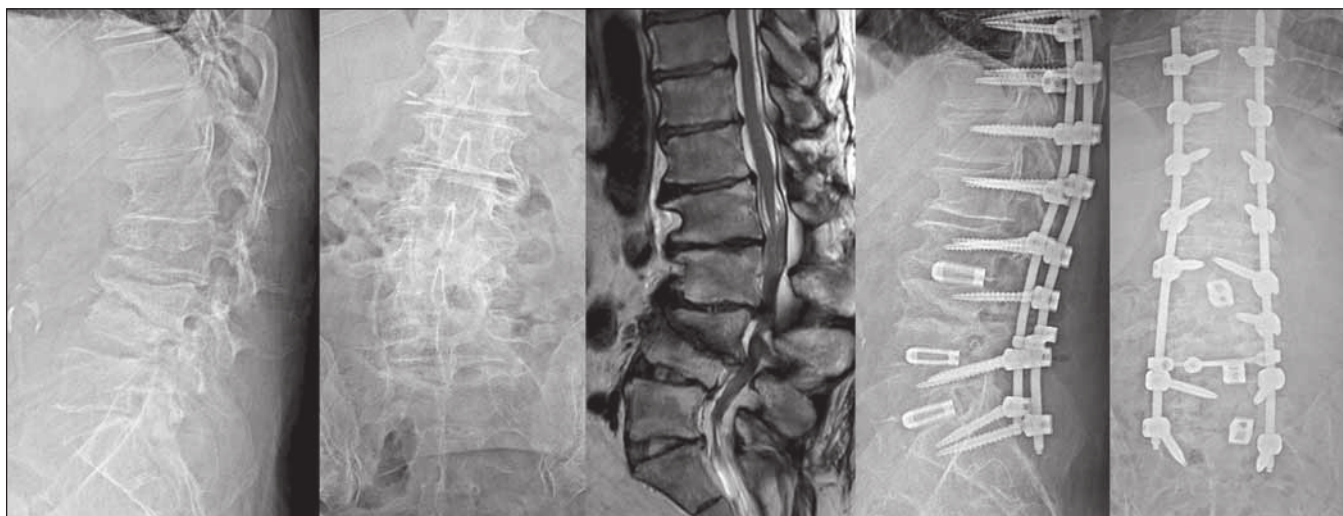
Pri rigidných deformitách je nevyhnutné využitie osteotómii (Smith-Petersen, pedicle subtraction osteotomy, eventuálne podľa Schwaba od parciálnej facetektómie až po viacetážové vertebréktómie) ku korekcii deformity [16]. Osteotómiou je možné dosiahnuť nielen rebalancovanie profilu chrbtice ale aj zníženie záťaže inštrumentácie [31].

Hlavné zásady pri rozhodovaní o rozsahu fúzie sú: nezastavovať na vrchole krivky, nezastavovať v teréne kyfózy, zahrnutie závažnej laterálnej sublúxiacie, zahrnutie spondylolistézy/retrolistézy, horný inštrumentovaný stavec optimálne v horizontálnej polohe, pri

dĺhych fúziách kaudálne zahrnutie až po os ilium [33].

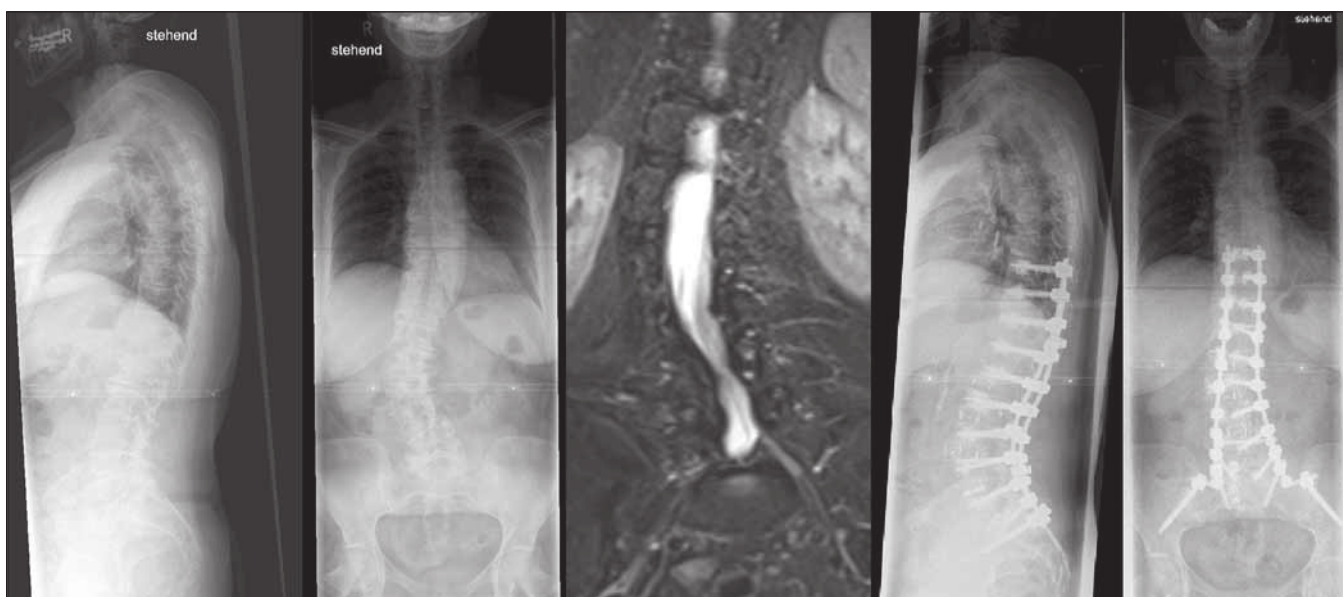### Komplikácie chirurgickej liečby

Chirurgická liečba je vzhľadom na vyšší vek pacientov, veľakrát so závažnými komorbiditami zaťažená vyšším rizikom peroperačných komplikácií. Medzi najzávažnejšie komplikácie patria závažné krvné straty, náhla cievna mozgová príhoda, infarkt myokardu, neurologický deficit, infekcia, zlyhanie inštrumentácie, tromboembolizmus [34]. U pacientov nad 60 rokov sa pri chirurgickom riešení degeneratívnych zmien takmer u štvrtiny pacientov vyskytujú pooperačné komplikácie, pričom u pacientov po inštrumentovanom výkone je výskyt pooperačných komplikácií ešte vyšší [35].



Obr. 3. 58-ročný pacient s výraznými axiálnymi aj radikulárnymi bolesťami, schopný chôdze iba na krátke vzdialenosti pre klaudikačné ťažkosti. Grafický nález závažnej kyfoskoliózy (dominuje kyfóza) so stenotizáciou spinálneho kanála. Po rozsiahom dekompresívno-stabilizačnom zákroku zmiernenie bolestivého syndrómu.

Fig. 3. 58-year old male patient with major axial and radicular pain, able to walk only short distances due to neurogenic claudications. Imaging findings showed severe kyphoscoliosis (dominantly kyphosis) with spinal stenosis. After extensive decompression and stabilization, there was pain relief.



Obr. 4. 61-ročná pacientka s neurogennými klaudikačnými ťažkosťami, bola realizovaná korekcia a fixácia Th10/S1/os ilium, v druhej dobe XLIF L1/2/3/4 s dobrým klinickým efektom.

XLIF – extrémne bočný prístup pre fúziu lumbosakrálnej chrbtice

Fig. 4. 61-year old female patient with neurogenic claudication, correction, and fixation of the T10/S1/iliac bone was performed XLIF L1/2/3/4 was performed in the second phase with good clinical effects.

XLIF – extreme lateral interbody fusion

### Osteoporóza

Väčšina pacientov s degeneratívnou skoliózou sú ženského pohlavia a vzhľadom na vek sú po menopauze, čiže osteoporóza je faktorom zvyšujúcim riziko komplikácií so zlyhaním inštrumentácie, ako aj priebeh samotného ochorenia s progresiou skoliotickej krivky pri štruktúralne oslabených stavcoch.

Za účelom minimalizácie týchto komplikácií sú vyvíjané rôzne typy skrutiek s väčším priemerom a prispôbenými závitmi, ako aj možnosť augmentácie cementom [36].

### Záver

Chirurgická liečba degeneratívnej skoliózy vyžaduje dôsledné predoperačné prehod-

nocovanie klinického a grafického nálezu s minimalizáciou rizika výberu nevhodného kandidáta. Cieľom je zlepšenie klinického stavu, zmiernenie bolestí, korekcia deformity, ako aj minimalizácia perioperačných komplikácií. Pri rozhodovaní o modalite liečby sa veľakrát jedná o kompromis medzi benefitmi operácie a rizikom komplikácií.

**Konflikt zájmov**

Autori deklarují, že v súvislosti s predmetom práce nemajú žiadny konflikt zájmov.

**Literatúra**

1. Robin GC, Span Y, Steinberg R et al. Scoliosis in the elderly: a follow-up study. *Spine* 1982; 7(4): 355–359. doi: 10.1097/00007632-198207000-00005.
2. Aebi M. The adult scoliosis. *Eur Spine J* 2005; 14(10): 925–948. doi: 10.1007/s00586-005-1053-9.
3. Pritchett JW, Bortel DT. Degenerative symptomatic lumbar scoliosis. *Spine* 1993; 18(6): 700–703. doi: 10.1097/00007632-199305000-00004.
4. Benner B, Ehni G. Degenerative lumbar scoliosis. *Spine* 1979; 4(6): 548–552.
5. Biot B, Pendrix D. Frequence de la scoliose lombaire an l'age adult. *Ann Med Phys* 1982; 25: 251–254.
6. Francis RS. Scoliosis screening of 3,000 college-aged women. The Utah Study—Phase 2. *Phys Ther* 1988; 68(10): 1513–1516.
7. Grevitt M, Khazim R, Webb J et al. The short form 36-health survey questionnaire in spine surgery. *J Bone Joint Surg Br* 1997; 79: 485–492.
8. Schwab F, Dubey A, Gamez L et al. Adult scoliosis: prevalence, SF-36, and nutritional parameters in an elderly volunteer population. *Spine* 2005; 30(9): 1082–1085. doi: 10.1097/01.brs.0000160842.43482.cd.
9. McCarthy I, Hostin R, O'Brien M et al. Health economic analysis of adult deformity surgery. *Neurosurg Clin N Am* 2013; 24(2): 293–304. doi: 10.1016/j.nec.2012.12.005.
10. Adogwa O, Sure DR, LaBagnara M et al. Minimally invasive spine surgery and sagittal correction. *Neurosurgery* 2016; 63 (Suppl 1): 31–36.
11. Schwab FJ, Blondel B, Bess S et al. Radiographical spinopelvic parameters and disability in the setting of adult spinal deformity: a prospective multicenter analysis. *Spine* 2013; 38(13): 803–812. doi: 10.1097/BRS.0b013e318292b7b9.
12. Blondel B, Schwab F, Ungar B et al. Impact of magnitude and percentage of global sagittal plane correction on health-related quality of life at 2-years follow-up. *Neurosurgery* 2012; 71: 341–348.
13. Kyu JC, Young TK, Sang HS et al. Surgical treatment of adult degenerative scoliosis. *Asian Spine J* 2014; 8(3): 371–381. doi: 10.4184/asj.2014.8.3.371.
14. Vohánka S, Mičánková, Adamová B. Lumbální spinální stenóza a neurogenní kaudikace. *Cesk Slov Neurol N* 2009; 72/105(5): 405–417.
15. Kirkaldy-Willis WH, Wedge JH, Yong-Hing K et al. Pathology and pathogenesis of lumbar spondylosis and stenosis. *Spine* 1978; 3(4): 319–328. doi: 10.1097/00007632-197812000-00004.
16. Graham RB, Sugrue PA, Koski TR. Adult degenerative scoliosis. *Clin Spine Surg* 2016; 29(3): 95–107. doi: 10.1097/BSD.0000000000000367.
17. Weinstein SL, Dolan LA, Cheng JC et al. Adolescent idiopathic scoliosis. *Lancet* 2008; 371: 1527–1537.
18. Šrámek J, Bertagnoli R. Léčba foraminálního výhřezu medziobratlové ploténky u istmickej spondylolizézy technikou TLIF. *Cesk Slov Neurol N* 2015; 78/111(4): 468–473.
19. Adamová B, Mechl M, Andrašovin T et al. Radiologické hodnotení lumbální spinální stenózy a jeho klinická korelace. *Cesk Slov Neurol N* 2015; 78/111(2): 139–147. doi: 10.14735/amcsnn2015139.
20. Ali RM, Boachie-Adjei O, Rawlins B. Functional and radiographic outcomes after surgery for adult scoliosis using third-generation instrumentation techniques. *Spine* 2003; 28(11): 1163–1169. doi: 10.1097/01.BRS.0000067267.04011.91.
21. Grubb SA, Lipscomb HJ. Diagnostic findings in painful adult scoliosis. *Spine* 1992; 17(5): 518–527. doi: 10.1097/00007632-199205000-00009.
22. Van Goethem J, Van Campehout A, Van den Hauwe et al. Scoliosis. *Neuroimaging Clin N Am* 2007; 17(1): 105–115. doi: 10.1016/j.nic.2006.12.001.
23. Kim W, Porrino JA, Hood KA et al. Clinical evaluation, imaging and management of adolescent idiopathic and adult degenerative scoliosis. *Curr Probl Diagn Radiol* 2018; 48(4): 402–414. doi: 10.1067/j.cpradiol.2018.006.
24. Jada A, Mackel CE, Hwang SW et al. Evaluation and management of adolescent idiopathic scoliosis: a review. *Neurosurg Focus* 2017; 43(4): E2. doi: 10.3171/2017.7.FOCUS17297.
25. Malfair D, Flemming AK, Dvorak MF et al. Radiographic evaluation of scoliosis: review. *Am J Roentgenol* 2010; 194 (Suppl 3): S8–S22. doi: 10.2214/AJR.07.7145.
26. Kuru T, Yeldan I, Dereli EE et al. The efficacy of three-dimensional Schroth exercises in adolescent idiopathic scoliosis: a randomised controlled clinical trial. *Clin Rehabil* 2016; 30(2): 181–190. doi: 10.1177/02692155155575745.
27. van Dam BE. Nonoperative treatment of adult scoliosis. *Orthop Clin North Am* 1988; 19(2): 347–351.
28. Albert TJ, Purtill J, Mesa J et al. Study design: health outcome assessment before and after adult deformity surgery. A prospective study discussion. *Spine* 1995; 20(18): 2002–2004. doi: 10.1097/00007632-199509150-00009.
29. Silva FE, Lenke LG. Adult degenerative scoliosis: evaluation and management. *Neurosurg Focus* 2010; 28(3): E1. doi: 10.3171/2010.1.FOCUS09271.
30. Cho KJ, Kim YT, Shon S et al. Surgical treatment of adult degenerative scoliosis. *Asian Spine J* 2014; 8(3): 371. doi: 10.4184/asj.2014.8.3.371.
31. Cho KJ, Suk SI, Park SR et al. Short fusion versus long fusion for degenerative lumbar scoliosis. *Eur Spine J* 2008; 17(5): 650–656. doi: 10.1007/s00586-008-0615-z.
32. Gupta MC. Degenerative scoliosis. Options for surgical management. *Orthop Clin North Am* 2003; 34(2): 269–279. doi: 10.1016/s0030-5898(03)00029-4.
33. York PJ, Kim HJ. Degenerative scoliosis. *Curr Rev Musculoskelet Med* 2017; 10(4): 547–558. doi: 10.1007/s12178-017-9445-0.
34. Bradford DS, Tay BK, Hu SS. Adult scoliosis: surgical indications, operative management, complications, and outcomes. *Spine* 1999; 24(24): 2617–2629. doi: 10.1097/00007632-199912150-00009.
35. Snopko P, Kolarovszki B, Opšienák R et al. Skoré pooperačné komplikácie po plánovaných operáciách degenerovanej driekovej chrbtice u starších pacientov. *Cesk Slov Neurol N* 2018; 81/114(4): 450–456. doi: 10.14735/amcsnn2018450.
36. Rinella A, Bridwell K, Kim Y et al. Late complications of adult idiopathic scoliosis primary fusions to L4 and above: the effect of age and distal fusion level. *Spine* 2004; 29(3): 318–325. doi: 10.1097/01.brs.0000111838.98892.01.

## Soutěž o nejlepší práci publikovanou v časopise Česká a slovenská neurologie a neurochirurgie

V roce 2020, stejně jako v předchozích letech, probíhá soutěž o nejlepší článek v časopise *Cesk Slov Neurol N*. Zařazený budou práce otištěné v číslech 2020/1–6.

Předem děkujeme všem autorům za zaslání příspěvky.