

Encefalopatie při infekci COVID-19 s odezvou na léčbu intravenózními imunoglobuliny

COVID-19 associated encephalopathy responding to treatment with intravenous immunoglobulins

Vážená redakce,

typické neurologické manifestace COVID-19 zahrnují poruchu čichu a chuti. Vzácnější, ale závažnější neurologické komplikace infekce COVID-19 jsou encefalopatie reagující na imunomodulační léčbu. Předkládáme dvě kazuistiky pacientů s neuropsychiatrickými projevy, diskrétními strukturálními změnami ve frontálních lalocích v obraze MR a klinickým zlepšením po podání intravenózních imunoglobulinů (IVIg).

Dosud zdravý muž (51 let) byl přijat na neurologii pro 2 dny trvající poruchu řeči, nápadnou bradypsychii, obtížné porozumění pokynům a složitějším souvislostem, nebyl schopen vyřídit své pracovní záležitosti. Ve stejný čas se u jeho partnerky objevila ztráta čichu a chuti s myalgiemi. Kvantitativní „real-

time“ polymerázová řetězová reakce (quantitative real-time polymerase chain reaction; qRT-PCR) prokázala u obou přítomnost RNA viru SARS-CoV-2 v nazofaryngeálním stěru.

Při příjmu byly patrné dezorientace časem, anomie, lehce narušená fluence řeči, postižena byla i paměť ve výbavnosti (pouze s kategoriální nápodobou). Během 3 dnů hospitalizace se rozvinuly anxiety, subdepresivní ladění, dezorientace časem a místem, agrafie, apraxie, statický třes horních končetin, emoční oploštění, narůstala porucha exekutivních funkcí a zhoršoval se paměťový výkon. Pacient zcela selhával v sedmičkovém testu a oddálené slovní výbavnosti. Neurologický topický nálezn byl jinak bez lateralizace, pacient byl afebrilní (36,5 °C), bez dušnosti, SaO₂ bez kyslíku byla 95 %.

Redakční rada potvrzuje, že rukopis práce splnil ICMJE kritéria pro publikace zasílané do biomedicínských časopisů.

The Editorial Board declares that the manuscript met the ICMJE “uniform requirements” for biomedical papers.

S. Ostrý^{1,2}, J. Keller³, O. Sobek⁴, A. Chrdle⁵⁻⁷, R. Rusina⁸

¹ Neurologické oddělení, Nemocnice České Budějovice, a.s.

² Neurochirurgická a neuroonkologická klinika 1. LF UK a ÚVN – VFN Praha

³ Radiodiagnostické oddělení, Nemocnice Na Homolce, Praha

⁴ Laboratoř pro likvorologii, neuroimunologii, patologii a speciální diagnostiku, Topelex s.r.o., Praha

⁵ Infekční oddělení, Nemocnice České Budějovice, a.s.

⁶ Royal Liverpool University Hospital, Liverpool, Velká Británie

⁷ Zdravotně sociální fakulta Jihočeské univerzity v Českých Budějovicích

⁸ Neurologická klinika 3. LF UK a Thomayerova nemocnice, Praha



MUDr. Svatopluk Ostrý, Ph.D.
Neurologické oddělení
Nemocnice České Budějovice, a.s.
B. Němcové 585/54
370 01 České Budějovice
e-mail: ostry@nemcb.cz

Přijato k recenzi: 20. 11. 2020

Přijato do tisku: 11. 12. 2020

Tab. 1. Vybrané významné laboratorní hodnoty krve a mozkomíšního moku.

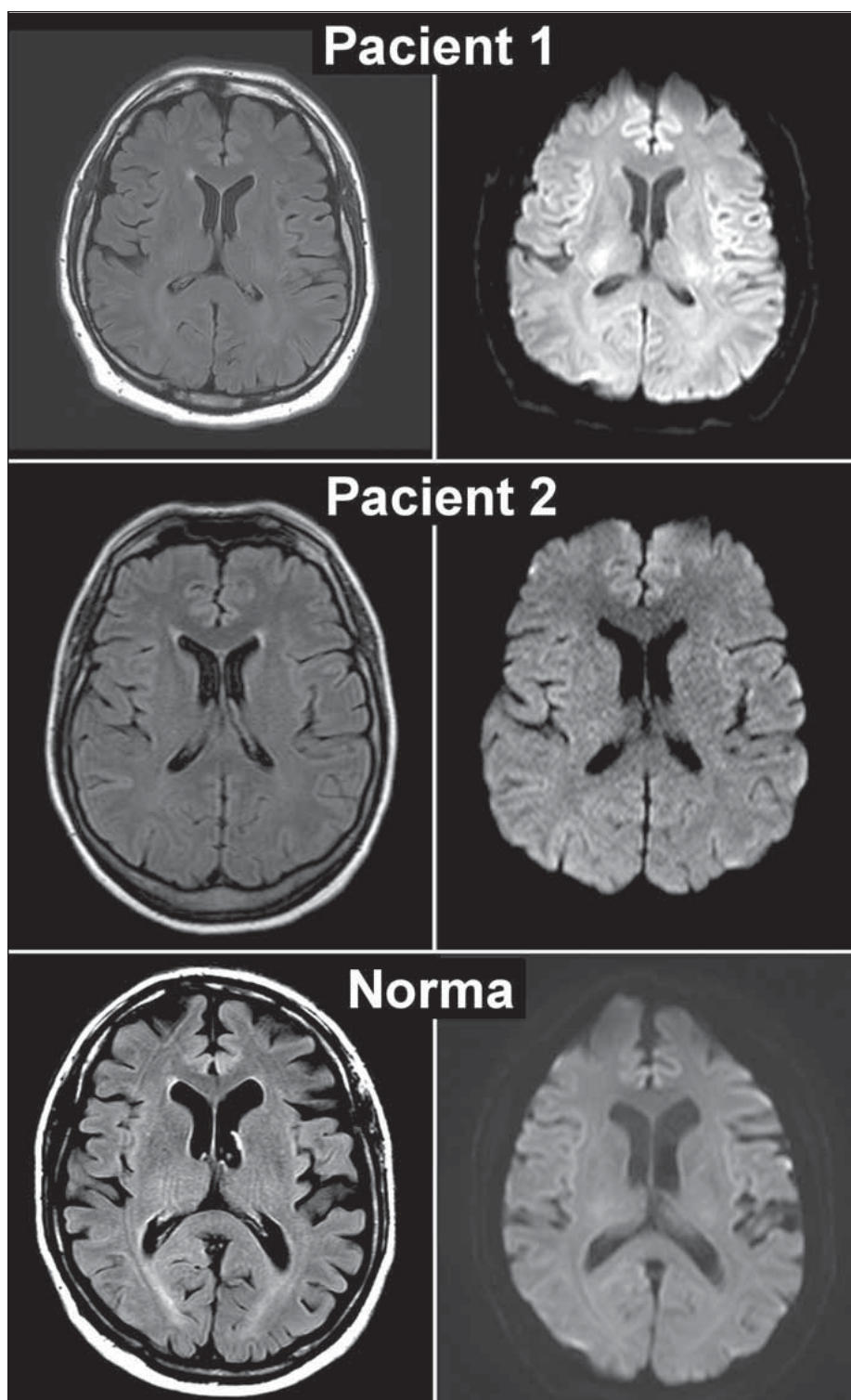
	parametr	pacient 1	pacient 2	norma	
				hodnoty	jednotky
krev	CRP	5,7	< 2,0	< 5,0	mg/l
	ferritin	185	87	22–322	µg/l
	IL-6	2,82	4,4	< 5,9	pg/ml
	glukóza	5,1	5,8	3,6–5,5	mmol/l
likvor	elementy	2	2	< 4	ks/µl
	erytrocyty	2 688	0	0	ks/µl
	celková bílkovina	0,39	0,386	0,15–0,45	g/l
	glukóza	3,4	3,3	2,2–4,2	mmol/l
	laktát	1,5	1,2	1,2–2,1	mmol/l
	KEB	30,1	31,5	28–38	
	IL-1	9,64	9,85	< 5,4	pg/ml
	IL-6	19,2	3,38	< 7,9	pg/ml
	beta2-mikroglobulin	1,27	1,44	0,7–2,0	mg/l
	orosomukoid (AAG)	9,01	5,13	2,5–4,5	mg/l

abnormální hodnoty zvýrazněny tučně

AAG – alpha 1-acid glycoprotein; CRP – C reaktivní protein; IL – interleukin; KEB – koeficient energetické bilance

Laboratorní vyšetření krve a základní likvorologické vyšetření byla v mezích normy. V rámci imunologických humorálních parametrů bylo v mozkomíšním moku patrné zvýšení prozánětlivých cytokinů a markeru monocyto-makrofagické aktivity (vybrané výsledky v tab. 1). Metodou izoelektrické fokuse byly nalezeny 3 korespondující pásy imunoglobulinu G (IgG) v rámci systémové imunitní reakce.

Skiagram hrudníku byl bez postižení plicní tkáně. MR zobrazila parasagitálně frontálně oboustranně vyšší signál nejen v sekvencích



Obr. 1. MR mozku pacientů s encefalopatií a normální kontroly.

V levém sloupci T2-vážené obrazy FLAIR, v pravém sloupci DWI při $b = 1\ 000$. Na prvním řádku vyšetření pacienta z první kazuistiky, na druhém řádku z druhé, na třetím řádku vyšetření pacientky se spondylogenní myelopatií (tj. z pohledu našeho sdělení norma), U všech tří subjektů je na FLAIR obrazech o něco vyšší signál kortikálně parasagitálně frontálně. Rozdíl je patrný v pravém sloupci, kde u pacienta z první kazuistiky je intenzita frontálního kortexu mediálně oboustranně na DWI nápadně vyšší a odpovídá tak tzv. „cortical ribboning“, u druhého pacienta je jen o něco vyšší a v případě normy (třetí řádek) intenzita zhruba odpovídá ostatnímu kortexu DWI – difuzí vážené obrazy; FLAIR – fluid attenuated inversion recovery

Fig. 1. MRI scans of encephalopathic patients and normal control.

T2-weighted FLAIR images and DWI $b = 1,000$ in left and right columns, respectively. First two rows are represented by cases 1 and 2, respectively. The third row is represented by patient suffering from cervical spine spondylotic myelopathy. She was considered as normal control.

FLAIR signal in frontal parasagittal cortex is slightly higher in all 3 subjects. Differences of cortical signals are evident in DWI scans (right column). Hyperintensity in the medial frontal cortex bilaterally, i.e., cortical ribboning was depicted in both cases, less clearly in case 2. Cortical signal is roughly uniform throughout the whole cortex in normal control.

fluid attenuated inversion recovery (FLAIR), ale i na difuzí vážených obrazech kortikálně (cortical ribboning; CR) a naznačeným rozostřením kortikálních struktur (obr. 1). Apparent diffusion coefficient mapa nezobrazuje hodnoty zásadně odlišné od nesuspektního kortexu. V EEG pouze nedokonalá organizace pozadí.

RNA viru SARS-CoV-2 byla v mozkomíšním moku prokázána qRT-PCR po 6denním

pomnožení na buněčné kultuře, vč. cytopatického efektu. V séru byly metodou ELISA (enzyme-linked immunosorbent assay) prokázány protilátky proti viru SARS-CoV-2 ve třídě IgA (7,63) a IgG (7,26).

Díky podpůrné léčbě inhibitory zpětného vychytávání serotoninu a benzodiazepinů se jen zvolna zlepšovaly orientace, spolupráce a neklid. Po obnově schopnosti základní se-

beobsluhy byl pacient 12. den od rozvoje příznaků dimitován do domácí péče.

Neuropsychologické vyšetření 34. den od rozvoje příznaků ukázalo přetrvávající poruchu paměti, snížení verbální fluence, poruchu exekutivních funkcí, anxiету. V Montrealském kognitivním testu (MoCA) pacient dosahoval 27 bodů. Vzhledem k přetrvávajícím neuropsychiatrickým projevům bylo zahájeno podávání IVIG v celkové dávce 2 g/kg/den po dobu 5 dní. Následně 40. den pacient v MoCA testu skóroval 29 bodů.

Žena (50 let) léčená pro arteriální hypertenzi ACE inhibítorem v kombinaci blokátorem kalciových kanálů, užívající hormonální substituci po endonazální resekci adenomu hypofýzy pro akromegalii, byla hospitalizována na neurologii pro náhlou poruchu řeči. Při přijetí byla zjištěna anamnéza 2týdenního pozvolného rozvoje únavy, bradypsychie, cefaleje, nechutenství a zmatenosti bez fe-

brilií. Klinicky byly zjevné nepřiléhavé odpovědi, perseverace, pacientka zcela selhávala v sedmičkovém testu, recall byl zachován.

Vyšetření qRT-PCR prokázalo virus SARS-CoV-2 v nazofaryngeálním stěru. Do 3. dne hospitalizace (18. den nemoci) se rozvíjely dezinhibice, emoční oploštění, perseverace, prohloubení dezorientace časem i místem, porucha prostorové orientace i krátkodobé paměti, neklid. V testu MoCA dosáhla 5 bodů. Neurologický topický nálezu byl jinak bez lateralizace, pacientka byla afebrilní (36,7 °C), SaO₂ bez kyslíku je 97 %.

Laboratorní vyšetření krve (kromě Hb 112 g/l, a fT4 9,0 pmol/l) a základní likvorologické vyšetření byla v mezích normy. V mozkomíšním moku bylo zvýšení pouze některých prozánětlivých cytokinů a orosomukoidu, bez nálezu oligoklonálních pásmů (tab. 1).

Skiagram hrudníku byl bez postižení plicní tkáně. Na MR byl oproti prvnímu pacientovi CR jen v diskretním náznaku na hranici rozpoznatelnosti (obr. 1). V EEG bylo pouze difuzní zpomalení základní aktivity nad předními kvadranty.

RNA viru SARS-CoV-2 v mozkomíšním moku nebyla pomocí qRT-PCR prokázána ani po pomnožení na buněčné kultuře. V séru byly metodou ELISA prokázány protilátky proti viru SARS-CoV-2 ve třídě IgG (1,18).

Na podpůrné a symptomatické léčbě (tiaprid a benzodiazepiny pro neklid) stav zůstával stacionární, od 20. dne byl podáván intravenózní bolus metylprednisolonu (souhrnně 5 g během 5 dní) bez klinické odezvy. Následně byly 25. den od rozvoje prvních příznaků nasazeny IVIG (2 g/kg/den po dobu 5 dní). Již za 72 h od zahájení terapie IVIG byla pacientka orientovaná časem i místem, ustupovala bradypsychie a v testu MoCA dosáhla 23 bodů (ztráta v prostorové orientaci).

Mechanismus působení infekce SARS-CoV-2 na mozkovou tkáň zatím není zcela objasněn [1–3], pravděpodobně se uplatňují dvě různé cesty [4–8].

Hypotéza encefalidity zvažuje neuronální poškození humorálními vlivy při cytokinové bouři. V mozkomíšním moku se objevují pleiocytóza, hyperproteinorhachie a až extrémní hodnoty zánětlivých markerů vlivem extrémní systémové zánětlivé odpovědi a současného poškození hematolivorové

bariéry. Průkaz PCR virové RNA i po pomnožení na kulturách bývá negativní. V těchto případech bývají přítomné projevy multiorganového postižení, pacient je obvykle v těžkém stavu, mnohdy vyžaduje umělou plicní ventilaci a po extubaci přetrvává kvantitativní porucha vědomí. U těchto pacientů dochází ke zlepšení na terapii plazmaferézou, které se vysvětluje snížením systémové a druhotně i likvorové hladiny cytokinů. Následuje rychlá obnova vědomí.

Druhá hypotéza, encefalopatie, vychází z přímého působení viru, který se dostává do mozku olfaktorální a/nebo trigeminální cestou a bývá prokazatelný v mozkomíšním moku a/nebo v tkáni mozku a kmene, bez výraznějších sekundárně indukovaných zánětlivých změn. Klinický obraz je méně dramatický, ale neuropsychiatrické projevy mohou být pro pacienty velmi handicapující. Terapeuticky slibné je podání IVIG, které vedle imunomodulačního účinku mohou vyvolat i na protilátkách založený virus-neutralizační efekt [9].

U obou prezentovaných pacientů se jednalo o projevy SARS-CoV-2 encefalopatie, byly patrné pouze frustrní zánětlivé likvorologické změny ve smyslu elevace humorálních zánětlivých markerů (interleukin-1, interleukin-6, alpha 1-acid glycoprotein), ale s normální celularitou i proteinorhachií. Strukturální abnormalita na MR byla nevelká, nicméně zřetelná. Průkaz viru v mozkomíšním moku byl pouze při zřetelnější strukturální změně mozku (pacient 1). V tomto kontextu izolované zvýšené koncentrace prozánětlivých cytokinů v CNS a nevelkých strukturálních změn se nabízí koncept cytokinového vánku („cytokine breeze“) jako mírnější varianty cytokinové bouře, který může způsobovat sice méně dramatické, ale přesto klinicky významné organové poruchy/dysfunkce se subakutním až chronickým průběhem [10].

Naši pacienti neměli kromě akutně vzniklé kognitivní poruchy jiné klinické příznaky (nepřítomnost systémové zánětlivé odpovědi) a ani efekt kortikosteroidů nebyl u pacientky 2 pozorován. Výrazné zlepšení v obou případech nastalo záhy po nasazení IVIG.

Prezentovaní pacienti vyvinuli COVID-19 encefalopatii se závažným kognitivním deficitem, lehce zvýšeným signálem korti-

kálně parasagitálně frontálně na MR, bez těžkého celkového průběhu COVID-19 a s rychlým zlepšením po podání IVIG. Zdá se, že u COVID-19 encefalopatie je vhodnější podání IVIG než plazmaferézy, které jsou dosud u COVID-19 encefalopatie preferovány.

Grantová podpora

Podpořeno projektem Progres P35/LF3, grantem MZČR NV19-09-00199.

Poděkování

Autoři děkují prim. MUDr. Petru Lhotákovi z Radiologického oddělení Nemocnice České Budějovice, a.s. za spolupráci při zajištění obrazové dokumentace; prim. Mgr. Ondřeji Scheinostovi z Laboratoře molekulární biologie a genetiky Nemocnice České Budějovice, a.s. za genetická vyšetření nazofaryngeálních stěrů a mozkomíšního moku; Mgr. Václavu Hönigovi, Ph.D. a RNDr. Janě Elsterové, Ph.D. z Laboratoře arbovirologie Biologického centra AV ČR v Českých Budějovicích a Oddělení virologie Výzkumného ústavu veterinárního lékařství v Brně, za virologická a molekulárně biologická vyšetření likvoru.

Literatura

1. Paterson RW, Brown RL, Benjamin L et al. The emerging spectrum of COVID-19 neurology: clinical, radiological and laboratory findings. *Brain* 2020; 143(10): 3104–3120. doi: 10.1093/brain/awaa240.
2. Dogan L, Kaya D, Sarikaya T et al. Plasmapheresis treatment in COVID-19-related autoimmune meningoencephalitis: Case series. *Brain* 2020; 87: 155–158. doi: 10.1016/j.bbi.2020.05.022.
3. Cao A, Rohaut B, Guennec LL et al. Severe COVID-19-related encephalitis can respond to immunotherapy. *Brain* 2020 [ahead of print]. doi: 10.1093/brain/awaa337.
4. Rodriguez M, Soler Y, Perry M et al. Impact of severe acute respiratory syndrome coronavirus 2 (SARS-CoV-2) in the nervous system: implications of COVID-19 in neurodegeneration. *Front Neurol* 2020; 11: 583459. doi: 10.3389/fneur.2020.583459.
5. Sharifian-Dorche M, Huot P, Oshero M et al. Neurological complications of coronavirus infection; a comparative review and lessons learned during the COVID-19 pandemic. *J Neurol Sci* 2020; 417: 117085. doi: 10.1016/j.jns.2020.117085.
6. Ellul MA, Benjamin L, Singh B et al. Neurological associations of COVID-19. *Lancet Neurol* 2020; 19(9): 767–783. doi: 10.1016/S1474-4422(20)30221-0.
7. Meppiel E, Peiffer-Smadja N, Maury A et al. Neurological manifestations associated with COVID-19: a multicentric registry. *Clin Microbiol Infect* 2020 [ahead of print]. doi: 10.1016/j.cmi.2020.11.005.
8. Otruba P, Bardoň J, Kolář M et al. Neurologické komplikace koronavirové infekce SARS-CoV-2 (COVID-19). *Neurol Praxi* 2020; 21(Suppl G): 3–14.
9. Diez JM, Romero C, Vergara-Alert J et al. Cross-neutralization activity against SARS-CoV-2 is present in currently available intravenous immunoglobulins. *Immunotherapy* 2020; 12(17): 1247–1255. doi: 10.2217/mt-2020-0220.
10. Tang Y, Liu J, Zhang D et al. Cytokine storm in COVID-19: the current evidence and treatment strategies. *Front Immunol* 2020; 11: 1708. doi: 10.3389/fimmu.2020.01708.