

doi: 10.48095/ccccnn202192

# Kazuistika relabující infekce COVID-19 u pacientky s roztroušenou sklerózou léčenou ocrelizumabem

## Case report of relapsing COVID-19 infection in a patient with multiple sclerosis treated with ocrelizumab

Vážená redakce,

prezentujeme kazuistiku 44leté ženy s RS léčenou ocrelizumabem, u které měla infekce COVID-19 neobvyklý relabující průběh. Dle našich zjištění podobný průběh tohoto onemocnění u imunokompromitovaného pacienta doposud nebyl v naší literatuře popsán.

Léčba RS v současnosti zahrnuje velké množství preparátů, které ovlivňují průběh nemoci. Mezi jinými jsou používány i monoklonální protilátky. Všechny tyto léky ovlivňují různým mechanismem imunitní systém [1]. Doposud není zcela jednoznačné, jakým způsobem ovlivňuje imunoprese průběh onemocnění COVID-19. Na jedné straně se předpokládá, že může dojít k horšímu průběhu kvůli absenci rychlé imunologické odpovědi, což vede k opožděné eliminaci viru. Na druhé straně je známo, že organizmus ohrožuje i přemrštěná imunitní odpověď spouštějící cytokinovou bouři a způsobující např. těžké postižení plic (syndrom akutní dechové tísně). V tomto případě by imunoprese mohla být určitou prevencí takové reakce [2]. Naší pacientce byla primárně progresivní forma RS diagnostikována v roce 2018, od ledna 2019 byla léčena infuzí ocrelizumabu každých 6 měsíců. Poslední dávka této anti-CD20 monoklonální protilátky jí byla aplikována v únoru 2020. Klinicky byly u pacientky přítomné spastická paraparéza dolních končetin s výraznějším postižením vlevo, syndrom zadních provazců míšních, s hodnotou 5,0 v Expanded Disability Status Scale (EDSS). Pacientka tedy byla schopna samostatné chůze na vzdálenost 200 m bez zastávky či opory.

Kromě základního onemocnění byla sledována pro osteopenii (užívala vitamín D, poslední hladina vitamínu D před popisovaným onemocněním byla 85 nmol/l) a chronickou jaterní lézí charakteru steatózy (bez medikace), dále užívala pregabalin pro neuropatické bolesti. Od 1. 4. 2020 měla febrilie s maximem 38,0 °C, ambulantně jí byla prak-

tickou lékářkou nasazena perorální antibiotika : ciprofloxacin a následně amoxicilin klavulanát. Pro zhoršení stavu, únavu, nechutenství a zhoršení hybnosti byla pacientka přijata 15. 4. do spádové nemocnice. Zde byla provedena základní vyšetření vč. vyšetření výtěru z nosohltanu na SARS-CoV-2 metodou PCR, které bylo pozitivní, a RTG plic, kde bylo popsáno rozsáhlejší zastření oboustranně s převahou vpravo (obr. 1A). Byl domluven překlad na Infekční oddělení Masarykovy nemocnice v Ústí nad Labem. Vstupně byl zvýšený C-reaktivní protein (CRP) 94,5 mg/l při normální hladině prokalcitoninu (PCT). Pro febrilie do 38,5 °C, dušnost, lehkou hyposaturaci (88–92 % bez oxygenoterapie) a nález oboustranných plicních infiltrátů na RTG byla pacientka léčena v té době doporučenou experimentální léčbou hydroxychlorochinem a azithromycinem po dobu 5 dnů za kontroly elektrokardiogramu. Domů byla propuštěna po 12 dnech s jedním negativním výsledkem vyšetření výtěru z nosohltanu na SARS-CoV-2 metodou PCR a s negativními protilátkami metodou ELISA (enzyme-linked immuno sorbent assay) ve třídách IgA i IgG. Byla jí nařízena 14denní karanténa a před jejím ukončením byla pacientka ještě jednou testována metodou PCR s výtěrem z nosohltanu – opět s negativním výsledkem. S odstupem (21. 5.) byl proveden RTG plic s normalizací nálezu (obr. 1B).

Tatáž pacientka byla 9. 6. 2020 opět odeslána na Infekční oddělení Masarykovy nemocnice v Ústí nad Labem z akutního příjmu spádové nemocnice pro 5 dnů trvající bolesti na hrudi a námahovou dušnost. Na RTG snímku plic provedeném při příjmu byly opět patrné zánětlivé infiltrace oboustranně (obr. 1C), které, jak již bylo zmíněno výše, byly dle kontrolního snímku zcela vymizely. CTA plicnice vyloučila plicní embolii a potvrdila oboustrannou pneumonii. Ve vstupních odběrech byly leukocyty v normě, CRP

Redakční rada potvrzuje, že rukopis práce splnil ICMJE kritéria pro publikace zasláné do biomedicínských časopisů.

The Editorial Board declares that the manuscript met the ICMJE "uniform requirements" for biomedical papers.

**J. Pazderková<sup>1</sup>, H. Bartoš<sup>1,2</sup>,  
P. Dlouhý<sup>1</sup>, M. Vachová<sup>3,4</sup>**

<sup>1</sup> Infekční oddělení, Masarykova nemocnice, Krajská zdravotní a.s., Ústí nad Labem

<sup>2</sup> 3. LF UK, Praha

<sup>3</sup> RS centrum, Neurologické oddělení, Nemocnice Teplice, Krajská zdravotní a.s., Teplice

<sup>4</sup> 1. LF UK, Praha

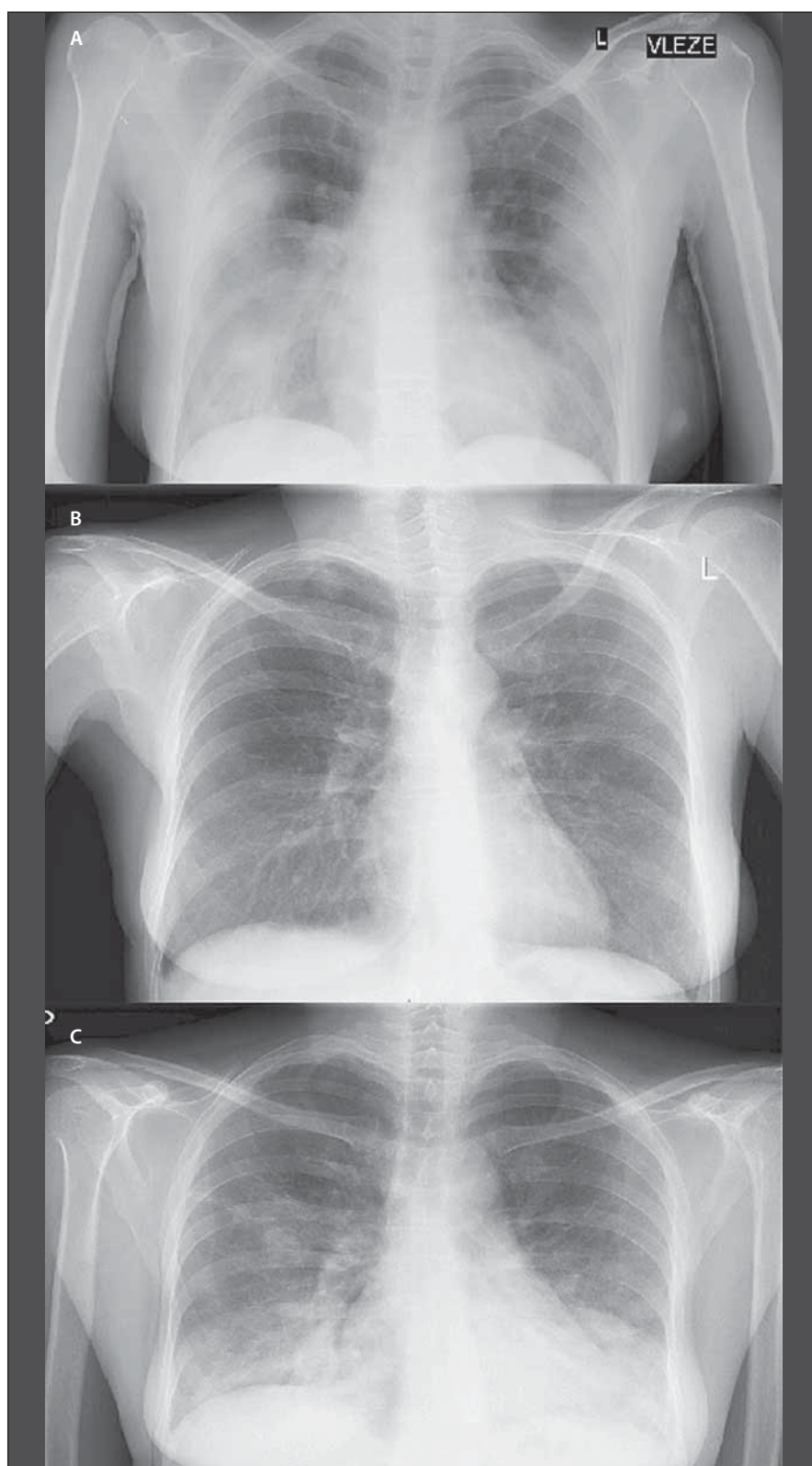


**MUDr. Hynek Bartoš**  
Infekční oddělení  
Masarykovy nemocnice  
Krajská zdravotní a.s.  
Sociální péče 3316  
400 11 Ústí nad Labem  
e-mail: hynekbartos@gmail.com

Přijato k recenzi: 24. 9. 2020

Přijato do tisku: 4. 2. 2021

87,4 mg/l, PCT negativní, výtěr z nosohltanu na SARS-CoV-2 (PCR) byl opět pozitivní a virus byl stejnou metodou identifikován i z krve. Pacientka byla hospitalizována, pro hyposaturaci (88 % bez oxygenoterapie) byl podáván kyslík, nebyly podávány žádné specifické léky. Během 5 dnů se stav pacientky zlepšil a 6. den hospitalizace (15. 6.) byl kontrolní vzorek z nosohltanu na SARS-CoV-2 (PCR) již negativní. Negativní byl i výsledek z následujícího dne, kdy byla pacientka propuštěna domů. Další péče, vč. rehabilitace, probíhala v ambulantním režimu. Dle výsledku serologie odebrané měsíc po propuštění došlo



Obr. 1. RTG snímky plic. Na snímku nahoře z 15. 4. 2020 (A) a dole z 9. 6. 2020 (C) jsou patermné oboustranné zánětlivé infiltrace, snímek uprostřed z 21. 5. 2020 (B) je bez patologického nálezu.

Fig. 1. X-rays of the lungs. The image above from April 15, 2020 (A) and at the bottom from June 9, 2020 (C) show bilateral inflammatory infiltrations, the image in the middle from May 21, 2020 (B) without pathological findings.

u pacientky pouze k vytvoření protilátek třídy IgA (Anti-SARS-CoV-2 IgA ELISA > 3), zatímco paměťové protilátky IgG byly stále negativní. Z neurologického hlediska došlo po prodělané infekci k přechodnému zhoršení stavu do EDSS 6,5, musela chodit s oboustrannou oporou francouzských holí a přechodně i v chodítku. Postupnou rehabilitací následně došlo ke zlepšení stavu s návratem samostatné chůze do 200 m (tedy na hodnotu EDSS 5,5) které přetrvává i nadále. Kontrolní MR mozku a krční míchy po druhé epizodě onemocnění COVID-19 neprokázala progresi nálezu, byla bez nových ložisek a bez známek aktivity procesu.

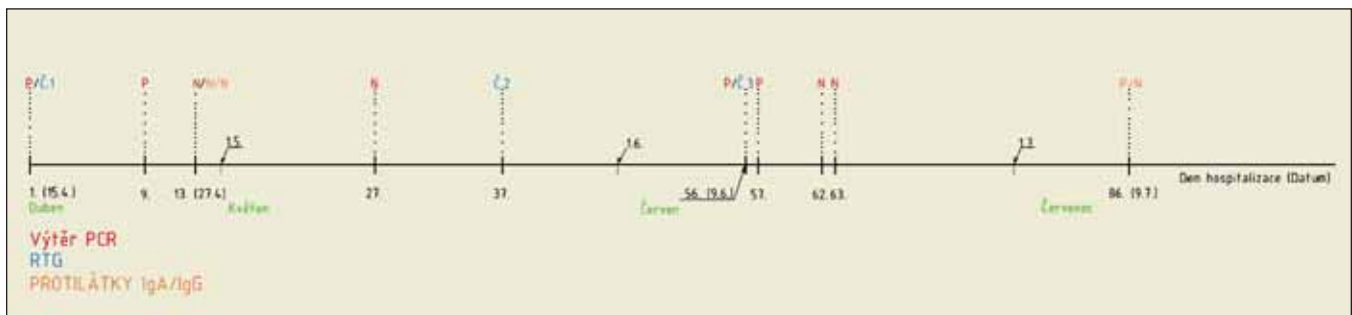
Časová osa (obr. 2) ukazuje výsledky jednotlivých vyšetření PCR, vyšetření protilátek i RTG nálezy.

Případy rekurence positivity SARS-CoV-2 RNA metodou PCR u téhož pacienta byly již popsány [3]. V této kazuistice ale prezentujeme unikátní případ rekurence positivity SARS-CoV-2 spojené se středně těžkým průběhem infekce COVID-19, vč. relabujícího radiologického nálezu.

Ocrelizumab je rekombinantní humanizovaná monoklonální protilátka cílící selektivně na B-lymfocyty exprimující receptor CD20. Přesný mechanismus, kterým látka uplatňuje svůj účinek při léčbě RS, není znám. Předpokládá se, že zahrnuje imunomodulaci snížením počtu a funkce CD20 – exprimujících B lymfocytů. Léčbou nejsou ovlivněny vrozená imunita a celkový počet T-lymfocytů. Mezi velmi časté pozorované nežádoucí účinky ( $\geq 1/10$ ) patří infekce horních dýchacích cest, nazofaryngitida a chřipka [4], což lze vysvětlit především snížením hladiny imunoglobulinů. Dalo by se tedy předpokládat, že u pacientů léčených tímto preparátem bude infekce COVID-19 častější a že by mohla mít i těžší průběh.

Na rozdíl od tohoto předpokladu byl prezentován případ muže léčeného ocrelizumabem s velmi mírnou formou infekce COVID-19 [5]. V článku byl vysloven předpoklad, že by za tímto lehkým průběhem mohl být nedostatek periferních B-lymfocytů, a tím i redukováná imunitní odpověď. Také práce francouzských autorů [6] zahrnují 347 pacientů s RS a infekcí COVID-19 neprokázala vliv léčby RS na tíži onemocnění; nezávislémi faktory těžkého průběhu koronavirové infekce byly věk, obezita a míra di-sability dle Krutzkého škály.

Námi prezentovaný případ ukazuje na možnost zpomalené eliminace viru a relabujícího průběhu onemocnění COVID-19 u některých imunokompromitovaných pacientů.



Obr. 2. Časová osa ukazující průběh onemocnění pacientky s výsledky vyšetření PCR a serologických vyšetření.

N – negativní; P – pozitivní

Fig. 2. Timeline showing the course of the patient's disease with the results of PCR and serological examinations.

N – negative; P – positive

Možnost reinfekce u naší pacientky byla s ohledem na karanténní opatření, která dodržovala, velmi malá. Ani v jejím okolí či rodině nebyl detekován nikdo další s pozitivitou SARS-CoV-2. Vliv na průběh onemocnění měla velmi pravděpodobně i neschopnost tvořit paměťové IgG protilátky navozená léčbou anti-CD20 monoklonální protilátkou ocrelizumabem.

Do budoucna bude vhodné popsat a porovnat průběhy infekce COVID-19 u pacientů s RS léčených všemi typy léků vč. monoklo-

nálních protilátek, abychom lépe pochopili vliv těchto léků na průběh této ještě ne zcela prozkoumané infekce.

### Literatura

1. Giovannoni G, Hawkes C, Lechner-Scott J et al. The COVID-19 pandemic and the use of MS disease-modifying therapies. *Mult Scler Relat Disord* 2020; 39: 102073. doi: 10.1016/j.msard.2020.102073.

2. Mehta P, McAuley DF, Brown M et al. COVID-19: consider cytokine storm syndromes and immunosuppression. *Lancet* 2020; 395(10229): 1033–1034. doi: 10.1016/S0140-6736(20)30628-0.

3. Dabiao C, Wenxiong X, Ziyang L et al. Recurrence of positive SARS-CoV-2 RNA in COVID-19: a case report. *Int J Infect Dis* 2020; 93: 297–299. doi: 10.1016/j.ijid.2020.03.003.

4. Syed YY. Ocrelizumab: a review in multiple sclerosis. *CNS Drugs* 2018; 32(9): 883–890. doi: 10.1007/s40263-018-0568-7.

5. Novi G, Mikulska M, Briano F et al. COVID-19 in a MS patient treated with ocrelizumab: does immunosuppression have a protective role? *Mult Scler Relat Disord* 2020; 42: 102120. doi: 10.1016/j.msard.2020.102120.

6. Louapre C, Collongues N, Stankoff B et al. Clinical characteristics and outcomes in patients with coronavirus disease 2019 and multiple sclerosis. *JAMA Neurol* 2020; 77(9): 1079–1088. doi: 10.1001/jamaneurol.2020.2581.