

# Monozygotní dvojčata s Legius syndromem a diferenciální diagnostika Legius syndromu a neurofibromatózy typ 1

## Monozygotic twins with Legius syndrome and differential diagnosis of Legius syndrome and neurofibromatosis type 1

Vážená redakce,

Legius syndrom (LGSS, MIM 611431) je vzácné autozomálně dominantně (AD) dědičné neurokutánní onemocnění v důsledku patogenních mutací genu *SPRED1* (15q14), s vlivem na signální cestu Ras/mitogen-activated protein kinase (Ras/MAPK) a s kožním nálezem skvrn café-au-lait (CALM) a někdy axilárního a/nebo inkuinálního

frecklingu (četné drobné hnědé skvrny podobné pihám). LGSS byl popsán v roce 2007 jako NF1-like syndrom vyčleněním od pacientů s diagnózou neurofibromatosis von Recklinghausen typ I (neurofibromatóza typ 1, NF1, MIM 162200) [1]. Odhadovaná prevalence LGSS v populaci je 1 : 46 000 až 1 : 75 000 [2,3]. U LGSS je vedle kožního nálezu popisován fenotyp s mak-

**Tab. 1a. Diagnostické příznaky LGSS [2].**

Podezření na diagnózu LGSS je možné vyslovit u jedinců, kteří mají:

1. Dysplastickou pigmentaci charakteru skvrn barvy bílé kávy (CALM), současně s/bez nálezu intertriginózního freckling (četné drobné okrouhlé hnědé skvrny podobné pihám, v predilekčních místech – v axilách a tříselech).
2. Současně s absencí dalších diagnostických příznaků NF1 – nejsou nalezeny neurofibromy ani plexiformní neurofibromy, gliom zrakové dráhy, Lischovy noduly ani kostní dysplazie (dysplazie křídla kosti sfenoidální, ztenčení kortikální části dlouhých kostí s/bez pseudoartrózy).

Pro stanovení diagnózy LGSS je třeba najít alespoň dvě z následujících kritérií:

1. Skvrny barvy bílé kávy na kůži (CALM) v počtu  $\geq 5$ . Může být přítomen mnohočetný axilární nebo inkuinální freckling. Nejsou nalezena další diagnostická kritéria NF1.
2. Mutace genu *SPRED1* v heterozygotním stavu při molekulárně genetickém vyšetření.
3. Jeden z rodičů probanda má stanovenou dg. LGSS podle výše uvedených dg. kritérií.

Další možné součásti klinického obrazu LGSS jsou:

- a) makrocefalie
- b) malý vzrůst
- c) specifické poruchy učení;
- d) poruchy chování a vývojové poruchy (poruchy soustředění a/nebo hyperaktivita – syndrom ADD, syndrom ADHD)
- e) mnohočetné lipomy
- f) deformity hrudníku
- g) stigmatizace facies – odpovídá nálezu u Noonan syndromu

CALM – café-au-lait skvrny; LGSS – Legius syndrom; NF1 – neurofibromatóza typ 1

Redakční rada potvrzuje, že rukopis práce splnil ICMJE kritéria pro publikace zasílané do biomedicínských časopisů.

The Editorial Board declares that the manuscript met the ICMJE "uniform requirements" for biomedical papers.

**B. Petrák<sup>1</sup>, D. Zemková<sup>2</sup>,  
P. Seeman<sup>1</sup>, P. Tesner<sup>3</sup>,  
R. Kremlíková Pourová<sup>3</sup>**

<sup>1</sup> Klinika dětské neurologie

2. LF UK a FN Motol, Praha

<sup>2</sup> Pediatrická klinika 2. LF UK a FN Motol, antropologická ambulance, Praha

<sup>3</sup> Ústav biologie a lékařské genetiky, 2. LF UK a FN Motol, Praha



**MUDr. Bořivoj Petrák, CSc.**

Klinika dětské neurologie

2. LF UK a FN Motol

V Úvalu 84

150 00 Praha

e-mail: borivoj.petrak@post.cz

Přijato k recenzi: 26. 12. 2020

Přijato do tisku: 10. 3. 2021

rocefalií, s dysmorfii obličeje, malým vzrůstem, lipomy na kůži, specifickými poruchami učení (SPU) a s poruchami soustředění a hyperaktivitou (ADHD) [1,2]. Diagnosticky významné je vymezení pacientů s LGSS proti klinickému obrazu NF1 tím, že u nich nejsou přítomny gliomy, neurofibromy, Lischovy noduly (hamartomy duhovky) ani kostní dysplazie (tab.1a). Pro jasné stanovení LGSS je nezbytný molekulárně genetický průkaz patogenní heterozygotní mutace genu *SPRED1* [1–4].

**Tab. 1b. Diagnostická kritéria NF1 [6].**

1. skvrny barvy bílé kávy na kůži (skvrny café-au-lait) v počtu  $\geq 6$  – do puberty o jednom rozměru alespoň  $\geq 5$  mm; po pubertě o jednom rozměru alespoň  $\geq 15$  mm
2. mnohočetný axilární a/nebo inkuinální freckling (četné drobné hnědé skvrny podobné pihám, v predilekčních místech – v axilách a tříselech)
3. dva a více neurofibromů nebo jeden či více plexiformních neurofibromů
4. gliom zrakové dráhy
5. typické kostní léze (dysplázie křídla sfenoidální kosti, ztenčení kortikální části dlouhých kostí s/bez pseudoartrózy)
6. dva nebo více Lischovy noduly (hamartomy iris) oboustranně
7. příbuzný prvního stupně (rodič, sourozenec nebo potomek) s prokázanou diagnózou NF1 dle uvedených kritérií

NF1 – neurofibromatóza typ 1

NF1 je multisystémové AD dědičné neurokutánní onemocnění charakterizované postižením kůže, centrálního a periferního nervového systému, očí, kostí a cévní stěny. Příčinou onemocnění je mutace tumor supresorového genu *NF1* (17q11.2) a porucha tvorby neurofibrominu – negativního regulátoru komplexu Ras [5]. Klinická diagnóza NF1 je definována sedmi diagnostickými kritérii (tab. 1b), vč. CALM a pihovosti (frecklingu) na kůži [6]. Vedle diagnostických kritérií má NF1 další široké spektrum klinických projevů [5]. Jak LGSS, tak NF1 jsou současně řazeny mezi RASopatie, skupinu onemocnění v důsledku poruch Ras/MAPK signální cesty [7]. Onkologické riziko je u LGSS výrazně menší než u NF1 [1,2].

Molekulárně genetické vyšetření genu *SPRED1* je v ČR k dispozici od roku 2011 [8]. Cílem předkládané kazuistiky je zlepšit diferenciální diagnostiku u pacientů s nálezem mnohočetných CALM na kůži.

Nyní 16leté sestry (jednovaječná dvojčata), byly sledovány pediatrem pro pozitivní perinatální anamnézu (gemini, akutní porod císařským řezem pro preeklampsii matky v 36. týdnu gravidity) a nízkou porodní hmotnost (dvojče A s porodní hmotností 2 240 g, délkou 44 cm, dvojče B s porodní hmotností 2 140 g, délkou 44 cm). Poporodní adaptace byla u obou dobrá. Obě měly přiměřený psychomotorický vývoj se samostatnou chůzí od 1 roku věku a přiměřeným vývojem řeči. Pro kožní nález CALM (obr. 1a) a podezření na NF1 byly dívky ve věku 2,5 roku odeslány k vyšetření do dětské neurologické ambulance FN Motol, kde jsou sledovány až dosud. Také matka a maternální babička dívek mají kožní nález CALM. Neurologický nález byl u obou dívek trvale bez ložiskových změn, bez dysmorfických rysů obličeje (kromě hlouběji posazených očí), s malým vzrůstem, s lehkým pectus excavatum a genua vara. U sester nebyly nalezeny neurofibromy, Lischovy noduly ani kostní

**Obr. 1a. Skvrny café-au-lait na kůži trupu u diagnózy Legius syndrom.**

Fig. 1a. Café-au-lait macules on the skin of the trunk at the diagnosis of Legius syndrome.

dysplazie, na MR mozku nebyly gliom zrakové dráhy ani jiná patologie. Pro malý vzrůst jsou obě sledovány antropologem a endokrinologem, pohlavní znaky mají plně vyjádřeny. Pro genua vara jsou v ortopedické péči, zatím s konzervativním postupem. Obě dívky mají výborné školní výsledky, bez SPU.

Dvojče A mělo od novorozeneckého věku na kůži dvě CALM s progresí jejich počtu do konce batolecího věku a s naznačeným frecklingem od 5. roku věku. V 16 letech má 10 CALM na trupu a končetinách a jen naznačený freckling v tříselech. Při antropologickém vyšetření ve 14 letech a 10 měsících věku měla již konečnou výšku 150,3 cm ( $-2,3$  směrodatné odchytky [SD]), hmotnost 51,5 kg ( $-0,4$  SD), index tělesné hmotnosti (body mass index; BMI) 22,8 (1,1 SD), obvod hlavy 55,1 cm (0,3 SD) relativně velký. Dolní končetiny délky 66,8 cm ( $-2,6$  SD) byly zkráceny proti trupu (poměr výšky vsedě k délce dolních končetin 2,4 SD), s genua vara a pedes plani až planovalgi více vpravo, délka chodidla 22,6 cm ( $-0,9$  SD). Hodnota růstového hormonu (insulin-like growth factor 1; IGF1) byla v normě (449  $\mu$ g/l), s IGF1 0,24 SD. Endokrinolog vzhledem k familiárnímu podílu na malém vzrůstu (výška matky 166 cm, otce 165 cm) neindikoval terapii růstovým hormonem.

Dvojče B mělo od novorozeneckého věku na kůži jednu CALM s progresí jejich počtu do konce batolecího věku a s naznačeným frecklingem od 5. roku věku. V 16 letech má pa-

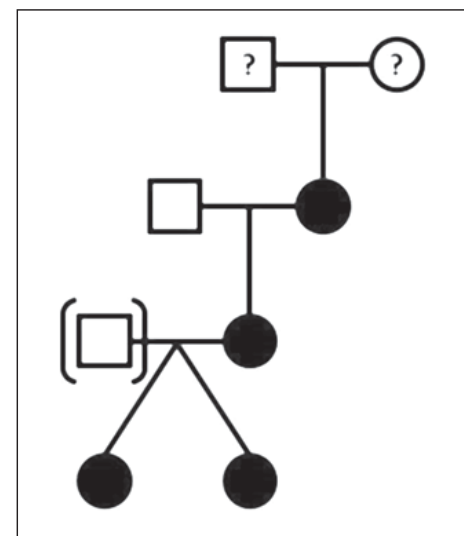
**Obr. 1b. Rodokmen: otec (III.1) adoptován, u praprarodičů (I.1 a I.2) není znám fenotyp (přítomnost skvrn café-au-lait).**

Fig. 1b. Family tree: father (III.1) adopted, the phenotype (presence of café-au-lait macules) of great-grandparents (I.1 and I.2) is not known.

cientka šest CALM a mírný freckling v tříslech – výraznější než u sestry. Při antropologickém vyšetření ve 14 letech a 10 měsících věku měla již konečnou výšku 150,3 cm (–2,3 SD), hmotnost 50 kg (–0,6 SD), BMI 22,1 (0,9 SD), obvod hlavy 54,8 cm (0,1 SD). Dolní končetiny délky 66,3 cm (–2,7 SD) byly zkráceny proti trupu (2,7 SD), s genua vara a pedes plani vpravo, délka chodidla byla 22,4 cm (–1 SD). Hodnota IGF1 byla v normě (419 µg/l), s IGF1 0,01 SD. Endokrinolog neindikoval terapii růstovým hormonem.

Vzhledem k tomu, že u obou sester byly nalezeny pouze kožní příznaky NF1 (jasně vyjádřené CALM a jen naznačený freckling), nebylo provedeno vyšetření genu *NF1*, ale bylo indikováno přímo vyšetření genu *SPRED1*, kde byla prokázána dosud nepopsaná varianta c.1093C>T (p.Gln365Ter) v exonu 7 v heterozygotním stavu, která predikuje vznik předčasného stop kodonu a tvorbu zkráceného proteinu a je nejspíše patogenní, a tedy příčinou LGSS u obou sester. Nalezená mutace byla následně prokázána také u jejich matky a maternální babičky (obr. 1b). Molekulárně genetické vyšetření pomocí sady polymorfních STR (short tandem repeats) markerů potvrdilo, že jde o identická, tedy monozygotní dvojčata.

LGSS představuje důležitou diferenciální diagnózu pro jedince s vícečetnými CALM,

resp. s CALM a frecklingem, a tedy s obrazem „mírně probíhající“ NF1 – bez neurofibromů, gliomů a dalších nádorových procesů [1,2]. Ze společných diagnostických příznaků s NF1 byly u našich pacientek jasně vyjádřeny pouze CALM, freckling byl jen naznačen. Z dalších klinických příznaků společných pro NF1 a LGSS u nich byl přítomen jen malý vzrůst (–2,3 SD), který zde nebyl spojen s nízkými hodnotami IGF1 (jak může být u NF1) [5], ale se zkrácením dolních končetin proti trupu. Stigmatizaci obličeje, makrocefalii ani SPU, popisované u jiných pacientů s LGSS [1,2,5,9], jsme u našich pacientek nepozorovali.

Třebaže jsou pacientky jednovaječná dvojčata, jejich fenotyp se lehce liší – počtem CALM, vyjádřením frecklingu, závažností genua vara a také délkou dolních končetin.

V literatuře jsme nenalezli případ LGSS u monozygotních dvojčat a také proto považujeme naši kazuistiku za důležitou. Na LGSS musí být pomýšeno u pacientů s vícečetnými CALM bez dalších projevů NF1 nebo u pacientů s diagnózou NF1, která byla stanovena na základě nálezů CALM a frecklingu bez průkazu kauzální mutace v genu *NF1* [2,10]. Aktuálně je možné k diagnostice NF1 i LGSS využít také vyšetření panelu genů se vztahem k Ras/MAPK signální cestě [2].

## Literatura

1. Brems H, Chmara M, Sahbatou M et al. Germline loss-of-function mutations in *SPRED1* cause a neurofibromatosis 1-like phenotype. *Nature Genet* 2007; 39(9): 1120–1126. doi: 10.1038/ng2113.
2. Legius E, Stevenson D. Legius syndrome. In: Adam MP, Ardinger HH, Pagon RA et al (eds). *GeneReviews*. Seattle, (WA, USA): University of Washington, Seattle 1993–2020.
3. Giugliano T, Santoro C, Torella A et al. Clinical and genetics findings in children with neurofibromatosis type 1, Legius syndrome, and other related neurocutaneous disorders. *Genes* 2019; 10(8): 580. doi: 10.3390/genes10080580.
4. Brems H and Legius E. Legius syndrome, an update. *Molecular pathology of mutations in SPRED1*. *Keio J Med* 2013; 62(4): 107–112. doi: 10.2302/kjm.2013-002-RE.
5. Guttman DH, Fernar RE, Listernick RH et al. Neurofibromatosis type 1. *Nat Rev Dis Primers* 2017; 3: 17004. doi: 10.1038/nrdp.2017.4.
6. National Institute of Health Consensus Development Conference Statement: Neurofibromatosis. *Arch Neurol Chicago* 1988; 45(5): 575–578.
7. Rauen KA. The RASopathies. *Annu Rev Genomics Hum Genet* 2013; 14: 355–369. doi: 10.1146/annurev-genom-091212-153523.
8. Petrák B, Glombová M, Bendová Š et al. Legius syndrom jako významná diferenciální diagnóza pro neurofibromatosis von Recklinghausen typ 1 [abstract]. *Čes Slov Ped* 2014; 69(S1): 50.
9. Denayer E, Descheemaeker MJ, Stewart DR et al. Observations on intelligence and behavior in 15 patients with Legius syndrome. *Am J Med Genet Part C* 2011; 157(2): 123–128. doi: 10.1002/ajmg.c.30297.
10. Sekelska M, Briatková L, Olcak T et al. The first Slovak Legius syndrome patient carrying the *SPRED1* gene mutation. *Gen Physiol Biophys* 2017; 36(2): 205–210. doi: 10.4149/gpb\_2016032.