

Ultrasonograficky navigovaný léčebný obstřík sakroilického kloubu

Ultrasound-guided sacroiliac joint injection

Souhrn

Tato práce popisuje technické provedení sonograficky navigovaného léčebného obstříku sakroilického kloubu (SIK), který byl identifikován jako možný generátor nocicepce u pacientů s chronickou bolestí v kříži. V případech, kdy selhávají jiné (neinvazivní) terapeutické postupy, může cílená injekce SIK poskytnout úlevu od bolesti. Popsaný postup lze použít i s cílem provedení diagnostické blokády. U pacientů refrakterních na jinou léčbu může být identifikace SIK, jako hlavního zdroje nocicepce, významná i pro případný další postup (např. operační).

Abstract

In this article, an ultrasound-guided technique for sacroiliac joint (SIJ) injection is described. The SIJ was repeatedly identified as a possible pain generator in patients with low back pain. In cases where other (noninvasive) treatment options fail, SIJ injection might provide pain relief. The described procedure can also be used to perform a diagnostic blockage. In patients refractory to other treatments, the identification of SIJ as the main source of nociception may be important for a possible further procedure (e.g., surgery).

Redakční rada potvrzuje, že rukopis práce splnil ICMJE kritéria pro publikace zasílané do biomedicínských časopisů.

The Editorial Board declares that the manuscript met the ICMJE "uniform requirements" for biomedical papers.

**K. Mezian¹, K. Sobotová²,
T. Novotný³, J. Vacek⁴, Š. Kozák⁵,
O. Naňka⁶**

¹ Klinika rehabilitačního lékařství

1. LF UK a VFN v Praze

² Klinika rehabilitace a tělovýchovného lékařství 2. LF UK a FN Motol, Praha

³ Ortopedická klinika Fakulty zdravotnických studií Univerzity J. E. Purkyně v Ústí nad Labem a Krajské zdravotní a. s. – Masarykovy nemocnice v Ústí nad Labem, o. z.

⁴ IPVZ, Praha

⁵ Klinika anesteziologie a resuscitace

3. LF UK a FN Královské Vinohrady, Praha

⁶ Anatomický ústav 1. LF UK, Praha



MUDr. Kamal Mezian, Ph.D.

Klinika rehabilitačního lékařství

1. LF UK a VFN v Praze

Albertov 7/2049

128 00 Nové Město

e-mail: kamal.mezian@gmail.com

Přijato k recenzi: 21. 8. 2021

Přijato do tisku: 8. 10. 2021

Klíčová slova

ultrasonografie – sakroilický kloub – bolest zad – obstřík

Key words

ultrasonography – sacroiliac joint – low back pain – injection

Úvod

Chronická bolest v lumbosakrální krajině je zásadním medicínským i socioekonomickým problémem a je celosvětově jednou z nejčastějších příčin vzniku disability.

Etiopatogeneze bolestí v bederní krajině zahrnuje pestrú škálu strukturálních i funkčních poruch, od psychogenních příčin přes kompresi neuroaxiálních struktur při degenerativních změnách až po zánětlivou

bolest [1]. Strategie konzervativní terapie je stále předmětem odborné debaty [2] a může zahrnovat kinezioterapii, fyzikální terapii, farmakoterapii, edukaci o ergonomii a terapii funkčních změn – postupy myoske-

Tab. 1. Modifikovaná kritéria International Association for the Study of Pain (IASP) pro bolest ze sakroilického kloubu.

1	bolest přítomná v sakroilické krajině
2	pozitivita napínacích testů na sakroilické skloubení
3	při selektivní infiltraci sakroilického kloubu lokálním anestetikem dochází k promptnímu ústupu příznaků

letální medicíny. V neposlední řadě se v terapii algických stavů v lumbosakrální krajině uplatňují přístupy intervenční. Mezi nejčastěji aplikovaná farmaka patří lokální anestetika a kortikosteroidy. Pro delší trvání efektu lokoregionální analgezie se používají techniky radiofrekvenční terapie [3]. Nověji se též používá aplikace ozonu. V řadě situací je výhodou použití navigační techniky – nejčastěji skioskopie, CT či UZ. Právě poslední ze zmíněných zobrazovacích metod přináší podstatnou výhodu v podobě portability a absence ionizujícího záření. Další výhodou UZ zobrazení je možnost přímé vizualizace cévních a nervových struktur v průběhu plánované trajektorie jehly. Nevýhodou je nemožnost vizualizovat struktury v akustickém stínu kosti či za kalcifikovaným objektem [4]. V lumbosakrální krajině se pou-

žívá UZ navigace např. k provedení injekce sakroilického skloubení (SIK), kostrče, periradikulární infiltraci nervových kořenů, m. piriformis, n. pudendus, r. medialis facetových kloubů a k provedení kaudální epidurální blokády. V posledních letech je studována i možnost relevance úžinového syndromu nn. clunii a jejich cílené injekce. Následující text se zaměřuje na techniku provedení UZ navigovaného obstříku SIK. SIK byl identifikován jako generátor nocicepcce až u 35 % pacientů s chronickou bolestí v kříži [5]. Příznaky mohou být lokalizovány na lumbosakrální krajinu nebo může dojít k rozvoji iradiace do dolní končetiny a imitaci radikulární symptomatiky, typicky S1. Identifikace bolesti pocházející ze SIK je někdy diagnostickou výzvou i pro zkušené odborníky. Mezinárodní společnost pro studium bolesti

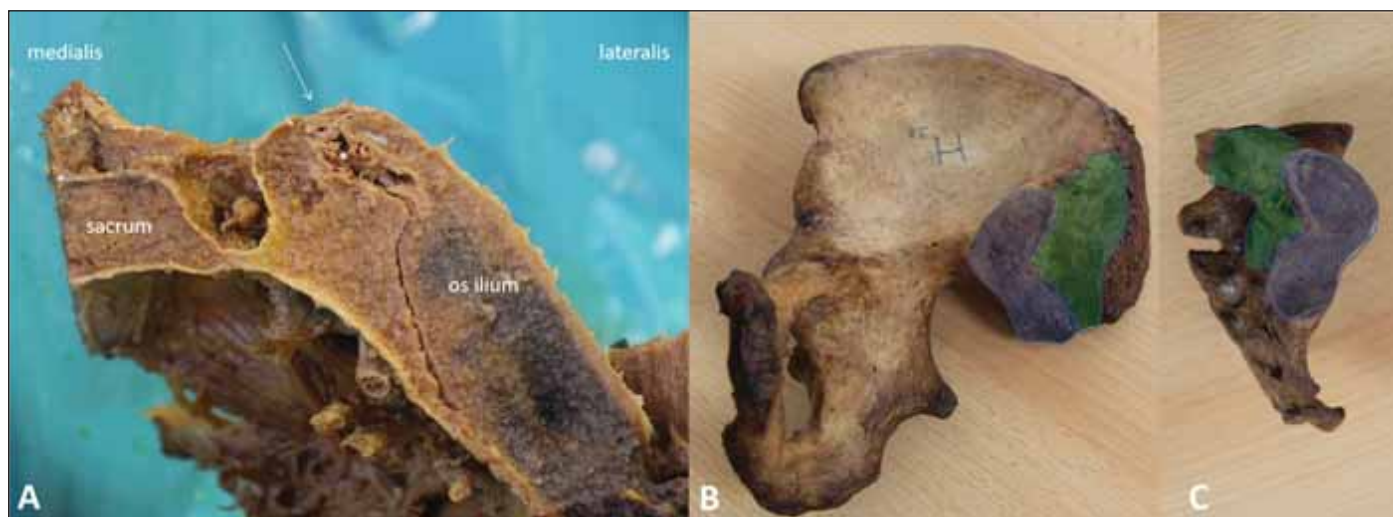IASP (International Association for the Study of Pain) přijala diagnostická kritéria pro bolest vycházející ze SIK (tab. 1) [6].

Anatomie

Sakroilický kloub tvoří spojení os sacrum a os ilium. S plochou 17,5 cm² představuje co do povrchu největší kloub axiálního skeletu. Jedná se o plochý kloub s nepravidelným tvarem artikulujících ploch. Je stabilizován silnými ligamenty, z nichž některá, např. ligg. sacroiliaca dorsalia, byla identifikována jako důležitý zdroj nocicepcce (obr. 1). Nociceptory však byly identifikovány i v kloubním pouzdře a v subchondrální kosti [7]. Vnitřní část SIK obsahuje histologicky jak složku synoviální (kaudální třetina), tak vazivovou (kranální třetina) [8]. Kloub je repetitivně zatěžován při bipedální lokomoci. Přenáší tlakové síly z dolních končetin na trup a naopak, přitom pohyblivost SIK je minimální, typicky nepřesahuje 2–3° [9]. Primární inervace SIK pochází z dorzálních větví S1–S3. Nicméně, inervace SIK je mnohem složitější a nadále je předmětem odborné debaty.

Sonografické zobrazení

Pacient leží v pronační poloze na vyšetřovacím lehátku. V některých případech je výho-

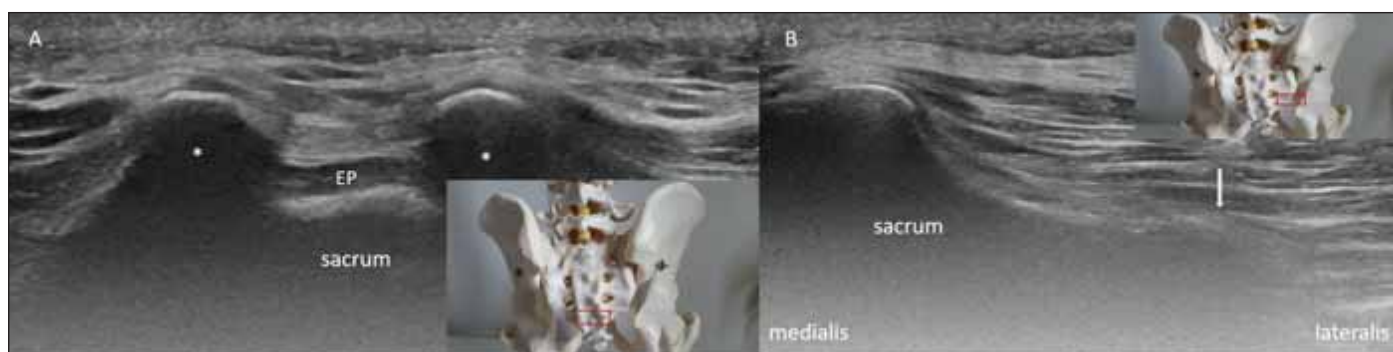


Obr. 1. Anatomický preparát articulatio sacroiliaca – (A) na transversálním řezu; (B) pohled na kloubní plochy os coxae; (C) kloubní plochy os sacrum.

Facies auriculares (modře) jak na os ilium, tak na sacru jsou rozsáhlé a jejich povrch je nepravidelný, což vede ke zvýšení stability kloubu a umožňuje jen nepatrné pohyby. Zeleně jsou vyznačeny drsnatiny pro rozsáhlý úpon vazů – ligg. sacroiliaca dorsalia, které pomáhají kloub stabilizovat. Bílá hvězdička, ligg. sacroiliaca interossea; bílá přerušovaná šipka, pomyslný vstup do sakroilického kloubu z dorzální strany.

Fig. 1. Cadaveric model of the sacroiliac joint – (A) transverse section; (B) auricular surface of the ilium; (C) auricular surface of the sacrum.

Auricular surfaces (blue) on both the ilium and sacrum axes are extensive and their surface is irregular, which leads to increased joint stability and limited motion. Green colored areas are insertion sites for a substantial stabilizer – dorsal sacroiliac ligaments. White asterisk, intersosseous sacroiliac ligaments; white dashed arrow, insertion site to the sacroiliac joint from the dorsal aspect.



Obr. 2. (A) Transverzální sonogram hiatus sacralis; (B) transversální sonogram okraje os sacrum (bílá šipka).

Cornua sacralia, bílé hvězdičky; EP, epidurální prostor; červený obdélník na vloženém obrázku demonstruje korespondující pozici sondy.

Fig. 2. (A) Short-axis ultrasound image at the sacral hiatus; (B) lateral edge of the sacrum (white arrow).

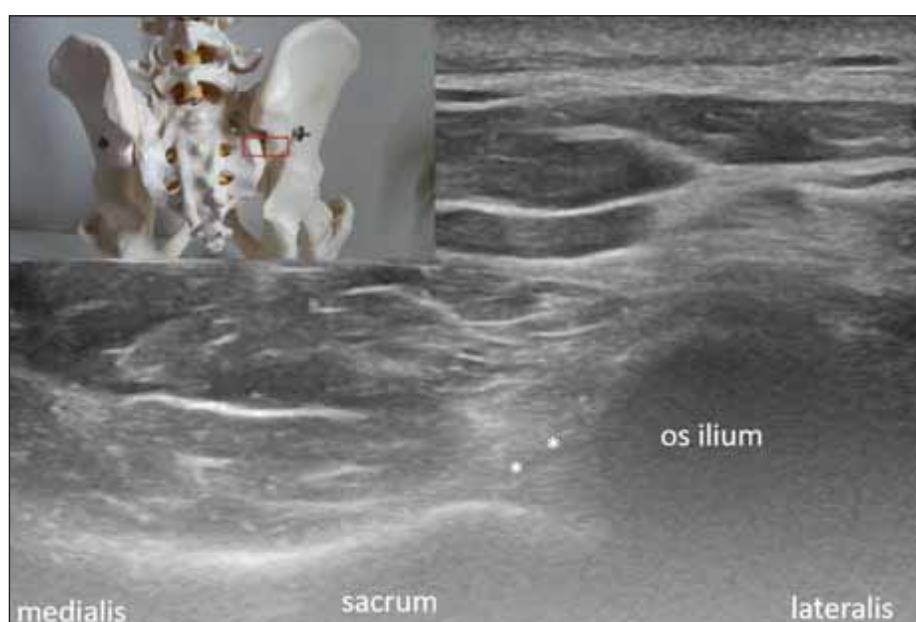
White asterisks, sacral cornua; EP, epidural space; red rectangle indicates the probe position.

dou podložení pánve polštářkem či srolovaným prostěradlem, což slouží k oploštění lordotické křivky bederní páteře. Pokud je dostupná, je výhodné použití konvexní sondy (2–5 MHz). Zesílením pomocí funkce „gain“ optimalizujeme obraz k zobrazení kostních povrchů. Přiložením horizontálně orientované sondy na os sacrum a následným posunem směrem kaudálním získáme pohled na hiatus sacralis, který je užitečným orientačním bodem. Charakteristický vzhled hiatus sacralis připomíná oči žáby a v anglicky psané literatuře bývá označován jako „frog-sign“ (obr. 2A). V dalším kroku laterálním posunem sonografické sondy (na stranu plánované intervence) vizualizujeme laterální okraj sakra (obr. 2B).

Ve třetím, posledním kroku, z předchozí pozice suneme sondu směrem kranialním. V okamžiku, kdy začne být na obrazovce přítomna kontura kostěného povrchu os ilium, začne být patrný vlastní SIK. Na příčném sonogramu je trojúhelníkovitého tvaru (obr. 3). Povrch kloubu je tvořen ligg. sacroiliaca dorsalia, která mohou být při vhodných podmínkách na straně pacienta i na straně přístrojového vybavení spolehlivě vizualizována.

Technika provedení obstříku

Případné cílení intervenčního zákroku by mělo zohlednit i pravděpodobnou etiologii. V případě nebakteriálního zánětlivého pozadí (např. ankylozující spondylartritida a další systémová onemocnění pojiva) typicky cílíme na synoviální kompartment a při mechanických potížích intervenujeme komponentu vazivovou. Pro zvýšení šance na terapeutický úspěch je s výhodou využívána detekce oblasti maximální citlivosti pomocí tzv. sonopalpace. Nejprve identifikujeme patřičný úsek SIK na sonogramu, poté sondou komprimujeme a dotazujeme



Obr. 3. Transverzální sonogram sakroilického kloubu.

Bílé hvězdičky, ligg. sacroiliaca dorsalia, červený obdélník na vloženém obrázku demonstruje korespondující pozici sondy.

Fig. 3. Transverse ultrasound image of the sacroiliac joint.

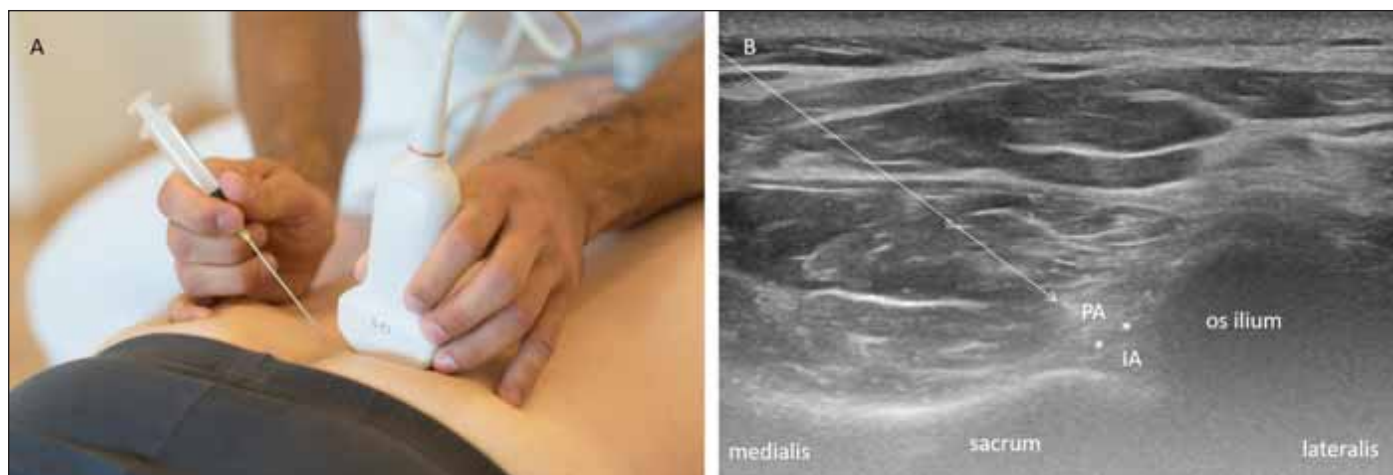White asterisks, dorsal sacroiliac ligament; red rectangle on the inserted image indicates the probe position.

se pacienta na reprodukci symptomatiky při tlaku sondy. V některých případech je takto možné odlišit převažující genuzi nocicepce z kaudální, resp. kranialní komponenty SIK. Ve světle skutečnosti, že jak u intraartikulární, tak u periartikulární injekce byla dokumentována terapeutická úspěšnost, lze zvolit kombinovaný přístup [10].

Volba aplikované léčebné látky záleží na zkušenostech a zvyklostech pracoviště. Lze použít například směs 0,5–1 ml depotní formy kortikosteroidního preparátu (např. methylprednisolon) a 4–9 ml lokálního anestetika (např. 1% trimecain). Pro univerzální použití je vhodná jehla o kalibru 20G s dél-

kou 70 mm. Volba délky jehly však záleží na lokální anatomii, výhodou tak je preprocedurální měření plánované trajektorie. Pro injekci volíme pozici sondy a pacienta demonstrovanou na obr. 3. Po dezinfekci místa vstupu je jehla inzerována mediolaterálním směrem k SIK (obr. 4A). Na našem pracovišti je obecná preference in-plane technické varianty navigace jehly (obr. 4B).

Výkon je však možné provést i technikou out-of-plane. Průnik hrotu jehly dorzálními sakroilickými ligamenty vnímá lékař fenoménem překonání odporu a za optimálních technických podmínek hrot jehly vizualizuje v reálném čase. Tento moment je pacienty



Obr. 4. Ultrasonograficky navigovaný léčebný obstřik sakroilického kloubu technikou direct in-plane. (A) Pronační poloha pacienta na vyšetřovacím lehátku, směr inzerce jehly je mediolaterální; (B) část léčebné směsi je aplikována intraartikulárně (IA) a část periartikulárně (PA).

Bílé hvězdičky, ligg. sacroiliaca dorsalia; bílá přerušovaná šipka, trajektorie jehly.

Fig. 4. Ultrasound-guided sacroiliac joint injection using the direct in-plane technique. (A) The patient is in the prone position on the examination bed, the needle is inserted from the medial to the lateral side; (B) the injection is administered intraarticularly (IA) and periarticularly (PA).

White stars, ligg. sacroiliaca dorsalia; white dashed arrow, needle trajectory.

typicky popisován jako zvýšeně bolestivý a je s výhodou na něj pacienta připravit.

Část léčebné směsi (1–2 ml) je aplikována intraartikulárně. Následně je jehla mírně povytažena k aplikaci zbytku směsi periartikulárně s infiltrací ligg. sacroiliaca dorsalia a blízkých neuroaxiálních struktur. Pro kontrolu přesnosti aplikace léčiva je možné použít i funkci barevného mapování. Postupným povytahováním a opětovným zasouváním jehly ve směru kraniokaudálním do tvaru vějíře lze zvýšit rozsah periartikulární infiltrace. Postprocedurálně doporučujeme 2–3 dny trvající šetřící režim. Obecné komplikace tohoto výkonu zahrnují peri- a postprocedurální bolest, intravaskulární injekci, poranění nervového kořene a septickou komplikaci. Vzácně může dojít i k poranění pánevních orgánů (např. rekta). Další možné komplikace vycházejí z aplikace podané konkrétní látkové směsi. Po použití kortikosteroidů může následovat např. flushing v obličeji, přechodné zvýšení glykémie u diabetiků, přechodné poruchy cyklu u žen či alergická reakce na injikovanou látku. Léčebný obstřik SIK je kontraindikován při suspekci na pyogenní stav (pyogenní sacroileitis) a při známé přecitlivělosti na aplikovanou látku. Zvýšená opatrnost je na místě u pacientů s krvácivými stavy. Po provedení injekce u pacientů se zvýšeným rizikem krvácení je po lokální kompresi možné ještě provést následnou kontrolu případného pokračujícího

krvácení pomocí funkce barevného mapování na UZ přístroji (např. power Doppler či color Doppler).

Diskuze

Ultrazvuková navigace injekce SIK představuje alternativu k navigaci fluoroskopické. Jasnou výhodou UZ je absence ionizujícího záření, dostupnost přístrojového vybavení a zobrazení měkkých tkání, vč. vaskulárních struktur. S použitím arthrogramu byla porovnána přesnost intraartikulární aplikace injekce při navigaci UZ a fluoroskopické. Jee et al v této studii dokumentovali intraartikulární lokalizaci kontrastní látky v 87 % případů (48/55). Oproti tomu úspěšnost intraartikulární aplikace s použitím fluoroskopické navigace dokumentovali v 98 % případů [11]. Analogickou studii, ale na menším souboru (40 SIK), dokumentovali Soneji et al. Přesnost aplikace s použitím UZ navigace uvádějí jako 50% a v případě injekcí s navigací fluoroskopickou byla úspěšnost 65 % [12]. V další publikované studii byla přesnost intraartikulární aplikace pomocí UZ navigace dokumentována jako 96% (48/50) [13]. V jiném výzkumu autoři použili ke studiu UZ navigované injekce SIK kadávery a dokumentovali úspěšnou intraartikulární aplikaci barevného tekutého latexu v 88 % případů (15/17). Úspěšnost aplikace autoři ověřili následnou disekcí [14]. K tomuto typu výzkumu je nutné použít speciální metodu fixace (např. Thielova metoda)

či čerstvě zmražené kadávery [15]. Nicméně se zdá, že ne vždy je k uspokojivému léčebnému výsledku nutná striktně intraartikulární aplikace. Racionalita periartikulární infiltrace byla klinicky dokumentována na souboru pacientů s lumbosakrální bolestí neznámého původu [16]. Přítomnost nervových vláken a mechanoreceptorů v dorzálních sakroilických ligamentech byla prokázána i histologicky a imunohistochemicky [17]. Jednou z prvních studií kombinujících při léčebném obstřiku intra- a periartikulární techniku je retrospektivní analýza obstřiku SIK u 120 pacientů. Závěry autorů hovoří o obecně přehlížené přítomnosti periartikulárních generátorů bolesti [18]. Technické provedení kombinované intra- a periartikulární injekce SIK pod fluoroskopickou navigací publikovali v pilotní studii Do KH et al [19].

Cílenou infiltraci SIK s lokálním anestetikem lze použít i za účelem diagnostické blokády. U pacientů refrakterních na jinou léčbu může být identifikace SIK jako hlavního zdroje nocicepce významná i pro případný další postup, např. operační stabilizaci [20].

Ultrazvuková navigace se díky výhodám, které skýtá, dostává do popředí zájmu odborníků zabývajících se léčbou bolesti vertebrálního původu. Kromě vyšší přesnosti a snížení rizika peri- a postprocedurálních komplikací přináší UZ metoda navigace jehly i výhodu v podobě vyššího procedurálního komfortu u vybraných typů výkonů.

Závěr

Cílený léčebný obstřik sakroilického kloubu pod UZ navigací představuje bezpečnou, přesnou a terapeuticky efektivní variantu provedení tohoto výkonu. V závislosti na indikační rozvaze cílíme na jeho synoviální či fibrózní komponentu. Ve vybraných případech může být výhodná infiltrace jak intra-, tak periartikulárních tkání sakroilického kloubu.

Etické aspekty

Pro tento typ odborného sdělení není nutný souhlas etické komise.

Konflikt zájmů

Autoři deklarují, že v souvislosti s předmětem studie nemají žádný konflikt zájmů.

Poděkování

podpořeno MZ ČR – RVO-VFN64165.

Literatura

1. Vagaská E, Andrašina T, Vohánka S et al. Změna struktury paraspinálních svalů u pacientů s chronickými nespecifickými bolestmi dolní části zad. *Cesk Slov Neurol N* 2019; 82/115(5): 505–512. doi: 10.14735/amcsnn2019505.
2. Nováková E, Říha M. Vertebrogenerní algický syndrom – medicína založená na důkazech a běžná klinická praxe. Existuje důvod něco změnit? *Cesk Slov Neurol N* 2017; 80/113(3): 280–284. doi: 10.14735/amcsnn2017280.

3. Gabrhelík T, Adamus M, Pieran M et al. Radiofrekvenční terapie facetových bolestí bederní páteře. *Cesk Slov Neurol N* 2009; 72/105(2): 125–131.
4. Mezian K, Steyerová P, Vacek J et al. Úvod do neuromuskulární ultrasonografie. *Cesk Slov Neurol N* 2016; 79/112(6): 656–661. doi: 10.14735/amcsnn2016656.
5. Simopoulos TT, Manchikanti L, Gupta S et al. Systematic review of the diagnostic accuracy and therapeutic effectiveness of sacroiliac joint interventions. *Pain Physician* 2015; 18: E713–E756.
6. Merskey H, Bogduk N. Classification of chronic pain: descriptions of chronic pain syndromes and definitions of pain terms. Seattle, WA, USA: IASP Press 1994: 190–191.
7. Szadek KM, Hoogland PV, Zuurmond WW et al. Nociceptive nerve fibers in the sacroiliac joint in humans. *Reg Anesth Pain Med* 2008; 33(1): 36–43. doi: 10.1016/j.rapm.2007.07.011.
8. Puhakka KB, Melsen F, Jurik AG et al. MR imaging of the normal sacroiliac joint with correlation to histology. *Skeletal Radiol* 2004; 33(1): 15–28. doi: 10.1007/s00256-003-0691-4.
9. Foley BS, Buschbacher RM. Sacroiliac joint pain: anatomy, biomechanics, diagnosis, and treatment. *Am J Phys Med Rehabil* 2006; 85(12): 997–1006. doi: 10.1097/01.phm.0000247633.68694.c1.
10. Mezian K, Sobotová K, Abdulsalam A et al. Sacroiliac, caudal and coccyx injections, in: ultrasound imaging & guidance for musculoskeletal interventions in physical and rehabilitation medicine. Milan: Edi Ermes 2019.
11. Jee H, Lee JH, Park KD et al. Ultrasound-guided versus fluoroscopy-guided sacroiliac joint intra-articular injections in the noninflammatory sacroiliac joint dysfunction: a prospective, randomized, single-blinded study. *Arch Phys Med Rehabil* 2014; 95(2): 330–337. doi: 10.1016/j.apmr.2013.09.021.
12. Soneji N, Bhatia A, Seib R et al. Comparison of fluoroscopy and ultrasound guidance for sacroiliac joint in-

jection in patients with chronic low back pain. *Pain Pract* 2016; 16(5): 537–544. doi: 10.1111/papr.12304.

13. De Luigi AJ, Saini V, Mathur R et al. Assessing the accuracy of ultrasound-guided needle placement in sacroiliac joint injections. *Am J Phys Med Rehabil* 2019; 98(8): 666–670. doi: 10.1097/PHM.0000000000001167.

14. Perry JM, Colberg RE, Dault SL et al. A Cadaveric study assessing the accuracy of ultrasound-guided sacroiliac joint injections. *PM R* 2016; 8(12): 1168–1172. doi: 10.1016/j.pmrj.2016.05.002.

15. Mezian K, Naňka O. Non-fresh formaldehyde-embalmed cadaver: not an eligible model for Ultrasound Guided Sacroiliac Joint Injection studies. *Ultrasound* 2017; 19(4): 457–461. doi: 10.11152/ultra-1269.

16. Luukkainen RK, Wennerstrand PV, Kautiainen HH et al. Efficacy of periarticular corticosteroid treatment of the sacroiliac joint in non-spondylarthropathic patients with chronic low back pain in the region of the sacroiliac joint. *Clin Exp Rheumatol* 2002; 20(1): 52–54.

17. Vilensky JA, O'Connor BL, Fortin JD et al. Histologic analysis of neural elements in the human sacroiliac joint. *Spine (Phila Pa 1976)* 2002; 27(11): 1202–1207. doi: 10.1097/00007632-200206010-00012.

18. Borowsky CD, Fagen G. Sources of sacroiliac region pain: insights gained from a study comparing standard intra-articular injection with a technique combining intra- and peri-articular injection. *Arch Phys Med Rehabil* 2008; 89(11): 2048–2056. doi: 10.1016/j.apmr.2008.06.006.

19. Do KH, Ahn SH, Jones R et al. A new sacroiliac joint injection technique and its short-term effect on chronic sacroiliac region pain. *Pain Med* 2016; 17(10): 1809–1813. doi: 10.1093/pm/pnw003.

20. Lodin J, Prochazka J, Jelinek M et al. A systematic review of the clinical efficacy of sacroiliac joint stabilization in the treatment of lower back pain. *Cesk Slov Neurol N* 2019; 82/115(6): 655–663. doi: 10.14735/amcsnn2019655.

Přílohové video k tomuto článku naleznete na webu csnn.eu.