

# Poruchy čichu po transnazálních endoskopických operacích adenomu hypofýzy

## Olfaction disorder after trans-nasal endoscopic surgery of pituitary adenoma

### Souhrn

**Cíl:** Čich je často podceňovaným smyslem, jeho ztráta vede ke snížení kvality života se zvýšenou náchylností k depresím. Cílem práce je zhodnotit, zda po transnazálních endoskopických operacích hypofýzy dochází ke zhoršení čichu a nosní průchodnosti. **Soubor a metodika:** U pacientů s adenomem hypofýzy, indikovaných k endoskopické transnazální exstirpaci, byly předoperačně a čtyři měsíce pooperačně hodnoceny čich (test parfémovaných fixů, čichový dotazník, Vizualní analogová škála), nosní průchodnost (Vizualní analogová škála) a pooperační nosní komplikace (synechie, perforace septa) pomocí endoskopie nosní dutiny. **Výsledky:** Do studie bylo zařazeno 42 žen a 40 mužů, průměrný věk byl 56 let. Předoperačně byla zjištěna anosmie u 11/82 (13,4 %) pacientů. K pooperačnímu zhoršení čichu došlo u 2/71 (2,8 %) pacientů. Subjektivní zhoršení čichu bylo pozorováno u 9/82 (10,9 %) pacientů a subjektivní zhoršení nosního dýchání po operaci bylo pozorováno u 3/82 (3,6 %) pacientů. Pooperačně bylo 76/82 (92,7 %) pacientů bez nosní komplikace. Synechie byla pozorována u 6/82 (7,3 %) pacientů, perforace septa nebyla pozorována u žádného z pacientů. **Závěr:** V této retrospektivní studii bylo prokázáno velmi nízké riziko vzniku poruchy čichu a zhoršení nosní průchodnosti po transnazálních operacích adenomu hypofýzy. Nosní komplikace byly pozorovány ojediněle a neměly vliv na nosní funkce.

### Abstract

**Aim:** Smell is often an underestimated sense; its loss leads to a decrease in quality of life with an increased susceptibility to depression. The aim of this work is to evaluate whether smell and nasal breathing deteriorate after trans-nasal endoscopic pituitary surgery. **Patients and methods:** In patients with pituitary adenoma indicated for endoscopic trans-nasal extirpation, smell (perfumed fixation test, olfactory questionnaire, Visual Analogue Scale), nasal breathing (Visual Analogue Scale) and postoperative nasal complications (synechia and septal perforation) using nasal endoscopy were evaluated preoperatively and four months postoperatively. **Results:** The study included 42 females and 40 males, with a mean age of 56 years. Anosmia was detected preoperatively in 11/82 (13.4%) patients. Postoperative olfactory deterioration occurred in 2/71 (2.8%) patients. Subjective deterioration of smell was observed in 9/82 (10.9%) patients and subjective deterioration of nasal breathing after surgery was observed in 3/82 (3.6%) patients. Postoperatively, 76/82 (92.7%) patients had no nasal complications. Synechia was observed in 6/82 (7.3%) patients, and septal perforation was not observed in any of the patients. **Conclusion:** This retrospective study showed a very low risk of olfactory disorders and impaired nasal breathing after trans-nasal pituitary adenoma surgery. Nasal complications were observed infrequently and did not affect nasal functions.

Redakční rada potvrzuje, že rukopis práce splnil ICMJE kritéria pro publikace zaslané do biomedicínských časopisů.

The Editorial Board declares that the manuscript met the ICMJE "uniform requirements" for biomedical papers.

J. Lubojacký<sup>1,2</sup>, M. Masárová<sup>1,2</sup>,  
M. Plášek<sup>1,2</sup>, T. Krejčí<sup>3,4</sup>,  
P. Matoušek<sup>1,2</sup>, R. Lipina<sup>3,4</sup>,  
P. Komínek<sup>1,2</sup>

<sup>1</sup> Klinika otorinolaryngologie a chirurgie hlavy a krku FN Ostrava

<sup>2</sup> Katedra kraniofaciálních oborů, LF OU, Ostrava

<sup>3</sup> Neurochirurgická klinika FN Ostrava

<sup>4</sup> Katedra klinických neurověd, LF OU, Ostrava



MUDr. Petr Matoušek, Ph.D., MBA  
Klinika otorinolaryngologie  
a chirurgie hlavy a krku  
FN Ostrava  
17. listopadu 1790  
708 52 Ostrava  
e-mail: petr.matousek@fno.cz

Přijato k recenzi: 26. 7. 2021

Přijato do tisku: 9. 2. 2022

### Klíčová slova

adenom hypofýzy – endoskopický transnazální přístup – transsfenoidální přístup – čich

### Key words

pituitary adenoma – endoscopic trans-nasal approach – trans-sphenoidal approach – olfaction



pooperační kontroly z důvodu nedostavení se pacienta).

### Vyšetření čichu

Vyšetření čichu bylo provedeno předoperačně a čtyři měsíce po operaci. Čich byl měřen pomocí testu parfémovaných fixů (Odourized Markers Test; OMT) schváleného Evropskou rinologickou společností. Test se skládal ze dvou částí, v první části pacienti po přičichnutí k fixu zapisují do tabulky, co jim pach fixu připomíná. V druhé části mají k identifikaci pachu na výběr ze čtyř různých možností. Výsledek byl hodnocen na škále 0–12 bodů (0–5 anosmie, 6–8 hyposmie, 9–12 normosmie) (obr. 1, 2). Dále pacienti subjektivně hodnotili svůj čich na Vizuální analogové škále (Visual Analogue Scale; VAS) 0–10 body (0 – nemám čich, 10 – normální čich).

### Vyšetření nosní průchodnosti

Nosní průchodnost byla měřena předoperačně a 4 měsíce po operaci pomocí VAS, na které pacienti subjektivně hodnotili nosní dýchání 0–10 body (0 – úplná obstrukce nosního dýchání, 10 – volně průchodný nos).

### Sledování nosních komplikací

Endoskopie nosní byla provedena rigidní 30° optikou předoperačně a 4 měsíce pooperačně, byly sledovány komplikace s rizikem ovlivnění nosní funkce (synechie, perforace).

### Statistické vyhodnocení

U měření pomocí VAS byl jako pooperační zhoršení považován pokles o alespoň 5 bodů.

Pro popis souboru byla použita popisná statistika (frekvenční tabulky, medián, aritmetický průměr, směrodatná odchylka, min. a max. hodnota). Statistické testy byly hodnoceny na hladině významnosti 5 %. Pro srovnání sledovaných hodnot byly použity Mann-Whitneyho U test pro kvantitativní data a chí-kvadrát test pro četnost kategoriálních dat.

### Výsledky

Do studie bylo zařazeno 82 pacientů (42 žen a 40 mužů). Průměrný věk byl 56 let.

Předoperačně byl pomocí OMT zjištěn normální čich (normosmie) u 59/82 (71,9 %) pacientů, hyposmie u 12/82 (14,6 %) pacientů a anosmie u 11/82 (13,4 %) pacientů (obr. 3). Průměrné skóre OMT při předoperačním vyšetření bylo 9,01 bodů. Pooperačně došlo dle OMT ke zhoršení z normosmie

nebo hyposmie do anosmie u 2/71 (2,8 %) pacientů. V průměru došlo pooperačně ke zhoršení OMT o 0,42 bodu ( $p = 0,05$ ).

Průměrné předoperační subjektivní hodnocení čichu dle VAS bylo 8,51 bodů. K subjektivnímu zhoršení čichu po operaci došlo u 9/82 (10,9 %) pacientů. V průměru došlo pooperačně ke zhoršení subjektivního hodnocení čichu o 1,39 bodu ( $p = 0,05$ ).

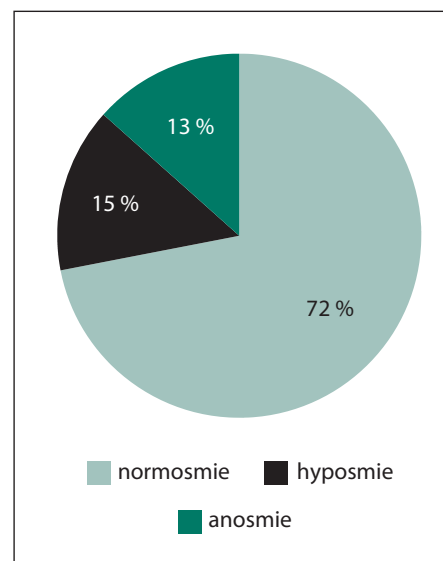
Předoperačně bylo průměrné subjektivní hodnocení nosní obstrukce dle VAS 9,17 bodů. Po operaci bylo subjektivní hodnocení nosní obstrukce zhoršeno u 3/82 (3,6 %) pacientů, v průměru došlo ke zhoršení o 0,66 bodu. Žádný z pacientů se subjektivně zhoršeným nosním dýcháním neměl signifikantní zhoršení v testu OMT. Výsledky byly statisticky významné ( $p = 0,05$ ) (obr. 4, 5).

Synechie byla pozorována u 6/82 (7,3 %) pacientů, perforace septa nebyla pozorována u žádného z pacientů, 76/82 (92,7 %) pacientů bylo pooperačně bez nosní komplikace. Žádná z komplikací neměla signifikantní vliv na pooperační funkci čichu či subjektivní hodnocení nosní průchodnosti. Pooperačně byli revidováni 4 pacienti pro likvoreu a 1 pacientka pro epistaxi, žádný z pacientů neměl infekční komplikace či neurologický deficit (tab. 1).

### Diskuze

Čich je jeden ze základních 5 smyslů, významnost jeho funkce bývá často podceňována. Mozková centra zprostředkovávající čich se funkčně překrývají s centry pro zpracování emocí, nálad a tvorbu paměti. Ztráta čichu je proto spjata se zvýšenou náchylností k depresím. Dramatický pokles kvality života u pacientů s anosmií je způsoben také nemožností vychutnat si jídlo, jelikož čich je nezbytný pro správnou funkci chuti. Neméně důležitou roli hraje čich také při formování vztahů, pacienti s poruchou čichu mají sklony k sociální izolaci [4–7]. Dle Sergeanta et al je dokonce čich pro ženy při výběru partnera srovnatelně důležitý jako zrak [5,8].

Endoskopické transnazální transfenoidální přístupy jsou celosvětově zlatým standardem chirurgické terapie patologií v oblasti hypofýzy [1,3,8,9]. Při operaci transnazálním přístupem jde o určitý kompromis mezi vytvořením dostatečného prostoru k manipulaci a orientaci v operované oblasti a snahou o co nejmenší poškození nosních struktur. Narušení normální nosní anatomie může pooperačně vést ke zhoršení nosních funkcí, zejména čichu [10–16].



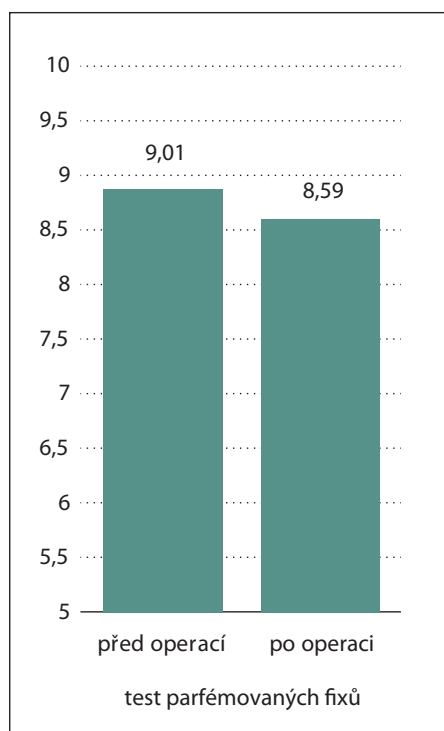
Obr. 3. Předoperační vyšetření čichu pomocí testu parfémovaných fixů.

Fig. 3. Preoperative olfactory examination using the odorized markers test.

Časně po operaci může být zhoršení čichu způsobeno zejména otokem a tvorbou krust v operované oblasti, které brání správnému proudění vzduchu [17]. S delším odstupem od operace jsou to anatomické změny nosní dutiny a s nimi spojené změny v proudění vzduchu, které mohou být příčinou trvalé ztráty čichu [11,13,18].

Dle Ecclese et al je zadní část nosní přepážky, která se při operaci resekuje, zásadní pro správné proudění vzduchu v olfaktorické oblasti. Narušení tohoto proudění vede ke vzniku turbulentních proudů, obstrukci průtoku vzduchu, snížení vlhkosti vzduchu a vysychání sliznice. Toto mohou být faktory, které pooperačně způsobí zhoršení čichu [14,19]. Netuka et al sledovali pooperační změny čichu u 143 pacientů, kteří podstoupili endoskopickou transnazální operaci adenomu hypofýzy. Čich byl měřen pomocí testu parfémovaných fixů předoperačně a poté s odstupem 3 a 12 měsíců od operace. K dlouhodobému signifikantnímu zhoršení čichu došlo pouze u 1,5 % pacientů, riziko zhoršení čichu u těchto přístupů tedy považují za vzácné [20].

Obdobnými výsledky přispěli i Hart et al a Chabaan et al, jejichž práce zahrnovaly celkem 75 pacientů po transnazální endoskopické operaci hypofýzy, čich byl v obou studiích hodnocen pomocí University of Pennsylvania Smell Identification Testu (UPSIT) 1 a 3 měsíce od operace. Ke zhoršení čichu dle jejich výsledků po operaci nedochází [21,22].



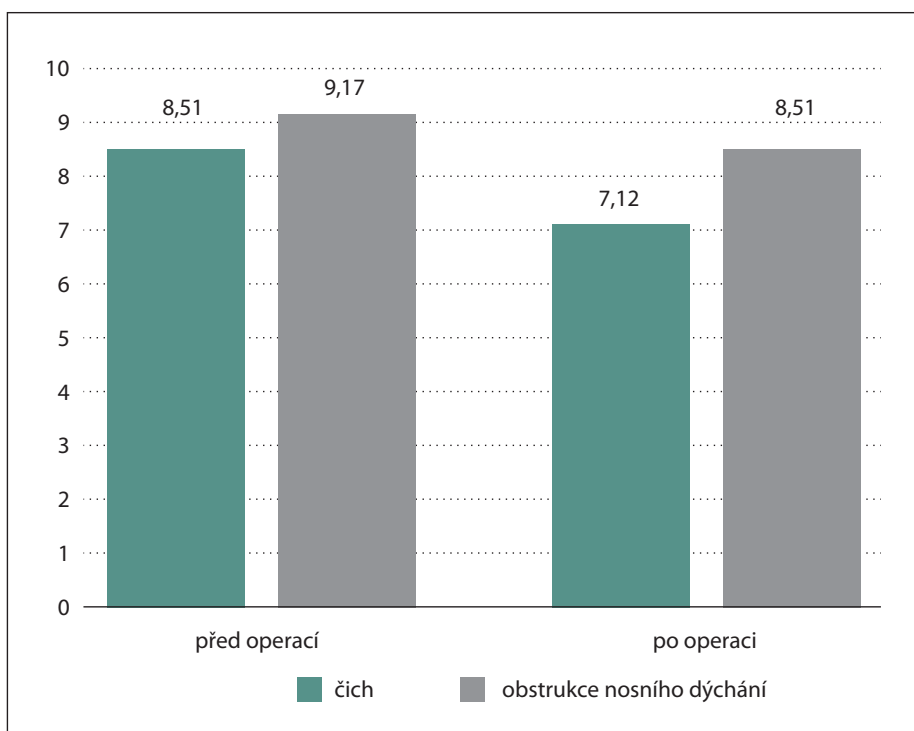
Obr. 4. Vyšetření čichu pomocí testu parfémovaných fixů, předoperační a pooperační výsledky.

Fig. 4. Examination of olfaction using the odorized markers test; preoperative and postoperative results.

Výrazně horší výsledky publikovali Yan et al, kteří sledovali vliv efektu užívání omega-3 mastných kyselin na zachování čichové funkce u 110 pacientů po transnazální endoskopické operaci hypofýzy. Čich měřili pomocí dotazníku UPSIT 1, 3 a 6 měsíců od operace. Ke zhoršení čichu došlo pooperačně u 25 % pacientů [17]. Takto vysoké číslo, v porovnání s ostatními, může být vysvětleno přísným kritériem pro hodnocení předoperačních a pooperačních výsledků testu UPSIT. Za zhoršení byl považován pooperační pokles ve výsledku testu UPSIT již o 10 %, na rozdíl např. od Harta et al, nebo Chaabana et al, kde bylo jako signifikantní hodnoceno zhoršení v pooperačním UPSIT testu o 25 % [21,22].

Mimo zhoršení nosních funkcí patří mezi další sledované pooperační komplikace likvoreia, infekční komplikace, epistaxe, diabetes insipidus či vznik neurologického deficitu. Četnost výskytu těchto komplikací stručně shrnuje tab. 1. Výskyt likvorey je dle Kassama et al ovlivněn zejména rozsahem přístupu [3,7,10].

Dle našich výsledků došlo ke zhoršení čichu u 2,8 % pacientů, což odpovídá výsledkům publikovaným v zahraniční litera-



Obr. 5. Subjektivní hodnocení čichu a nosní průchodnosti pomocí Vizuelní analogové škály předoperačně a pooperačně.

Fig. 5. Subjective evaluation of smell and nasal patency using the Visual Analogue Scale; preoperative and postoperative results.

Tab. 1. Četnost komplikací po transnazálních endoskopických operacích hypofýzy.

Pooperační komplikace	Lubojacký et al	Kassam et al	Netuka et al	Gailard et al
nitrolební infekce	0,0 %	1,6 %	–	1,2 %
epistaxe	1,2 %	0,0 %	–	0,9 %
likvoreia	4,8 %	15,9 %	4,9 %	0,8 %
přechodný neurologický deficit	–	2,5 %	–	–
trvalý neurologický deficit	0,0 %	1,8 %	0,0 %	–
diabetes insipidus	–	–	7,0 %	12,0 %

tuře [11–14,16–22]. Komplikace (synechie, perforace septa) byly pozorovány ojediněle a nebyly spojeny se zhoršením čichu či nosní průchodnosti, pooperačně byli 4 pacienti revidováni pro likvoreu a 1 pacientka pro epistaxi. Již při předoperačním vyšetření byla zjištěna anosmie u 11/82 (13,4 %) pacientů, což odpovídá prevalenci anosmie v běžné populaci ve věku 45–64 let. Vyšetření čichu by mělo být standardní součástí předoperačního i pooperačního vyšetření.

### Závěr

Bylo prokázáno velmi nízké riziko vzniku poruchy čichu a nosní průchodnosti po transnazálních operacích adenomu hypo-

fýzy. Komplikace byly pozorovány ojediněle a neměly vliv na nosní funkce. Vyšetření čichu by mělo být součástí předoperačního a pooperačního vyšetření a pacienti by měli být o možném vzniku poškození čichové funkce informováni.

### Etické aspekty

Práce byla provedena ve shodě s Helsinskou deklarací z roku 1975 a jejími revizemi v letech 2004 a 2008. Retrospektivní studie byla provedena se souhlasem Etické komise Fakultní nemocnice Ostrava č. 479/2021

### Grantová podpora

Práce byla podpořena projektem SGS č. SGS10/LF/2021 Lékařské fakulty Ostravské Univerzity v Ostravě, Česká republika.

**Konflikt zájmů**

Autoři deklarují, že v souvislosti s předmětem studie nemají žádné komerční zájmy. Vznik ani publikace článku nebyly podpořeny žádnou farmaceutickou firmou. Toto prohlášení se týká i všech spoluautorů.

**Literatura**

- Messerer M, Cossu G, George M et al. Endoscopic endonasal trans-sphenoidal approach: minimally invasive surgery for pituitary adenomas. *J Vis Exp* 2018; (131): 55896. doi: 10.3791/55896.
- Regmi D, Thapa A, Kc B et al. Endoscopic endonasal transsphenoidal approach to pituitary adenoma: a multi-disciplinary approach. *J Nepal Health Res Council* 2017; 15(2): 174–177. doi: 10.3126/jnhrc.v15i2.18209.
- Netuka D, Masopust V, Beneš V. Léčba adenomů hypofýzy. *Cesk Slov Neurol N* 2011; 74/107(3): 240–253.
- Rochet M, El-Hage W, Richa S et al. Depression, olfaction, and quality of life: a mutual relationship. *Brain Sci* 2018; 8(5): 80. doi: 10.3390/brainsci8050080.
- Croy I, Nordin S, Hummel T. Olfactory disorders and quality of life—an updated review. *Chem Senses* 2014; 39(3): 185–194. doi: 10.1093/chemse/bjt072.
- Schreiber A, Bertazzoni G, Ferrari M et al. Nasal morbidity and quality of life after endoscopic transsphenoidal surgery: a single-center prospective study. *World Neurosurg* 2019; 123: e557–e565. doi: 10.1016/j.wneu.2018.11.212.
- Rotenberg B, Tam S, Ryu WH et al. Microscopic versus endoscopic pituitary surgery: a systematic review. *Laryngoscope* 2010; 120(7): 1292–1297. doi: 10.1002/lary.20949.
- Soyka MB, Serra C, Regli L et al. Long-term olfactory outcome after nasoseptal flap reconstructions in midline skull base surgery. *Am J Rhinol Allergy* 2017; 31(5): 334–337. doi: 10.2500/ajra.2017.31.4463.
- Sergeant MJT, Davies MN, Dickins TE et al. The self-reported importance of olfaction during human mate choice. *Sexualities, Evolution & Gender* 2005; 7(3): 199–213. doi: 10.1080/14616660500173685.
- Kassam AB, Prevedello DM, Carrau RL et al. Endoscopic endonasal skull base surgery: analysis of complications in the authors' initial 800 patients. *J Neurosurg* 2011; 114(6): 1544–1568. doi: 10.3171/2010.10.JNS09406.
- Wu V, Cusimano MD, Lee JM. Extent of surgery in endoscopic transsphenoidal skull base approaches and the effects on sinonasal morbidity. *Am J Rhinol Allergy* 2018; 32(1): 52–56. doi: 10.2500/ajra.2018.32.4499.
- Kim do H, Hong YK, Jeun SS et al. Anatomic Changes caused by endoscopic endonasal transsphenoidal surgery and their effects on nasal functions. *Otolaryngol Head Neck Surg* 2016; 154(6): 1132–1137. doi: 10.1177/0194599816630726.
- Kim DH, Hong YK, Jeun SS et al. Intranasal Volume changes caused by the endoscopic endonasal transsphenoidal approach and their effects on nasal functions. *PLoS One* 2016; 11(3): e0151531. doi: 10.1371/journal.pone.0151531.
- Eccles R. Nasal airflow in health and disease. *Acta Otolaryngol* 2000; 120(5): 580–595. doi: 10.1080/000164800750000388.
- Gallagher MJ, Durnford AJ, Wahab SS et al. Patient-reported nasal morbidity following endoscopic endonasal skull base surgery. *Br J Neurosurg* 2014; 28(5): 622–625. doi: 10.3109/02688697.2014.887656.
- Vodička J, Faitlová H, Chrobok V. Poruchy čichu a chuti. In: Vodička J, Dudová I, Matoušek P (eds.). *Příčiny poruchy čichu*. 1. vyd. Havlíčkův Brod: Tobiáš 2012: 76–117.
- Yan CH, Rathor A, Krook K et al. Effect of omega-3 supplementation in patients with smell dysfunction following endoscopic sellar and parasellar tumor resection: a multicenter prospective randomized controlled trial. *Neurosurgery* 2020; 87(2): E91–E98. doi: 10.1093/neuros/nyz559.
- Sowerby LJ, Gross M, Broad R et al. Olfactory and sinonasal outcomes in endoscopic transsphenoidal skull-base surgery. *Int Forum Allergy Rhinol* 2013; 3(3): 217–220. doi: 10.1002/alar.21103.
- Croft CB. Clinical anatomy of the nose, nasal cavity and paranasal sinuses. *Clin Otolaryngol Allied Sci* 1991; 16(4): 430–430. doi: 10.1111/j.1365-2273.1991.tb02084.x.
- Netuka D, Masopust V, Fundová P et al. Olfactory results of endoscopic endonasal surgery for pituitary adenoma: a prospective study of 143 patients. *World Neurosurg* 2019; 129: e907–e914. doi: 10.1016/j.wneu.2019.05.061.
- Hart CK, Theodosopoulos PV, Zimmer LA. Olfactory changes after endoscopic pituitary tumor resection. *Otolaryngol Head Neck Surg* 2010; 142(1): 95–97. doi: 10.1016/j.ototns.2009.09.032.
- Chaaban MR, Chaudhry AL, Riley KO et al. Objective assessment of olfaction after transsphenoidal pituitary surgery. *Am J Rhinol Allergy* 2015; 29(5): 365–368. doi: 10.2500/ajra.2015.29.4206.

# Vzdělávací internetové stránky o demencích

Vážené a milé kolegyně a kolegové,

v roce 2021 skončil 3letý evropský grant Innovation for Dementia in the Danube Region (INDEED), jehož účelem bylo vyvinout elektronickou platformu ke vzdělávání o demencích. Je určena pro organizátory aktivit, instituce a firmy zabývající se kognitivními poruchami a demencemi. Podařilo se vytvořit rozsáhlé internetové stránky. Je možné je používat jakkoli zdarma po registraci, takže např. pro různé výukové účely.

Existují v 5 jazycích vč. slovenštiny a angličtiny. Budeme rádi, když je budete využívat nebo poskytovat dalším nebo informovat o nich kohokoli, pro koho by mohly mít užitek.

**ve slovenštině:** <https://sk.indeed-project.eu/login>

**v angličtině:** <https://en.indeed-project.eu/login>

**prof. MUDr. Aleš Bartoš, PhD**

*spoluředitel evropského grantu Innovation for Dementia in the Danube Region (INDEED)*

*Fakultní nemocnice Královské Vinohrady, Univerzita Karlova 3. LF, Praha*

*Národní ústav duševního zdraví, Klecany*

*e-mail: ales.bartos@nudz.cz*