proLékaře.cz | 12.7.2025

doi: 10.48095/cccsnn202341

Úloha dynamické MR krční páteře a dynamických evokovaných potenciálů v diagnóze degenerativní cervikální myelopatie

The role of dynamic MRI of the cervical spine and dynamic evoked potentials in the diagnosis of degenerative cervical myelopathy

Redakční rada potvrzuje, že rukopis práce splnil ICMJE kritéria pro publikace zasílané do biomedicínských časopisů.
The Editorial Board declares that the manuscript met the ICMJE "uniform requirements" for biomedical papers.

S. Žídek[1,2], D. Štěpánek[1,2], J. Valeš[1], M. Vítovec[3], R. Tupý[2,3], V. Rohan[2,4], V. Přibáň[1,2], I. Holečková[1,2]

[1] Neurochirurgická klinika FN Plzeň
[2] LF UK, Plzeň
[3] Klinika zobrazovacích metod FN Plzeň
[4] Neurologická klinika FN Plzeň

MUDr. Slavomír Žídek
Neurochirurgická klinika
FN Plzeň
Alej Svobody 80
306 00 Plzeň
e-mail: zidek@fnplzen.cz

Přijato k recenzi: 27. 6. 2022
Přijato do tisku: 1. 12. 2022

Souhrn

Úvod: Studie posuzuje vliv flexe a extenze krční páteře hodnocené pomocí dynamické MR na míšní funkce hodnocené pomocí dynamických evokovaných potenciálů (EP) u zdravých jedinců (skupina 1) a u pacientů subjektivně a objektivně s mírnou formou degenerativní cervikální myelopatie bez grafických známek komprese míchy na statické MR (skupina 2). *Metodika:* Do skupiny 1 i 2 bylo zařazeno 10 jedinců. MR a EP byly provedeny v neutrální poloze, v předklonu a v záklonu. Na MR krční páteře byly měřeny přední a zadní délka míchy, příčný a předozadní rozměr a plocha míchy. Byl registrován somatosenzorický EP n. medianus a n. tibialis a motorický EP ze svalů horních a dolních končetin. *Výsledky:* U skupiny 2 ve srovnání se skupinou 1 jsme v neutrální poloze zaznamenali změnu míšních funkcí, délky i tvaru míchy. Při flexi a extenzi docházelo u skupiny 2 stejně jako u skupiny 1 ke změně přední a zadní délky, na rozdíl od skupiny 1 pak i ke zmenšení příčného a předozadního rozměru a plochy míchy v segmentech C4/5 a C5/6. Navíc došlo k alteraci somatosenzorických EP i motorických EP. *Závěr:* Pohyby krční páteře způsobují změnu tvaru i funkce míchy, rozdílně u zdravých jedinců a pacientů s mírnou formou degenerativní cervikální myelopatie.

Abstract

Introduction: The study evaluates the effect of flexion and extension of the cervical spine assessed using dynamic MRI on spinal cord functions assessed using dynamic evoked potentials (EPs) in healthy individuals (group 1) and in patients subjectively and objectively with a mild form of degenerative cervical myelopathy without graphic signs of spinal cord compression on static MRI (group 2). *Methods:* 10 individuals were included in group 1 as well as in group 2. MRI and EPs were performed in neutral position, flexion and extension. The anterior and posterior length of the spinal cord, the transverse and anteroposterior dimensions and the area of the spinal cord were measured on the MRI of cervical spine. Somatosensory EPs of the median nerve and tibial nerve and motor EPs from the muscles of the upper and lower limbs were recorded. *Results:* In group 2, compared to group 1, we noted a change in spinal cord functions, length and shape of the spinal cord in the neutral position. During flexion and extension, in group 2, as well as in group 1, there was a change in anterior and posterior length, and in contrast to group 1, there was also a decrease in the transverse and anteroposterior dimensions and area of the spinal cord in the C4/5 and C5/6 segments. In addition, somatosensory EPs and motor EPs were altered as well. *Conclusion:* Movements of the cervical spine cause a change in the shape and function of the spinal cord, differently in healthy individuals and patients with mild degenerative cervical myelopathy.

Klíčová slova

degenerativní cervikální myelopatie – dynamická magnetická rezonance – dynamické evokované potenciály

Key words

degenerative cervical myelopathy – dynamic magnetic resonance imaging – dynamic evoked potential

proLékaře.cz | 12.7.2025

Úvod

Cervikální spondylogenní myelopatie (CSM) nebo nověji degenerativní cervikální myelopatie (DCM) je nejčastější příčina míšního postižení u pacientů starších 55 let. Patofyziologie DCM zahrnuje statické (strukturální změny, které vedou ke zúžení kanálu páteřního), dynamické (opakované pohyby krční páteře způsobující tah, ohýbání, kroucení, střižný mechanizmus vedoucí k podráždění a kompresi míchy) a histopatologické faktory (vaskulární změny způsobující ischemii a zánět, endoteliální postižení, apoptózu neuronů a oligodendrocytů) [1,2]. Rozvoj klinických symptomů je dán interakcí mezi mírou mechanického namáhání, délkou trvání postižení a individuální vulnerabilitou nervové tkáně – míchy. Diagnóza onemocnění je založena na klinických, ne zcela přesně definovaných symptomech, mezi které patří bolest v oblasti krku a přilehlých regionů, poruchy citlivosti nebo parestezie na končetinách a trupu, poruchy funkce zadních provazců, slabosti horních končetin (HK) charakteru postižení horního i dolního motoneuronu, poruchy funkce močového měchýře a poruchy chůze. Tyto příznaky existují ve spektru závažnosti od mírných, středně těžkých až po těžké formy DCM hodnocené dle stupnice Modified Japanese Orthopaedic Association (mJOA). Klinické symptomy jsou pak potvrzeny vyšetřením MR páteře v neutrální poloze s průkazem míšní komprese (cervical spinal cord compression; SCC) způsobené degenerativními změnami krční páteře. Pokročilé kvantitativní mikrostrukturální metody MR mají možnost detekovat míšní postižení, v praxi jsou však stále užívány konvenční strukturální vyšetření MR, jejich definice SCC je vágní a liší se v rámci jednotlivých studií. Opakování vyšetření MR v čase by pak mělo obsahovat přesné kvantitativní měření parametrů jako jsou: compression ration (CR), cross-sectional area (CSA), space available for the cord (SAC), spinal cord occupation ratio (SCOR). Jako slibné se jeví i semiautomatické hodnocení SCC pomocí Spinal Cord Toolbox (SCT) [3]. U určité skupiny pacientů s klinickými obtížemi je na statické MR komprese minimální či neprůkazná, je odhalena až při dynamických vyšetřeních, tzn. při flexi (u 1,6 % pacientů) či extenzi (u 8,3 % pacientů) krční páteře (dynamická MR [dMR]) [4–7]. Opakované komprese míšní patrné pouze při pohybech krční páteře, které vedou jen k nepatrnému epizodickému traumatizování míchy, však v konečném důsledku způsobují rozvoj DCM. Vyšetření dMR není dosud zcela standardizovanou technikou a je třeba ji interpretovat s opatrností a korelovat s klinickými obtížemi. K určení významnosti změn na dMR by mohlo pomoci odhalení vztahu mezi dynamickými a grafickými změnami páteře a míchy a míšními funkcemi. Existuje minimální množství prací, které se soustředily na vztah mezi polohou krční páteře a funkcí míchy. Byly studovány pouze dráhy zadních provazců pomocí somatosenzorických evokovaných potenciálů (SEP) HK. Motorické dráhy dosud studovány nebyly. Byla publikována práce, která ukazuje změnu amplitudy a latence cervikální míšní komponenty SEP n. medianus v závislosti na změně polohy C páteře, která je významnější u pacientů s DCM v porovnání se zdravými jedinci [8]. Jiná studie potvrdila změnu latence i amplitudy skalpové vlny N20 v závislosti na změně polohy C páteře, významnější u pacientů s DCM než u zdravých jedinců [9].

Cílem naší studie bylo u pacientů bez SCC na MR C páteře v neutrální poloze, ale s klinickými známkami mírné formy DCM, korelovat dMR i dynamické EP (dEP), a posoudit tak vliv dynamických morfologických změn C páteře na míšní funkce.

Tab. 1. Charakteristika skupiny 2.

Pacient	Pohlaví	mJOA	NDI	Muhle klasifikace
1	Ž	17	18	2
2	Ž	17	16	2
3	Ž	16	15	2
4	M	17	19	2
5	M	18	18	1
6	Ž	17	15	2
7	M	15	16	2
8	Ž	17	15	2
9	M	16	18	1
10	M	17	15	2

M – muž; mJOA – Modified Japanese Orthopaedic Association; NDI – Neck Disability Index; Ž – žena

Metodika

Soubor zdravých jedinců – skupina 1

Do studie bylo zařazeno pět mužů a pět žen ve věku 22–55 let, průměrný věk 36 let. Podmínkou pro zařazení do studie byly normální neurologický nález, žádné či minimální degenerativní změny C páteře, bez komprese nervových struktur na MR.

Soubor pacientů – skupina 2

Do studie bylo zařazeno 10 pacientů: pět mužů a pět žen ve věku 40–62 let, průměrný věk 52 let (tab. 1). Všichni pacienti udávali neradikulární parestezie na HK (hlavně prstů), pět pacientů si stěžovalo na bolesti C páteře a jeden na bolesti hlavy. Jednalo se o pacienty s lehkým neurologickým postižením: pět pacientů mělo oslabenou jemnou motoriku ruky, jeden pacient měl lehkou ataxii dolních končetin (DK), jeden pacient měl šlachookosticovou hyperreflexii na HK a jeden na DK, taktilní hypestezii na prstech rukou mělo pět pacientů, dva měli hypestezii od dermatomu C5 distálně. U všech pacientů byla vyloučena radikulopatie HK pomocí vyšetření EMG. Objektivní parametry posuzující tíži cervikální myelopatie na podkladě klinického vyšetření byly vyhodnoceny pomocí mJOA. Pacienti dosahovali 15–18 bodů, tedy mírné formy DCM. Hodnoceno dle Muhleho klasifikace [4] se jednalo o pacienty bez míšní komprese na statické MR C páteře. Dosahovali stupně 1–2, tedy částečné nebo úplné obliterace subarachnoidálního prostoru. Pacienti měli středně těžké subjektivní obtíže (skóre 15–19) hodnocené pomocí Neck Disability Index (NDI), který posuzuje schopnost vykonávat běžné denní aktivity u pacientů s bolestmi krční páteře.

Vyšetření MR C páteře a EP

Vyšetření dMR a dEP byla provedena ve dvou nezávislých sezeních. Nejdříve byla provedena dMR, s odstupem 3–5 dní bylo provedeno vyšetření dEP (SEP a motorických

proLékaře.cz | 12.7.2025

EP [MEP]) jak u zdravých jedinců, tak u pacientů. Vyšetření dMR stejně jako dEP byla provedena ve třech polohách: 1) v neutrální poloze (N); 2) v předklonu (P) a v 3) záklonu (Z). Předklonu bylo dosaženo uložením pacienta do speciální podložky s předklonem hlavy tak, že úhel ramen a zátylku byl 130° (obr. 1). Záklonu bylo dosaženo rovněž podložením hlavy a ramen speciální podložkou s úhlem mezi rameny a zátylkem 270° (obr. 1).

Obr. 1. Předklon a záklon krční páteře s využitím speciální podložky.
Fig. 1. Flexion and extension of cervical spine with the use of a special pad.

MR C páteře

Pro měření délky a tvaru míchy jsme použili 1,5T MR systém (Magnetom Avanto, Siemens, Erlangen, Německo), 20kanálovou cívku (Siemens, Erlangen, Německo), bez 4kanálové přední části cívky. Byla použita T2 vážená 3D (trojrozměrná) jednovrstvá TSE (Turbo Spin Echo) sekvence s názvem SPACE (Sampling Perfection with Application optimized Contrasts using different flip angle Evolution) s izometrickou velikostí voxelů 0,9 × 0,9 × 0,9 mm. Všechna měření byla prováděna prostřednictvím softwarové platformy syngo.via (Siemens Healthineers, Erlangen, Německo). Skeny byly nejprve provedeny v neutrální poloze. Poté byly provedeny dynamické skeny v předklonu a záklonu pomocí speciálních podložek. Měřili jsme přední délku míchy (PD) a zadní délku míchy (ZD) v sagitálním řezu ve střední čáře (obr. 2) od dolního okraje C2 po dolní okraj C7 pomocí vícebodové křivky. Každý bod měření křivky byl v úrovni dolního okraje obratle a ve středu těla obratle – tedy 11 bodů měření. Poté jsme změřili v transverzálních multiplanárních rekonstrukcích (MPR) příčný rozměr míchy (PR) a předozadní rozměr míchy (PZ) (obr. 2) a plochu míchy (P) v úrovni středu výšky intervertebrálních disků C4/5, C5/6 a C6/7.

Evokované potenciály

Pro posouzení funkce míšních drah byli všichni pacienti vyšetřeni baterií EP, která zahrnovala SEP n. medianus a n. tibialis a MEP registrovaný

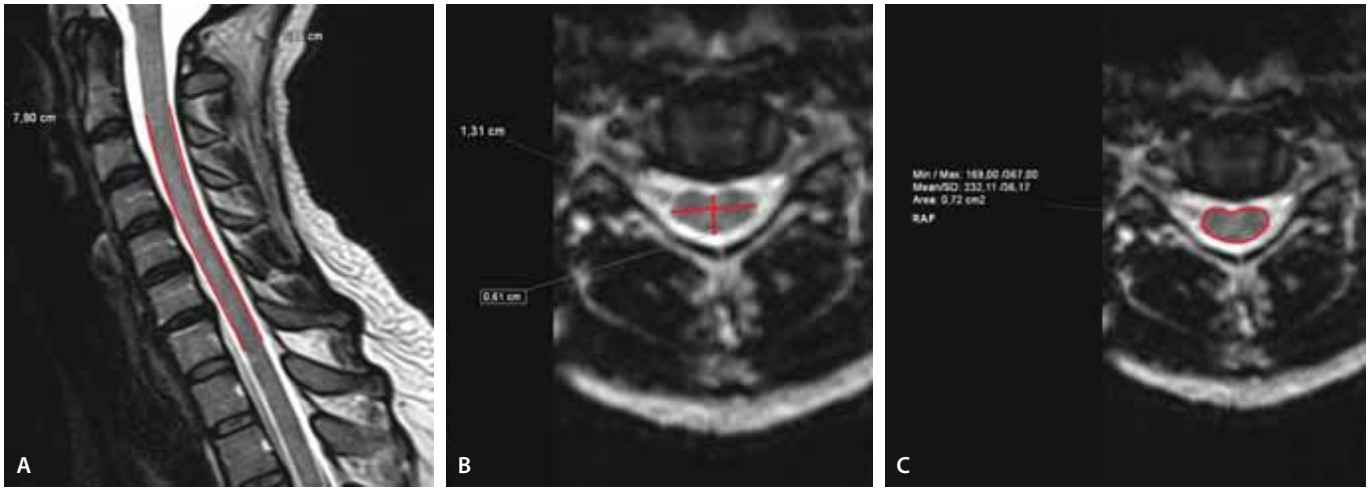

Obr. 2. MR. Měření přední a zadní délky míchy, příčného a předozadního rozměru míchy a plochy míchy.
(A) Červená čára na přední straně míchy a na zadní straně míchy ukazuje měření PD a ZD v rozsahu od dolního okraje obratle C2 po dolní okraj obratle C7.
(B) Měření rozměru míchy v úrovni středu disku. Horizontální červená čára ukazuje PR a vertikální červená čára ukazuje PZ.
(C) Měření plochy míchy v úrovni středu disku. Červený ovál vyznačuje měřenou plochu.
PD – přední délka; PR – příčný rozměr; PZ – předozadní rozměr; ZD – zadní délka

Fig. 2. MRI. Measurement of anterior and posterior spinal cord length, transverse and anteroposterior dimension of the spinal cord and spinal cord area.
(A) The red line on the anterior and posterior side of the spinal cord shows PD and ZD measurements ranging from the lower edge of the C2 vertebra to the lower edge of the C7 vertebra.
(B) Measurement of dimension of the spinal cord at the level of the center of the disc. Horizontal red line shows PR and the vertical red line shows PZ.
(C) Measurement of the spinal cord area at the center of the disc. The red oval indicates the measured area.
PD – anterior length; PR – transverse dimension; PZ – anteroposterior dimension; ZD – posterior length

proLékaře.cz | 12.7.2025

Tab. 2. Rozměry krční míchy při dynamické MR krční páteře u skupiny 1 a 2.

		Flexe		Neutrální poloha		Extenze	
Skupina		1	2	1	2	1	2
PD (mm)		91,6	82,3	86,0	78,9	84,0	76,4
ZD (mm)		93,9	83	84,7	74,1	80,4	72,6
PR (mm)	C4/5	13,3	13,4	13,5	14,0	13,7	13,7
	C5/6	12,9	13,0	13,1	13,8	13,2	13,5
	C6/7	11,8	12,3	11,9	13,1	12,7	12,8
PZ (mm)	C4/5	6,7	7,1	6,8	8,0	6,9	7,5
	C5/6	6,5	6,3	6,7	6,5	6,8	6,8
	C6/7	6,4	6,9	6,2	7,2	6,6	7,0
P (mm^2)	C4/5	73,5	67,5	75,5	80	76,0	71,5
	C5/6	71,2	63,5	72,6	71,5	75,7	72,5
	C6/7	60,4	66,0	60,7	68,5	67,5	66,0

Velikost PD, ZD, PR, PZ a P ve flexi, neutrální poloze a extenzi.
P – plocha; PD – přední délka; PR – příčný rozměr; PD – předozadní rozměr; ZD – zadní délka

z m. biceps brachii (BB), m. abductor pollicis brevis (APB) a m. tibialis anterior (TA).

SEP n. medianus a n. tibialis

SEP byly registrovány na čtyřech kanálech elektrodiagnostického přístroje Nicolet Viking IV (Viasis Biomedical Inc., Madison, WI, USA). Pro SEP n. medianus byla registrována odpověď z brachiálního plexu N9, cervikální míšní odpověď generována z oblasti zadních rohů míšních N13 a kortikální parietální kontralaterální N20. Byly měřeny peak to peak amplituda a latence vlny N13, N20 a centrální kondukční čas (CCT) mezi odpovědí N13–N20.

Pro SEP n. tibialis byly registrovány odpověď popliteální, segmentální sakrolumbální míšní komponenta ze zadních rohů míšních N22, subkortikální komponenty P30 a N33 a kortikální P40. Byla měřena a dále statisticky zpracována latence vln P30, N33 a P40 a CCT mezi odpovědí N22–P40.

MEP m. biceps brachii, m. abductor pollicis brevis a m. tibialis anterior

MEP byly evokovány magnetickým stimulátorem Magstim 200 (The Magstim Company Ltd., Spring Gardens, Wales, Velká Británie) pomocí cirkulární cívky 90 mm. MEP byl registrován bilaterálně pomocí Nicolet Viking IV (Viasis Biomedical Inc., Madison, WI, USA). Pro svaly DK byly k další analýze použity nejkratší naměřená latence při transkraniální stimulaci centrální motorické latence (CML) a nejkratší naměřená latence při spinální stimulaci periferní motorické latence (PML) a dále byl počítán centrální kondukční čas CCT (CCT = CML – PML). Pro svaly HK byly v neutrální poloze a v předklonu k další analýze použity CML, PML a CCT. V záklonu nemohla být vzhledem k nemožnosti stimulace v krční oblasti použita PML, proto byla k další analýze použita pouze CML.

Statistické zpracování

Byly počítány velký průměr a SD pro všechny sledované veličiny ve všech polohách u sku-

Tab. 3. Hodnoty měřených komponent SEP n. medianus a SEP n. tibialis při dynamickém vyšetření u skupiny 1 a 2.
SEP n. medianus: latence a amplituda vlny N13, latence a amplituda vlny N20 a CCT ve flexi, neutrální poloze a extenzi.
SEP n. tibialis: latence vlny P30, N33, P40 a CCT, amplituda N33/P40 ve flexi, neutrální poloze a extenzi.

	Flexe		Neutrální poloha		Extenze	
Skupina	1	2	1	2	1	2
N. medianus						
N13 ampl. (µV)	1,9	0,7	1,6	0,8	1,7	0,5
N13 latence (ms)	13,0	15,6	13,1	15,2	13,2	16,4
N20 ampl (µV)	2,9	2,3	2,7	2,2	2,8	2,0
N20 latence (ms)	19,5	21,1	19,5	20,9	19,4	20,9
CCT (ms)	6,7	7,8	6,3	6,6	6,1	8,2
N. tibialis						
P30 latence (ms)	28,9	40,0	30,0	34,1	30,0	35,2
N33 latence (ms)	33,3	44,0	33,4	38,0	33,2	38,0
P40 latence (ms)	35,8	44,2	36,0	42,8	35,7	44,5
N33/P40 ampl (µV)	4,2	0,3	4,0	0,8	4,0	0,6
CCT (ms)	15,7	16,6	15,9	15,9	15,7	16,6

CCT – centrální kondukční čas; SEP – somatosenzorické evokované potenciály

proLékaře.cz | 12.7.2025

Tab. 4. Hodnoty měřených komponent motorických evokovaných potenciálů m. biceps brachií, m. abduktor pollicis brevis a m. tibialis anterior při dynamickém vyšetření u skupiny 1 a 2.
PML, CML a CCT ve flexi, neutrální poloze a extenzi

	Flexe		Neutrální poloha		Extenze	
Skupina	1	2	1	2	1	2
m. biceps brachii						
PML (ms)	5,8	6,3	5,8	6,1		
CML (ms)	11,3	12,4	10,7	12,3	10,8	12,1
CCT (ms)	5,5	6,1	4,9	6,2		
m. abduktor pollicis brevis						
PML (ms)	13,6	14,9	13,5	15,0		
CML (ms)	20,1	21,4	20,5	22,2	20,3	21
CCT (ms)	6,5	6,5	7,0	7,1		
m. tibialis anterior						
PML (ms)	13,6	14,9	13,6	14,8	13,6	14,5
CML (ms)	20,1	21,4	20,5	22,2	20,3	21
CCT (ms)	6,5	6,5	7,0	7,1	13,6	15,5

CCT – centrální kondukční čas; CML – centrální motorická latence; PML – periferní motorická latence

piny 1 i 2. Byly porovnávány hodnoty měřených veličin ve flexi a extenzi ve vztahu k neutrální poloze pro každou skupinu pomocí testu ANOVA – opakovaná měření (Bonferroni corr.) na hladině významnosti 5 %. Porovnání vývoje jednotlivých veličin mezi skupinou pacientů a zdravých jedinců pro jednotlivé polohy bylo uskutečněno pomocí t-testu nezávislých vzorků (independent samples t-test) na hladině významnosti 5 %.

Výsledky

Cílem práce bylo porovnat změny tvaru a délky míchy a míšních funkcí při pohybech C páteře mezi skupinou zdravých jedinců a pacientů s mírnou formou DCM. Skupiny se lišily průměrným věkem, autoři se však nedomnívají, že by u zdravých jedinců mezi skupinou střední a starší dospělosti mělo docházet k zásadnímu rozdílu, tudíž jako kontrolní můžeme použít i skupinu o jednu věkovou kategorii nižší. Je udáváno, že maximum involučních změn nastává až po 60. roce věku.

Neutrální poloha

Muhle klasifikace [4]

V neutrální poloze dosahovali pacienti stupně 1–2, tedy částečné nebo úplné obliterace subarachnoidálního prostoru, bez známek míšní komprese.

dMR

V neutrální poloze (tab. 2) byly PD a ZD kratší pro skupinu 2 než pro skupinu 1 (PD: p = 0,035, ZD: p = 0,023). PR, PZ byly u skupiny 2 delší, ale rozdíly nebyly statisticky významné. Rovněž P byla u skupiny 2 větší, také bez statistické významnosti.

SEP n. medianus

Latence sledovaných komponent pro SEP n. medianus byly již v neutrální poloze významně delší pro skupinu 2 (N13: p = 0,007, N20: p = 0, 016, CCT: p = 0,007). Amplituda vlny N13 byla naopak pro skupinu 2 menší (N13: p = 0,001) (tab. 3).

SEPs n. tibialis

Pro SEP n. tibialis byly rovněž latence subkortikálních a kortikálních komponent delší u skupiny 2 (P30: p = 0,015, N33: p = 0,004 a P40: p = 0,05) (tab. 3).

MEP

CML byla významně delší pro skupinu 2 jak pro svaly HK, tak i DK (CML: m. BB: p = 0,018 a m. APB: p = 0,030, m. TA: p = 0,007). CCT a PML nebyly pro svaly HK i DK mezi skupinami významně rozdílné (tab. 4).

Flexe a extenze

Muhle klasifikace [4]

Při extenzi se u sedmi pacientů z deseti zhoršila komprese míšní (hodnoceno dle Muhle) [4] o jeden stupeň, tedy na stupeň 2–3, což představuje úplnou obliteraci subarachnoidálního prostoru až kompresi míšní (obr. 3). Ve flexi se zhoršila pouze u pěti pacientů rovněž o jeden stupeň, tedy na stupeň 2–3 (tab. 5). Zhoršení bylo významnější v extenzi hlavně v segmentu C5/6, méně pak v segmentech C4/5 a C6/7. U jednoho pacienta došlo ke zhoršení i v segmentu C3/4.

dMR C páteře

Při pohybech krční páteře do flexe a extenze byly trendy vývoje rozměrů míchy měřených na MR jiné u skupiny 1 než u skupiny 2. Změny polohy C páteře u skupiny 1 vyvolaly ve všech segmentech (C4/5, C5/6 a C6/7) zkrácení PR při flexi a rozšíření při extenzi, statisticky významné bylo pouze zkrácení při flexi v segmentu C6/7 (p = 0, 009), v tomto segmentu bylo také významné zvětšení P míchy při extenzi (p = 0,005). P se při extenzi sice zvětšovala ve všech segmentech, ale nevýznamně, při flexi se naopak ve všech segmentech nevýznamně zmenšovala. PZ se při flexi nevýznamně zkracoval a při extenzi prodlužoval ve všech segmen-

proLékaře.cz | 12.7.2025

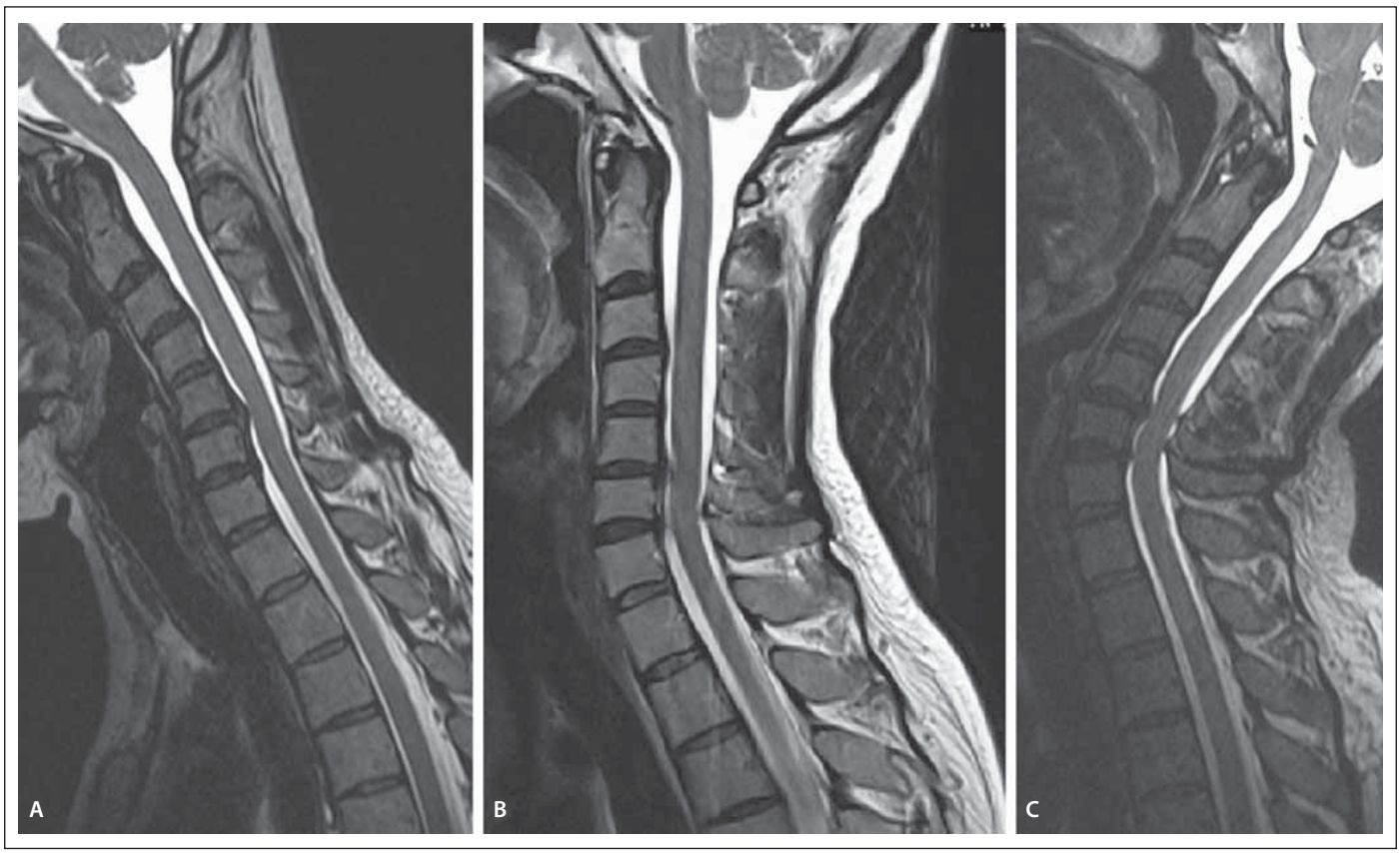

Obr. 3. Dynamická MR krční páteře u pacienta č. 9. (A) Flexe C páteře: Muhle stupeň 2; (B) neutrální poloha: Muhle stupeň 1; (C) extenze C páteře: Muhle stupeň 3.

Fig. 3. Dynamic MRI of the cervical spine in patient No. 9. (A) Flexion of cervical spine: Muhle grade 2; (B) neutral position: Muhle grade 1; (C) extension of cervical spine: Muhle grade 3.

Tab. 5. Muhle klasifikace u jednotlivých pacientů ve flexi, neutrální poloze a extenzi.

Pacient	Muhle klasifikace		
	P	N	Z
1	3	2	3
2	3	2	3
3	3	2	3
4	2	2	3
5	1	1	2
6	3	2	3
7	2	2	2
8	2	2	2
9	2	1	3
10	0	2	2

N – neutrální poloha; P – flexe; Z – extenze

tech. Při flexi došlo rovněž k prodloužení PD ($p < 0{,}0001$) i ZD ($p < 0{,}0001$), při extenzi pak ke zkrácení PD ($p = 0{,}0015$) i ZD ($p = 0{,}0002$).

U skupiny 2 došlo při flexi také ke statisticky významnému prodloužení PD ($p = 0{,}0009$) i ZD ($p = 0{,}0003$), při extenzi ke statisticky významnému zkrácení PD ($p = 0{,}001$) i ZD ($p = 0{,}0008$). Při srovnání obou skupin bylo však prodloužení při flexi výrazně kratší (PD: $p = 0{,}006$, ZD: $p = 0{,}003$) a zkrácení při extenzi naopak výraznější (PD: $p = 0{,}018$, ZD: $p = 0{,}015$) pro skupinu 2. V segmentu C4/5 došlo ve skupině 2 v PR k významnému zmenšení ($p = 0{,}022$) při flexi a k nevýznamnému zmenšení při extenzi, při flexi se rovněž zmenšila P ($p = 0{,}022$), PZ se při flexi i extenzi rovněž zmenšovaly, ale nevýznamně. V segmentu C5/6 se u skupiny 2 při flexi zmenšil PR ($p = 0{,}023$), PZ a P se při flexi a extenzi sice zmenšovaly, ale nevýznamně. V segmentu C6/7 se u skupiny 2 při flexi i extenzi PR, PZ i P zmenšovaly, ale statisticky nevýznamně.

Dynamické EP

Změna polohy u skupiny 1 neměla na vývoj elektrofyziologických komponent zásadní vliv. Pouze při flexi se zvětšila amplituda vlny N13 ($p = 0{,}0179$). U skupiny 2 tomu bylo jinak. Při změně polohy, jak do flexe, tak do extenze, docházelo k prodloužení latencí a snížení amplitudy vlny N13 a prodloužení latence vlny N20, které však uvnitř skupiny 2 nebyly statisticky významné. Avšak při srovnání změn mezi skupinami a jednotlivými polohami C páteře docházelo ve skupině 2 v porovnání se skupinou 1 ke statisticky významným změnám. U SEP n. medianus (tab. 3) došlo u skupiny 2 v porovnání se skupinou 1 ke statisticky významnějšímu snižování amplitudy vlny N13 při flexi ($p = 0{,}0001$) i extenzi ($p = 0{,}0001$), významněji se prodlužovala také její latence při flexi ($p = 0{,}003$) i extenzi ($p = 0{,}0001$). Při flexi i extenzi se rovněž u skupiny 2 ve srovnání se skupinou 1 významněji prodlužovala latence vlny N20 (flexe: $p = 0{,}017$, extenze: $p = 0{,}017$). U SEP n. tibialis (tab. 4) se pro skupinu 2 při flexi i extenzi prodloužila latence vln P30 (flexe: $p = 0{,}001$, extenze: $p = 0{,}0017$), N33 (flexe: 0,0002, extenze: $p = 0{,}006$) i P40 (flexe: $p = 0{,}016$, extenze: $p = 0{,}037$). U MEP (tab. 5) nedošlo při flexi a extenzi při srovnání obou skupin k významné změně ve vývoji komponent (CML, PML) pro m. APB.

proLékaře.cz | 12.7.2025

U m. BB došlo u skupiny 2 k významnějšímu prodloužení CML ve srovnání se skupinou 1 (p = 0,0121), PML se neměnila. K významnému prodloužení došlo u m. TA při flexi i extenzi pro skupinu 2 ve srovnání se skupinou 1 pro CML (flexe: p = 0,0081, extenze p = 0,0064). PML se významněji neměnila.

Diskuze

Kombinované dynamické vyšetření C páteře pomocí dMR a dEP ukázalo již u zdravých jedinců změnu tvaru a délky míchy v závislosti na pohybech C páteře, na funkci míchy hodnocené pomocí dEP to nemělo zásadní vliv. Prokázali jsme ve shodě se závěry předchozích studií [8,10], že se krční mícha z plného záklonu přes neutrální polohu do plného předklonu postupně prodlužuje a zužuje. Existující rozdíly v naměřených hodnotách mezi naší a ostatními studiemi jsou dané zejména rozsahem měření a rozdílnou technikou MR [11]. Morfologické, dynamické změny C páteře a míchy u zdravých jedinců neměly vliv na funkci zadních provazců pro DK ani pro motorické dráhy HK a DK. Zaznamenali jsme pouze zvětšení amplitudy cervikální míšní komponenty – vlny N13 při předklonu. Tato vlna představuje postsynaptickou odpověď po vstupu zadních kořenů do zadních rohů míšních. Bylo opakovaně prokázáno, že při předklonu C páteře dochází ke zvětšení šíře, výšky i arey cervikálních neuroforamin v rozsahu C3–C7 u zdravých jedinců [12,13]. Tento fakt pak s větší synchronizací vedení vzruchu v zapojených nervových vláknech může vysvětlit zvětšení amplitudy vlny N13 při předklonu u zdravých jedinců. U skupiny pacientů, při srovnání se zdravými jedinci, jsme zaznamenali nejen změnu míšních funkcí, ale i délky a tvaru míchy již v neutrální poloze, přestože v ní nedocházelo k míšní kompresi. Podle Muhleho klasifikace [4] stenózy bylo u našich pacientů v neutrální poloze přítomno pouze částečné či úplné vymizení subarachoidálního prostoru bez komprese míšní, tedy stupeň 1–2. Identifikovali jsme však významně kratší PD a ZD a širší a větší PR, PZ i P míchy. Zkrácení podélných rozměrů míchy však neznamená zkrácení vlastní míchy, ale odráží spíše její kompresi vlivem harmonikového efektu, který pak vyústí ve zvětšení PR, PZ i P již v neutrální poloze. Dále jsme potvrdili v porovnání se zdravou populací také změnu funkce míšních drah – snížení amplitudy vlny N13, ale i zpomalení vedení dráhami zadních provazců – tedy prodloužení latence vlny N20 a prodloužení latencí subkortikálních i kortikálních vln SEP n. tibialis (N30, P33, P40). Došlo i k prodloužení CML u MEP pro svaly HK i DK. Přínos vyšetření míchy pomocí EP v neutrální poloze u pacientů s kompresí míšní byl pro diagnózu DCM opakovaně potvrzen [14]. Korelace mezi grafickými a elektrofyziologickými vyšetřeními se však dle jednotlivých studií různí. Různí se i zastoupení abnormálních nálezů SEP či MEP [14]. V naší skupině pacientů však stenóza v neutrální poloze přítomna nebyla. Docházelo k ní až při předklonu a záklonu, kdy progredoval stupeň stenózy C páteře ze stupně 1–2 na stupeň 3 (hodnoceno pomocí Muhleho) [14]. Změnu funkce již v neutrální poloze by pak bylo možno vysvětlit rozvojem mikroskopických kompresivních a ischemických změn, které vznikají při pohybech C páteře, kdy k dynamické kompresi míšní již i u těchto pacientů dochází. Hlavním cílem naší studie ale bylo korelovat grafické dynamické změny se změnami funkčními. Jak již bylo zmíněno výše, došlo u pacientů při předklonu i záklonu ke zhoršování komprese na dMR na stupeň 2–3 (hodnoceno pomocí Muhleho klasifikace) [14]. Při záklonu to bylo u sedmi pacientů z deseti, při předklonu u pěti pacientů z deseti. Zhoršení bylo nejvýznamnější v záklonu, hlavně v segmentu C5/6, méně pak v segmentech C4/5 a C6/7. Při předklonu pak s těmito změnami docházelo u skupiny pacientů stejně jako u zdravých jedinců k prodlužování PD i ZD, při záklonu naopak ke zkrácení PD i ZD. Při předklonu i záklonu se u pacientů, na rozdíl od zdravých jedinců, při dMR zmenšovaly PR, PZ a P ve všech segmentech, statisticky významně hlavně při záklonu v segmentech C4/5 a C5/6. Tyto segmenty jsou normálně místem s největší mobilitou a bývají nejčastějším místem komprese odhalené až při dMR [4,15]. Vysvětlujeme, že v přítomnosti osteoproduktivních změn či při vyklenutém disku (obr. 3) dochází při předklonu k napnutí míchy „přes kobylku", a tím i k jejímu zúžení, které je výraznější ve srovnání se zdravou populací. Při záklonu krční páteře dochází normálně ke zkracování a rozšiřování míchy. Pokud je u pacientů tento harmonikový efekt spojen s přítomností degenerativních změn, zvláště s dorzální patologií, a dojde-li současně k nařasení hypertrofických žlutých vazů, dojde k tlaku zezadu a původně rozšířená mícha se naopak zužuje a zmenšuje se její plocha [16]. U skupiny pacientů pak jsou všechny tyto změny doprovázeny změnou funkce. U naší skupiny pacientů se měnila funkce drah zadních provazců pro HK – snižovala se amplituda vlny N13 a prodlužovala se její latence. Za patologických stavů, kdy jsou neuroforamina osteoproduktivními změnami zúžena, je omezeno jejich rozvíjení, klesá počet aferentních neuronů, které jsou dále abnormálně napínány a desynchronizovány ve svém vedení. Vlivem těchto procesů pak dochází ke snížení amplitudy vlny N13 a prodloužení její latence [17]. U pacientů se při předklonu i záklonu prodlužovala i latence vlny N20. U SEP z DK se prodlužovala latence vln N30, P33 a P40. Měnila se i funkce kortikospinální dráhy pro DK – prodlužovala se CML u m. TA. Jediná dosud existující studie hodnotící míšní funkce při předklonu i záklonu se zabývala pouze dráhou zadních provazců. Popsala kolísání amplitudy vlny N13, která se z předklonu do záklonu postupně měnila. Byla větší při předklonu a snižovala se při záklonu. U našich pacientů docházelo při pohybech nejen ke zúžení C míchy, ale i k jejímu prodloužení či zkrácení. Změny délky vznikají i u zdravých jedinců, takže nejspíše na funkci míšní vliv nemají, protože u zdravých jedinců k poruše funkce nedošlo. Zdá se tedy, že vliv na funkce mají spíše než změna délky její zúžení a oploštění, která vznikají kompresí míchy, eventuálně kombinace obou těchto procesů, které mohou být ještě potencovány ischemickými změnami při tenzních změnách zásobujících cév. Navíc přestože docházelo u pacientů k tlaku na míchu zezadu při záklonu a při předklonu zepředu, nerozhodovalo to o tom, zda bude více alterována funkce zadních či předních míšních drah. Již dříve bylo u pacientů s DCM popsáno, že se u nich různí zastoupení abnormálních nálezů SEP či MEP bez korelace s místem komprese [14].

Závěr

U jedinců s nevelkým objektivním nálezem a s nevelkými degenerativními změnami C páteře, které v neutrální poloze nevedou ke kompresi míšní, ukazuje dynamické vyšetření páteře ve flexi a extenzi tlak na míchu, jenž vede ke změně tvaru míchy a alteraci míšních funkcí. Vyšetření dynamickými metodami je tudíž přínosem pro rozhodnutí o diagnóze těchto pacientů. U starších vaskulárně rizikových pacientů by bylo vhodné zvážit doplnění vyšetření magistrálních mozkových tepen.

Etické aspekty

Práce byla provedena ve shodě s Helsinskou deklarací z roku 1975 a jejími revizemi v letech 2004 a 2008.

proLékaře.cz | 12.7.2025

Prováděná vyšetření představují standardně užívané techniky, proto nevyžadovala schválení etickou komisí. Pacienti podepsali informovaný souhlas k vyšetření.

Konflikt zájmů

Autoři deklarují, že v souvislosti s předmětem studie nemají žádný konflikt zájmů.

Literatura

1. Milligan J, Rayn K, Fehlings M et al. Degenerative cervical myelopathy: diagnosis and management in primary care. Can Fam Physician 2019; 65(9): 619–624.

2. Davies BM, Mowforth O, Gharooni AA et al. A new framework for investigating the biological basis of degenerative cervical myelopathy [AO spine RECODE-DCM research priority number 5]: mechanical stress, vulnerability and time. Global Spine J 2022; 12(Suppl 1): 78S–96S. doi: 10.1177/21925682211057546.

3. Horakova M, Horak T, Valosek J et al. Semi-automated detection of cervical spinal cord compression with the Spinal Cord Toolbox. Quant Imaging Med Surg 2022; 12(4): 2261–2279. doi: 10.21037/qims-21-782.

4. Muhle C, Wiskirchen J, Weinert D et al. Classification system based on kinematic MR imaging in cervical spondylitic myelopathy. AJNR Am J Neuroradiol 1998; 19(9): 1763–1771.

5. Dalbayrak S, Yaman O, Firidin MN et al. The contribution of cervical dynamic magnetic resonance imaging to the surgical treatment of cervical spondylotic myelopathy. Turk Neurosurg 2015; 25(1): 36–42. doi: 10.5137/1019-5149.JTN.9082-13.1.

6. Lee Y, Kim SY, Kim K. A dynamic magnetic resonance imaging study of changes in severity of cervical spinal stenosis in flexion and extension. Ann Rehabil Med 2018; 42(4): 584–590. doi: 10.5535/arm.2018.42.4.584.

7. Joaquim AF, Baum G, Tan LA et al. Dynamic cord compression causing cervical myelopathy. Neurospine 2019; [ahead of print]. doi: 10.14245/ns.1938202.101.

8. Qi Q, Huang S, Ling Z et al. A new diagnostic medium for cervical spondylotic myelopathy: dynamic somatosensory evoked potentials. World Neurosurg 2020; 133: e225–e232. doi: 10.1016/j.wneu.2019.08.205.

9. Morishita Y, Maeda T, Ueta T et al. Dynamic somatosensory evoked potentials to determine electrophysiological effects on the spinal cord during cervical spine extension: clinical article. J Neurosurg Spine 2013; 19(3): 288–292. doi: 10.3171/2013.5.SPINE12933.

10. Štěpánek D, Žídek S, Bludovský D et al. Predikce pooperačního stavu u spondylogenní cervikální myelopatie. Cesk Slov Neurol 2013; 77/110(1): 39–46.

11. Kuwazawa Y, Pope MH, Bashir W et al. The length of the cervical cord: effects of postural changes in healthy volunteers using positional magnetic resonance imaging. Spine (Phila Pa 1976) 2006; 31(17): E579–583. doi: 10.1097/01.brs.0000229228.62627.75.

12. Mao H, Driscoll SJ, Li JS et al. Dimensional changes of the neuroforamina in subaxial cervical spine during in vivo dynamic flexion-extension. Spine J 2016; 16(4): 540–546. doi: 10.1016/j.spinee.2015.11.052.

13. LeVasseur CM, Wawrose R, Pitcairn S et al. Dynamic functional nucleus is a potential biomarker for structural degeneration in cervical spine discs. J Orthop Res 2019; 37(4): 965–971. doi: 10.1002/jor.24252.

14. Nove-Josserand A, Andre-Obadia N, Mauguiere F. Cervical spondylotic myelopathy: motor and somatosensory evoked potentials, clinical and radiological correlation. Rev Neurol (Paris) 2002; 158(12 Pt 1): 1191–1197.

15. Holmes A, Wang C, Han ZH et al. The range and nature of flexion-extension motion in the cervical spine. Spine (Phila Pa 1976) 1994; 19(22): 2505–2510. doi: 10.1097/00007632-199411001-00003.

16. Parke WW. Correlative anatomy of cervical spondylotic myelopathy. Spine (Phila Pa 1976) 1988; 13(7): 831–837. doi: 10.1097/00007632-198807000-00023.

17. Garcia Larrea L, Mauguiere F. Latency and amplitude abnormalities of the scalp far-field P14 to median nerve stimulation in multiple sclerosis. A SEP study of 122 patients recorded with a non-cephalic reference montage. Electroencephalogr Clin Neurophysiol 1988; 71(3): 180–186. doi: 10.1016/0168-5597(88)90003-2.