

Benefity a úskalia karotických stentov s dvojvrstvomým dizajnom – systematické review

Benefits and pitfalls of carotid stents with dual-layer design – a systematic review

Súhrn

Cieľ: Karotický stenting je považovaný za dôležitú minimálne invazívnu metódu liečby stenózy karotických tepien. Použitie stentov prvej generácie bolo v porovnaní s karotickou endarterektómiou spojené s vyššou mierou neurologických komplikácií. S cieľom minimalizácie prolapsu aterosklerotického plátu a následnej embolizácie bola vyvinutá druhá generácia stentov pokrytých mikrosieťkou. Cieľom tohto systematického review je popísať hlavné výhody a prípadné limitácie použitia karotických stentov s dvojvrstvomým dizajnom. **Metódy:** Články boli vybrané v súlade s odporúčením PRISMA. Vyhľadávaním v databázach Scopus, PubMed a Web of Science bolo k analýze vybraných 247 publikácií. Odstránených bolo 128 duplikátov a 81 publikácií na základe vylučovacích kritérií. Preštudovaním zoznamu referencií ostávajúcich 38 článkov bolo dohľadaných ďalších šesť relevantných zdrojov. Do review bolo zahrnutých celkom 44 publikácií. **Výsledky:** Štúdie ukazujú, že použitie dvojvrstvomých stentov redukuje výskyt periprocedurálnej cerebrálnej embolizácie, 30-dňový aj 12-mesačný výskyt ipsilaterálnej cievej mozgovej príhody u asymptomatických aj symptomatických pacientov. Stenty druhej generácie však vykazujú zásadné rozdiely v konštrukcii stentu a tiež v ich klinických výsledkoch. **Záver:** Technológia dvojvrstvomých stentov môže zlepšiť krátkodobé aj dlhodobé výsledky karotického stentingu. Aj keď chýbajú randomizované štúdie porovnávajúce stenty druhej generácie s chirurgickou liečbou, už v súčasnosti publikované výsledky môžu významne ovplyvniť rozhodovanie v primárnej a sekundárnej prevencii mozgovej príhody.

Abstract

Aim: Carotid artery stenting is considered an important minimally invasive treatment modality in stenotic carotid artery disease. First-generation carotid stents have been associated with a higher rate of neurologic complications than carotid endarterectomy. To minimize atherosclerotic plaque prolapses and subsequent embolization, a second generation of micromesh-covered stents has been developed. The aim of this systematic review is to describe the main advantages and possible limitations of carotid stents with dual-layer design. **Methods:** The articles were selected in accordance with the PRISMA guidelines. The databases Scopus, PubMed and Web of Science were searched, 247 publications were selected for analysis, and 128 duplicates were removed. Based on the exclusion criteria, 81 publications were omitted. The reference lists of the 38 remaining articles were reviewed and six additional relevant sources were found. A total of 44 publications were included in the review. **Results:** Studies show that the use of dual-layer stents reduces the incidence of periprocedural cerebral embolism and the incidence of ipsilateral stroke at 30 days and 12 months both in asymptomatic and symptomatic patients. However, second generation stents show fundamental differences in stent construction and also in their clinical outcomes. **Conclusion:** The dual-layer stent technology may improve short- and long-term clinical results of carotid artery stenting. Although randomized trials comparing second-generation stents with surgical treatment are lacking, currently published results may significantly influence decision-making in primary and secondary stroke prevention.

Redakčná rada potvrdzuje, že rukopis práce splnil ICMJE kritéria pro publikace zaslané do biomedicínských časopisů.

The Editorial Board declares that the manuscript met the ICMJE "uniform requirements" for biomedical papers.

J. Sýkora^{1,2}, K. Zeleňák¹,
M. Vorčák¹, M. Števík¹, V. Nosál³,
E. Kurča³, G. Broocks⁴, L. Meyer⁴,
J. Fiehler⁴

¹ Rádiologická klinika JLF UK a UNM, Martin, Slovensko

² Rádiologická klinika LF UP a FN Olomouc, ČR

³ Neurologická klinika JLF UK a UNM, Martin, Slovensko

⁴ Department of Diagnostic and Interventional Neuroradiology, University Medical Center Hamburg-Eppendorf, Hamburg, Germany



doc. MUDr. Kamil Zeleňák, PhD.
Rádiologická klinika
JLF UK a UNM
Kollárova 2
036 59 Martin
Slovensko
e-mail: kamil.zelenak@uniba.sk

Přijato k recenzi: 30. 12. 2022
Přijato do tisku: 10. 5. 2023

Klíčové slová

dvojvrstvomý stent – karotický stenting – stenóza karotickej tepny

Key words

dual-layer stent – carotid artery stenting – carotid artery stenosis

Úvod

Stenting karotickej tepny (carotid artery stenting; CAS) sa popri karotickej endarterektómii (carotid endarterectomy; CEA) stal dôležitou minimálne invazívnou alternatívou liečby stenózy karotickej tepny ako súčasť primárnej a sekundárnej prevencie CMP. Podľa metaanalýzy veľkých randomizovaných štúdií je však CAS spojený s vyšším výskytom ipsilaterálnych CMP ako CEA [1]. Značná časť týchto príhod (30–60 %) vzniká v postprocedurálnom období a v mnohých prípadoch býva pripisovaná prolapsu aterosklerotického plátu cez oká stentu s následnou embolizáciou [2].

Minimalizácia protrúzie plátu sa stala jednou z hlavných výziev pri endovaskulárnom ošetrovaní karotickej stenózy. S cieľom zníženia výskytu neurologických príhod pri CAS bol vyvinutý nový typ stentov pokrytých mikrosieťkou, označovaných aj ako stenty druhej generácie. Tento dizajn umožňuje efektívne prekrytie plátu a tým tvorí mechanickú bariéru znižujúcu embologénny potenciál plátu [2,3].

Viacere štúdie [4–10] vrátane dvoch randomizovaných [11,12] ukazujú, že dvojvrstvé stenty môžu zlepšiť výsledky CAS

minimalizáciou výskytu peri- a postprocedurálnych mozgových príhod.

Cieľom tohto článku je systematickou formou zhodnotiť výsledky CAS s dvojvrstvovými stentami, výskyt peri- a postprocedurálnej CMP, výskyt restenózy, ako aj výsledky použitia stentov druhej generácie v rámci emergentného ošetrovania karotickej stenózy pri liečbe CMP s tandemovými léziami. Zámerom bolo aj porovnanie výsledkov jednotlivých typov dvojvrstvových stentov.

Metódy

Publikácie boli vyhľadávané v databázach Scopus, PubMed a Web of Science s použitím výrazov „carotid artery“ AND „stent“ v kombinácii s výrazmi „double layer“ OR „double mesh“ OR „dual mesh“ OR „dual layer“. Vstupnými kritériami pre zahrnutie do analýzy boli: recenzované publikácie, štúdie na ľuďoch, anglický/český/slovenský jazyk. Vylučovacími kritériami boli: nerelevantné publikácie, štúdie s menej ako 15 pacientmi, prípadové štúdie a komentáre. Celkovo bolo na základe prvého vyhľadávania nájdených 247 publikácií. Po odstránení 128 duplikátov bolo k ďalšej analýze vybraných 119 článkov. Na základe vylučovacích kritérií bolo odstránených 81 publikácií.

Po preštudovaní zoznamov referencií ostávajúci 38 štúdií bolo dohľadovaných ďalších 6 relevantných zdrojov. Do prehľadného referátu bolo zahrnutých celkom 44 publikácií spĺňajúcich kritéria odporúčenia PRISMA [13] vrátane päť metaanalýz a jedného systematického review. Schéma výberu publikácií je na obr. 1.

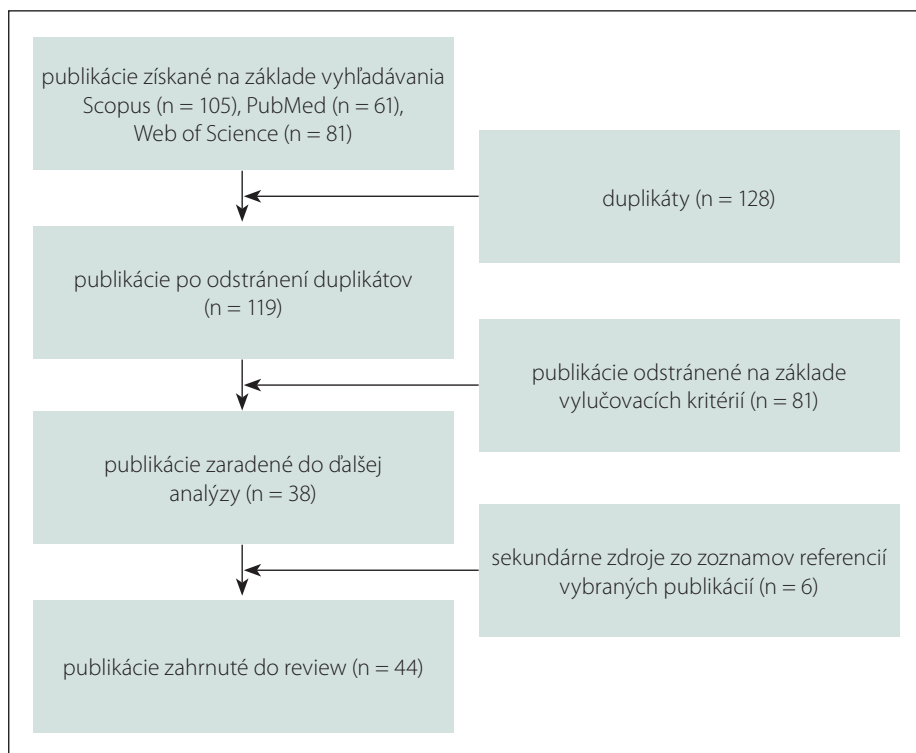
Typy stentov

V súčasnosti sú dostupné tri typy dvojvrstvových karotických stentov. Líšia sa materiálom a dizajnom mikrosieťky ako aj jej umiestnením vzhľadom ku stentu.

- Roadsaver® Carotid artery stent system (Terumo, Tokio, Japonsko) a Casper Rx™ (Microvention, Tustin, CA, USA). Ide o rovnaké zariadenie s dvomi rôznymi názvami. Samoexpandovateľný closed-cell stent má nitinolovú mikrosieťku umiestnenú na vnútornej strane stentu s pórmí priemeru 375–500 µm (obr. 2). Až do otvorenia 50% dĺžky stentu je v prípade potreby možné jeho stiahnutie do zavádzacieho systému a vykonanie repozície. Vonkajší priemer zavádzacieho systému je 5F [14].
- CGuard™ (InspireMD Inc., Boston, MA, USA). Nitinolová samoexpandovateľná open-cell konštrukcia stentu je z vonkajšej strany pokrytá patentovanou MicroNet sieťkou z polyetyléneteraftalátového vlákna hrúbky 20 µm s pórmí veľkosti 150–180 µm (obr. 3). Vonkajší priemer zavádzacieho systému je 6F [14].
- GORE® Carotid Stent (W.L. Gore & Associates, Inc., Flagstaff, AZ, USA). Samoexpandovateľný open-cell nitinolový stent je zvonku pokrytý perforovanou polytetrafluoroetylénovou/teflónovou membránou s veľkosťou pórov 500 µm. Na povrch stentu je naviazaný heparínový film CBAS® Heparin Surface, ktorý vytvára perzistentný antitrombogénny povrch. Zavádzací systém je 5F alebo 6F [15].

Peri- a postprocedurálna CMP

Hlavnou limitáciou CAS so stentami prvej generácie je vyšší výskyt peri- a postprocedurálnej CMP v porovnaní s CEA [16,17]. Nedávna randomizovaná štúdia ukázala významnú redukciu výskytu nových lézií na difúzne vážených MR obrazoch, ukazovateľa periprocedurálnej embolizácie, u stentov pokrytých mikrosieťkou v porovnaní so stentami prvej generácie [12]. Ďalšia randomizovaná štúdia dokázala transkraniálnym dopplerom najnižší výskyt miko-embolických signálov pri použití



Obr. 1. Schéma výberu článkov do systematického review.

n – počet

Fig. 1. Diagram of the selection process for inclusion of the articles in the systematic review.

n – number

stentu Roadsaver a proximálnej balónikovej emboloprotekcie [11].

V roku 2022 boli publikované viaceré metaanalýzy prinášajúce povzbudivé výsledky dvojvrstvových stentov, avšak väčšie prospektívne štúdie porovnávajúce klasické a dvojvrstvové stenty zatiaľ neboli publikované. Podľa metaanalýzy Pini et al [14] zahŕňajúcej 14 štúdií a 1955 pacientov je 30-dňový výskyt CMP 1,4 %. Asymptomatickí pacienti mali výskyt CMP 1,5 %, čo je významný posun v porovnaní s nedávnou randomizovanou štúdiou Second Asymptomatic Carotid Surgery Trial (ACST-2), kde bol výskyt CMP 3,6 % [18].


Veľmi dobré výsledky boli dosahované aj u symptomatických pacientov s 30-dňovým výskytom CMP 1,9 % [14]. U symptomatických pacientov bol v minulosti publikovaný výrazne vyšší výskyt mozgových príhod, v randomizovanej štúdii International Carotid Stenting Study (ICSS) až 7 % [19].

Pribúdajú údaje, že rozdiely v konštrukcii dvojvrstvových stentov ovplyvňujú klinické výsledky CAS. Porovnanie jednotlivých dvojvrstvových stentov odhalilo medzi nimi výrazné rozdiely. Podľa údajov z metaanalýzy 30-dňový výskyt CMP pri použití stentu Casper/Roadsaver je 0,5 % a pri stente CGuard 0,54 %. Avšak pri stente Gore je to 2,89 %. Výskyt ipsilaterálnej CMP za 12 mesiacov u stentu Gore je 3,1 %, čo je tiež významne viac ako 0,26 % u stentu Casper/Roadsaver a 0,38 % u stentu CGuard. V porovnaní so stentami prvej generácie stenty Casper/Roadsaver a CGuard znižujú 30-dňový aj 12-mesačný výskyt CMP. U stentu Gore neboli preukázané významné rozdiely oproti klasickým stentom [2]. Prehľad literatúry uvádzajúcej periprocedurálny výskyt CMP u dvojvrstvových karotických stentov je zhrnutý v tab. 1.

Detailnejšie údaje sú očakávané od prebiehajúcej štúdie ROADSaver realizovanej na 1967 pacientoch. Podľa predbežných výsledkov je 30-dňový výskyt CMP nízky s periprocedurálnou emboloprotekciou (2 %) aj bez jej použitia (1,3 %) [35].

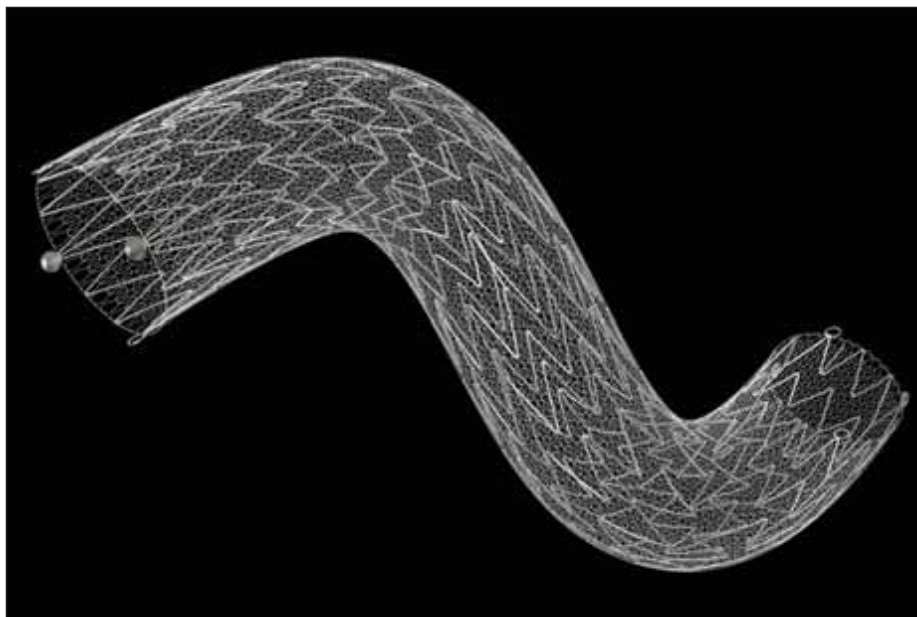
Restenóza

Jednotlivé dvojvrstvové stenty sa líšia aj vo výskyte restenózy. Podľa údajov z metaanalýzy je ročný výskyt opakovaného zúženia v stente u stentov prvej generácie 3,97 % a výraznejšie sa nelíši od 4,83 % výskytu restenóz u stentu Gore. Zatiaľ čo pri stente CGuard sú restenózy signifikantne menej časté (0,34 %), pri stente Casper/Roadsaver sú pozorované významne častejšie (7,16 %) [2].



Obr. 2. Stent Casper Rx™. Publikované so súhlasom Microvention, Tustin, CA, USA.

Fig. 2. Stent Casper Rx™. Published with permission of Microvention, Tustin, CA, USA.



Obr. 3. Stent CGuard™. Publikované so súhlasom InspireMD Inc., Boston, MA, USA.

Fig. 3. Stent CGuard™. Published with permission of InspireMD Inc., Boston, MA, USA.

Zvýšený výskyt restenózy tohto typu stentu popisujú aj iní autori [27].

Signifikantne vyšší ročný výskyt restenózy stentu Casper (8,2 %) oproti stentom prvej generácie (1,7 %) sme pozorovali aj u nami liečených pacientov. Pri 24 mesačnom mediáne sledovania vzrástli restenózy u Casperu na 13,3 % [36]. Prehľad literatúry uvádzajúcej výskyt restenózy a potrebu reintervencií u karotických stentov druhej generácie je zhrnutý v tab. 2.

Podľa odporúčaní European Society for Vascular Surgery (ESVS) z roku 2017 je reinterven-

vencia indikovaná len u symptomatických restenóz [41], preto ostáva klinický dopad prevažne asymptomatických restenóz zatiaľ nejasný.

Po prekrytí arteria carotis externa (ACE) dvojvrstvovým stentom je 30-dňový výskyt jej uzáveru popisovaný v 0–1,9 % [23,30,32]. Vo veľkej štúdii so 726 pacientmi bola pri ročnom sledovaní ACE priechodná v 98,8 % [40].

Ultrazvukové kontroly

Stent Casper je potrebné hodnotiť pri ultrazvukovom vyšetrení obozretne, pretože sa

Tab. 1. Prehľad literatúry uvádzajúcej peri- a postprocedurálny výskyt CMP u stentingu karotickej tepny s dvojvrstvovými karotickými stentami.

	Počet pacientov	Vek	Muži	Stent	Oklúzia stentu	CMP do 30 dní
Bosiers et al 2016 [20]	100	73	70 %	Roadsaver/Casper	0 %	1 %
Casana et al 2017 [21]	82	74	75 %	CGuard	1,2 %	1,2 %
Mutzenbach et al 2018 [22]	138	71	76 %	Roadsaver/Casper	0 %	0 %
Nerla et al 2018 [23]	150	74	75 %	Roadsaver/Casper	0 %	0 %
Speziale et al 2018 [24]	200	73	66 %	CGuard	0 %	2,5 %
Gray et al 2019 [15]	264	73	64 %	GORE Carotid Stent		1,1 %
Ruffino et al 2019 [25]	50	74	66 %	Roadsaver a CGuard	0 %	0 %
Wissgott et al 2019 [26]	30	72	87 %	CGuard	0 %	0 %
Imamura et al 2020 [27]	140	73	88 %	Roadsaver/Casper	0 %	1,4 %
Machnik et al 2020 [28]	298	71	71 %	Roadsaver/Casper	0,7 %	3 %
Mazurek et al 2020 [29]	106	69	70 %	CGuard	0 %	0,9 %
Montorsi et al 2020 [11]	54	71	80 %	Roadsaver/Casper	0 %	0,9 %
Sirignano et al 2020 [30]	733	73	70 %	CGuard	0 %	0,5 %
Kahlberg et al 2021 [31]	100	73	72 %	Roadsaver/Casper	0 %	1 %
Karpenko et al 2021 [12]	50	65	76 %	CGuard	0 %	0 %
Tigkiropoulos et al 2021 [32]	103	69	87 %	CGuard	0 %	0 %
Haas et al 2022 [33]	116	73	61 %	Roadsaver/Casper	0 %	0 %
Petkoska et al 2022 [34]	105	68	70 %	Roadsaver/Casper	0 %	0 %

Tab. 2. Prehľad literatúry uvádzajúcej výskyt restenózy a potrebu reintervencií u stentingu karotickej tepny s dvojvrstvovými karotickými stentami.

	Počet pacientov	Stent	Doba sledovania (mesiace)	Restenóza	Reintervencia
Bosiers et al 2018 [37]	100	Roadsaver/Casper	12	7,5 %	2,1 %
Capoccia et al 2018 [38]	200	CGuard	12	1 %	1 %
Nerla et al 2018 [23]	150	Roadsaver/Casper	12	5 %	3 %
Gray et al 2019 [15]	244	GORE Carotid Stent	12	1,2 %	4,1 %
Imamura et al 2020 [27]	140	Roadsaver/Casper	12	8,5 %	2,4 %
Machnik et al 2020 [28]	298	Roadsaver/Casper	48 max.	2,3 %	2,3 %
Mazurek et al 2020 [29]	106	CGuard	12	0,9 %	0,9 %
Mutzenbach et al 2020 [39]	108	Roadsaver/Casper	12	1,9 %	0,9 %
Sirignano et al 2021 [40]	726	CGuard	12	0,82 %	0,28 %
Kahlberg et al 2021 [31]	100	Roadsaver/Casper	22,3 ± 13,9	5 %	1 %
Sykora et al 2022 [36]	83	Roadsaver/Casper	24 medián	13,3 %	6 %

zdá, že tento stent spôsobuje zvýšenie maximálnej systolickej rýchlosti (PSV) aj bez iných známkov restenózy. Mutzenbach et al popisujú, že 22,2 % týchto stentov vykazovalo zvýšené PSV na 100–199 cm/s, pri normálnom obraze v B-móde a farebnom dopplerovskom

zobrazení [39]. Vplyv na PSV bol pozorovaný aj u našich pacientov liečených týmto stentom. Nárast PSV na 130–299 cm/s sa v priebehu sledovania našiel u 12 % prípadov [36].

Pre hodnotenie závažnosti restenózy stentu Casper boli navrhnuté hodnoty

200 cm/s pre stredne závažnú a 300 cm/s pre závažnú in-stent restenózu [39].

Vzhľadom na dvojvrstvovú štruktúru stentu Casper s väčším množstvom kovového materiálu, je dôležitá dôsledná periprocedurálna antiagregačná liečba a vhodné je

Tab. 3. Prehľad literatúry uvádzajúcej výskyt skorého uzáveru stentu u stentingu karotickej tepny v liečbe akútnej CMP s dvojvrstvovými karotickými stentami.

	Počet pacientov	Stent	Skorý uzáver	Neokluzívna in-stent trombóza	Neurologické zhoršenie
Yilmaz et al 2017 [43]	20	Casper	45 %	50 %	0 %
Bartolini et al 2019 [47]	21	Casper	0 %	52,4 %	
De Vries et al 2019 [44]	27	Roadsaver a CGuard	18,5 %		11 %
Köcher et al 2019 [45]	15	Casper	26,6 %		
Lamanna et al 2019 [48]	19	Casper	10,5 %		5,3 %
Pfaff et al 2019 [46]	160	Casper	7,5 %	20,8 %	
Ozpeynirci et al 2020 [49]	28	Casper	3,4 %		
Foo et al 2021 [50]	94	Casper	6,4 %		5,3 %
Runck et al 2021 [51]	66	Casper	7,6 %	16,7 %	
Klail et al 2022 [52]	33	CGuard	3 %	9 %	3 %

aj vyšetrenie funkcie trombocytov. Odporúčaná je aj o niečo dlhšia duálna antiagregačná liečba po výkone [27].

Stenting pri akútnej CMP

Hoci pri elektívnych procedúrach sa 30-dňový výskyt oklúzie dvojvrstvových stentov popisuje u 0,8 % [14], čo je porovnateľné s 0,6% výskytom akútnej trombózy pri štandardných karotických stentoch [42], u dvojvrstvových stentov s kovovou mikrosieťkou použitých akútne k ošetrovaniu karotickej stenózy v rámci emergentnej liečby náhle CMP bol popísaný častejší výskyt skorých uzáverov [43,44].

Köcher et al popisujú signifikantne vyšší výskyt skorého uzáveru dvojvrstvého stentu (26,6 %) oproti klasickým stentom. Nebol však preukázaný významný rozdiel vo funkčnom stave pacienta po troch mesiacoch [45].

Hoci multicentrická štúdia nepotvrdila vyšší výskyt oklúzií ani dopad na neurologický stav pacienta [46], autori odporúčajú ako prevenciu tvorby trombu a uzáveru pri použití tohto typu stentu v liečbe tandemových oklúzií striktné dodržiavanie antiagregačnej liečby a dlhšie angiografické sledovanie po implantácii. Predpokladá sa, že vyššia trombogenicita dvojvrstvových stentov u pacientov bez predchádzajúcej duálnej antiagregačnej liečby je podmienená väčším množstvom kovového materiálu. Ďalším faktorom, ktorý môže prispievať k častejšej in-stent trombóze je oneskorené obnovenie toku krvi u pacientov s tandemovým intrakraniálnym uzáverom, hlavne pokiaľ je extrakraniálna lézia stentovaná ako prvá. Prehľad literatúry uvá-

dajúcej výskyt skorého uzáveru dvojvrstvových stentov v liečbe akútnej CMP je zhrnutý v tab. 3. V prevencii včasného uzáveru stentu sa ukazuje byť odôvodnené skoré používanie antiagregačnej liečby, vrátane inhibítorov GP IIb/IIIa receptorov [51,53–55]. Prvé údaje o použití stentu CGuard u akútneho CAS popisujú nízky výskyt in-stent trombózy aj uzáveru stentu [52].

Záver

Karotický stent zohráva spolu s antiagregačnou liečbou hlavnú obrannú úlohu proti postprocedurálnym embolickým komplikáciám z novo remodelovaného aterosklerotického plátu. Používanie dvojvrstvových karotických stentov sa ukazuje byť spojené s lepšími krátkodobými aj dlhodobými klinickými výsledkami CAS, redukuje výskyt periprocedurálnej cerebrálnej embolizácie, 30-dňový aj 12-mesačný výskyt ipsilaterálnej CMP u asymptomatických aj symptomatických pacientov.

Do budúcnosti budú potrebné randomizované štúdie porovnávajúce stenty druhej generácie so súčasnými výsledkami chirurgickej liečby a s hybridnými technikami transkarotickej arteriálnej revaskularizácie. Potrebné je aj zhodnotiť dlhodobé výsledky použitia dvojvrstvových stentov. Už v súčasnosti však publikované výsledky môžu v klinickej praxi významne ovplyvniť rozhodovanie v primárnej a sekundárnej prevencii CMP pomocou karotického stentingu.

Grantová podpora

Táto práca bola podporená: Operational Program Integrated Infrastructure for the project: TENSION – com-

plementary project, IMTS: 313011W875, co-financed by the European Regional Development Fund.

Konflikt záujmov

Autori vyhlasujú, že nemajú žiadny potenciálny konflikt záujmov.

Literatúra

1. Brott TG, Calvet D, Howard G et al. Long-term outcomes of stenting and endarterectomy for symptomatic carotid stenosis: a preplanned pooled analysis of individual patient data. *Lancet Neurol* 2019; 18(4): 348–356. doi: 10.1016/S1474-4422(19)30028-6.
2. Mazurek A, Malinowski K, Rosenfield K et al. Clinical outcomes of second versus first-generation carotid stents: a systematic review and meta-analysis. *J Clin Med* 2022; 11(16): 4819. doi: 10.3390/jcm11164819.
3. Bracale UM, Peluso A, Di Mauro E et al. Carotid endarterectomy versus carotid artery stenting with double-layer micromesh carotid stent: contemporary results of a single-center retrospective study. *Ann Vasc Surg* 2022; 82: 41–46. doi: 10.1016/j.avsg.2021.10.073.
4. Sannino A, Giugliano G, Toscano E et al. Double layered stents for carotid angioplasty: a meta-analysis of available clinical data. *Catheter Cardiovasc Interv* 2018; 91(4): 751–757. doi: 10.1002/ccd.27421.
5. Stabile E, de Donato G, Musialek P et al. Use of Dual-Layered Stents for Carotid Artery Angioplasty: 1-Year Results of a patient-based meta-analysis. *JACC Cardiovasc Interv* 2020; 13(14): 1709–1715. doi: 10.1016/j.jcin.2020.03.048.
6. Carvalho P, Coelho A, Mansilha A. Effectiveness and safety of dual-layer stents in carotid artery disease: a systematic review. *Int Angiol* 2021; 40(2): 97–104. doi: 10.23736/S0392-9590.20.04553-8.
7. Mazzaccaro D, Giannetta M, Fancoli F et al. Endovascular treatment of extracranial carotid artery stenosis using a dual-layer micromesh stents: a systematic review. *Expert Rev Med Devices* 2021; 18(6): 545–552. doi: 10.1080/17434440.2021.1927707.
8. Latacz P, Lasocha B, Pawel B et al. Results of angioplasty with double-layer mesh stent and protection systems of the extra- and intracranial dissection of cephalic arteries. *J Endovasc Ther* 2023; 30(1): 66–74. doi: 10.1177/15266028211068767.
9. Broussalis E, Griessenauer C, Mutzenbach S et al. Reduction of cerebral DWI lesion burden after carotid artery stenting using the Casper stent system.

- J Neurointerv Surg 2019; 11(1): 62–67. doi: 10.1136/neurintsurg-2018-013869.
10. Abdullayev N, Maus V, Mpotsaris A et al. Comparative analysis of CGuard embolic prevention stent with Casper-RX and Wallstent for the treatment of carotid artery stenosis. *J Clin Neurosci* 2020; 75: 117–121. doi: 10.1016/j.jocn.2020.03.008.
11. Montorsi P, Caputi L, Galli S et al. Carotid Wallstent versus Roadsaver stent and distal versus proximal protection on cerebral microembolization during carotid artery stenting. *JACC Cardiovasc Interv* 2020; 13(4): 403–414. doi: 10.1016/j.jcin.2019.09.007.
12. Karpenko A, Bugurov S, Ignatenko P et al. Randomized controlled trial of conventional versus microNet-covered stent in carotid artery revascularization. *JACC Cardiovasc Interv* 2021; 14(21): 2377–2387. doi: 10.1016/j.jcin.2021.08.005.
13. Liberati A, Altman DG, Tetzlaff J et al. The PRISMA statement for reporting systematic reviews and meta-analyses of studies that evaluate health care interventions: explanation and elaboration. *PLoS Med* 2009; 6(7): e1000100. doi: 10.1371/journal.pmed.1000100.
14. Pini R, Faggioli G, Paraskevas KI et al. Carotid artery stenting with double-layer stent: a systematic review and meta-analysis. *J Endovasc Ther* 2022; 15266028221126940. doi: 10.1177/15266028221126940.
15. Gray WA, Levy E, Bacharach JM et al. Evaluation of a novel mesh-covered stent for treatment of carotid stenosis in patients at high risk for endarterectomy: 1-year results of the SCAFFOLD trial. *Catheter Cardiovasc Interv* 2019; 96(1): 121–127. doi: 10.1002/ccd.28586.
16. Zelenák K, Nosál V, Zelenáková J et al. CAS-complications rate and relation to risk factors. *Open J Radiol* 2013; 3(1): 26–32. doi: 10.4236/ojrad.2013.31004.
17. Krajičková D, Krajina A. A review of studies comparing the effect of endovascular and surgical treatment of internal carotid artery stenosis. *Cesk Slov Neurol N* 2016; 79/112(2): 173–177.
18. Halliday A, Bulbulia R, Bonati LH et al. Second asymptomatic carotid surgery trial (ACST-2): a randomised comparison of carotid artery stenting versus carotid endarterectomy. *Lancet* 2021; 398(10305): 1065–1073. doi: 10.1016/S0140-6736(21)01910-3.
19. Ederle J, Dobson J, Featherstone RL et al. Carotid artery stenting compared with endarterectomy in patients with symptomatic carotid stenosis (International Carotid Stenting Study): an interim analysis of a randomised controlled trial. *Lancet* 2010; 375(9719): 985–997. doi: 10.1016/S0140-6736(10)60239-5.
20. Bosiers M, Deloose K, Torsello G et al. The CLEAR-ROAD study: evaluation of a new dual layer micromesh stent system for the carotid artery. *EuroIntervention* 2016; 12(5): e671–e676. doi: 10.4244/EIJY16M05_04.
21. Casana R, Tolva V, Odero A et al. Safety and efficacy of the new micromesh-covered stent CGuard in patients undergoing carotid artery stenting: early experience from a single centre. *Eur J Vasc Endovasc Surg* 2017; 54(6): 681–687. doi: 10.1016/j.ejvs.2017.09.015.
22. Mutzenbach SJ, Millesi K, Roesler C et al. The Casper stent system for carotid artery stenosis. *J Neurointerv Surg* 2018; 10(9): 869–873. doi: 10.1136/neurintsurg-2017-013583.
23. Nerla R, Micari A, Castriota F et al. Carotid artery stenting with a new-generation double-mesh stent in three high-volume Italian centres: 12-month follow-up results. *EuroIntervention* 2018; 14(10): 1147–1149. doi: 10.4244/EIJ-D-18-00513.
24. Speziale F, Capoccia L, Sirignano P et al. Thirty-day results from prospective multi-specialty evaluation of carotid artery stenting using the CGuard MicroNet-covered Embolic Prevention System in real-world multicentre clinical practice: the IRON-Guard study. *EuroIntervention* 2018; 13(14): 1714–1720. doi: 10.4244/EIJ-D-17-00008.
25. Ruffino MA, Faletti R, Bergamasco L et al. Incidence of new ischaemic brain lesions after carotid artery stenting with the micromesh roadsaver carotid artery stent: a prospective single-centre study. *Cardiovasc Intervent Radiol* 2016; 39(11): 1541–1549. doi: 10.1007/s00270-016-1454-7.
26. Wissgott C, Brandt-Wunderlich C, Kopetsch C et al. Initial clinical results and in vitro testing of the new CGuard microNet-covered „one-size-fits-all” carotid stent. *J Endovasc Ther* 2019; 26(4): 578–582. doi: 10.1177/1526602819849078.
27. Imamura H, Sakai N, Matsumoto Y et al. Clinical trial of carotid artery stenting using dual-layer Casper stent for carotid endarterectomy in patients at high and normal risk in the Japanese population. *J Neurointerv Surg* 2021; 13(6): 524–529. doi: 10.1136/neurintsurg-2020-016250.
28. Machnik RA, Pieniżek P, Misztal M et al. Carotid artery stenting with Roadsaver stent. Early and four-year results from a single-center registry. *Postepy Kardiol Interwencyjnej* 2020; 16(4): 444–451. doi: 10.5114/aic.2020.101770.
29. Mazurek A, Borratynska A, Malinowski KP et al. MicroNET-covered stents for embolic prevention in patients undergoing carotid revascularisation: twelve-month outcomes from the PARADIGM study. *EuroIntervention* 2020; 16(11): E950–E952. doi: 10.4244/EIJ-D-19-01014.
30. Sirignano P, Stabile E, Mansour W et al. 1-month results from a prospective experience on CAS using CGuard stent system: the IRONGUARD 2 study. *JACC Cardiovasc Int* 2020; 13(18): 2170–2177. doi: 10.1016/j.jcin.2020.05.026.
31. Kahlberg A, Bilman V, Ardita V et al. Contemporary results of carotid artery stenting using low-profile dual-metal layer nitinol micromesh stents in relation to single-layer carotid stents. *J Endovasc Ther* 2021; 28(5): 726–736. doi: 10.1177/15266028211025046.
32. Tigkropoulos K, Papoutsis I, Abatzis-Papadopoulos M et al. Thirty-day results of the novel CGuard-covered stent in patients undergoing carotid artery stenting. *J Endovasc Ther* 2021; 28(4): 542–548. doi: 10.1177/15266028211007466.
33. Haas L, Przysięzny B, Scramocin TR et al. Using the Casper stent in carotid angioplasty: a single center experience. *Arq Bras Neurocir* 2022; 41(1): e1–e6. doi: 10.1055/s-0041-1740405.
34. Petkoska D, Zafirovska B, Vasilev I et al. Radial and ulnar approach for carotid artery stenting with Roadsaver™ double layer micromesh stent: early and long-term follow-up. *Catheter Cardiovasc Interv* 2022; 101(1): 154–163. doi: 10.1002/ccd.30514.
35. Müller-Hülsbeck S. 30-day safety outcomes of endovascular carotid artery revascularization using the Roadsaver dual-layer micromesh stent with or without the use of embolic protection: evidence from a large multicentre European study (ROADSAVER). *Cardiovasc Intervent Radiol* 2022; 45(Suppl 4): 280.
36. Sýkora J, Zelenák K, Vorčák M et al. Comparison of restenosis risk in single-layer versus dual-layer carotid stents: a duplex ultrasound evaluation. *Cardiovasc Intervent Radiol* 2022; 45(9): 1257–1266. doi: 10.1007/s00270-022-03200-4.
37. Bosiers M, Deloose K, Torsello G et al. Evaluation of a new dual-layer micromesh stent system for the carotid artery: 12-month results from the CLEAR-ROAD study. *EuroIntervention* 2018; 14(10): 1144–1146. doi: 10.4244/EIJ-D-18-00230.
38. Capoccia L, Sirignano P, Mansour W et al. Twelve-month results of the Italian registry on protected CAS with the mesh-covered CGuard stent: the IRON-Guard study. *EuroIntervention* 2018; 14(10): 1150–1152. doi: 10.4244/EIJ-D-18-00241.
39. Mutzenbach JS, Griessnauer CJ, Broussalis E et al. Follow-up after carotid stenting with the Casper stent system: a duplex ultrasound evaluation. *J Vasc Surg* 2020; 72(6): 2054–2060. doi: 10.1016/j.jvs.2020.03.048.
40. Sirignano P, Stabile E, Mansour W et al. 1-year results from a prospective experience on CAS using the CGuard stent system: the IRONGUARD 2 study. *JACC Cardiovasc Interv* 2021; 14(17): 1917–1923. doi: 10.1016/j.jcin.2021.05.045.
41. Naylor AR, Ricco JB, de Borst GJ et al. Editor’s choice – management of atherosclerotic carotid and vertebral artery disease: 2017 Clinical Practice Guidelines of the European Society for Vascular Surgery (ESVS). *Eur J Vasc Endovasc Surg* 2018; 55(1): 3–81. doi: 10.1016/j.ejvs.2017.06.021.
42. Moulakakis KG, Kakisis J, Tsvigoulis G et al. Acute early carotid stent thrombosis: a case series. *Ann Vasc Surg* 2017; 45: 69–78. doi: 10.1016/j.avsg.2017.04.039.
43. Yilmaz U, Körner H, Mühl-Benninghaus R et al. Acute occlusions of dual-layer carotid stents after endovascular emergency treatment of tandem lesions. *Stroke* 2017; 48(8): 2171–2175. doi: 10.1161/STROKEAHA.116.015965.
44. De Vries EE, Vonken EJ, Kappelle LJ et al. Short-term double layer mesh stent patency for emergent or elective carotid artery stenting. *Stroke* 2019; 50(7): 1898–1901. doi: 10.1161/STROKEAHA.118.024586.
45. Köcher M, Šaňák D, Zapletalová J et al. Stentování krční úseku vnitřní krkavice u pacientů s akutní ischemickou CMP způsobenou tandemovým uzávěrem. Je antegrádní technika bezpečná? *Ces Radiol* 2019; 73(1): 7–12.
46. Pfaff JAR, Maurer C, Broussalis E et al. Acute thromboses and occlusions of dual layer carotid stents in endovascular treatment of tandem occlusions. *J Neurointerv Surg* 2020; 12(1): 33–37. doi: 10.1136/neurintsurg-2019-015032.
47. Bartolini B, Puccinelli F, Mosimann PJ et al. Evaluating the effectiveness and safety of the carotid Casper-RX stent for tandem lesions in acute ischemic stroke. *J Neurointerv Surg* 2019; 11(8): 772–774. doi: 10.1136/neurintsurg-2018-014425.
48. Lamanna A, Maingard J, Kok HK et al. Carotid artery stenting in acute stroke using a microporous stent device: a single-center experience. *World Neurosurg* 2019; 127: e1003–1012. doi: 10.1016/j.wneu.2019.04.024.
49. Ozpeynirci Y, Capatana C, Rosskopf J et al. Emergency carotid artery revascularization using Casper-RX stent: a single-center experience. *Interv Neuroradiol* 2020; 26(4): 433–438. doi: 10.1177/1591019919990879.
50. Foo M, Ren Y, Gajera J et al. CaRotid Artery Filtering Technique (CRAFT): a technique for carotid artery stenting with intrinsic embolic protection. *Neurointervention* 2021; 16(3): 260–266. doi: 10.5469/neuroint.2021.00353.
51. Runck F, Maurer CJ, Berlis A. Complication rates using Casper dual-layer stents for carotid artery stenting in acute stroke: a 3-year single center experience. *Clin Neuroradiol* 2021; 31(1): 173–179. doi: 10.1007/s00062-019-00860-7.
52. Klail T, Kurmann C, Kaesmacher J. Safety and efficacy of carotid artery stenting with the CGuard double-layer stent in acute ischemic stroke. *Clin Neuroradiol* 2022; 33(1): 237–244. doi: 10.1007/s00062-022-01209-3.
53. Volný O, Krajina A, Bar M et al. Konsenzus a návrh k algoritmu léčby – mechanická tromboektomie u akutního mozkového infarktu. *Cesk Slov Neurol N* 2016; 79/112(1): 100–110. doi: 10.14735/amcsnn2016100.
54. Černák M, Roček M, Peregriň JH et al. Doporučení České společnosti intervenční radiologie ČLS JEP pro periprocedurální medikaci u endovaskulárních výkonů. *Ces Radiol* 2018; 72(2): 71–75.
55. Šaňák D, Mikulík R, Tomek A et al. Doporučení pro mechanickou tromboektomii akutního mozkového infarktu – verze 2019. *Cesk Slov Neurol N* 2019; 82(6): 700–705. doi: 10.14735/amcsnn2019700.