proLékaře.cz | 25.11.2026

doi: 10.48095/cccsnn2023211

Totální locked-in syndrom u nemocného s těžkou formou akutní polyradikuloneuritidy

Total locked-in syndrome in a severe course of acute polyradiculoneuritis

Vážená redakce,
locked-in syndrom je charakterizován kvadruplegií a domluva s nemocným je tedy možná pouze vertikálním pohybem očí nebo víčky. Jedná se o binární komunikaci – pohyb bulbu jedním směrem je ano a opačným směrem znamená ne. Pokud již nejsou možné žádné volní pohyby, tehdy se jedná o totální locked-in syndrom. Avšak u těchto nemocných není porucha vědomí, naopak je s nimi možná komunikace. Uvádí se celá řada možných komunikačních způsobů – např. pomocí funkční MR, a to na principu binární komunikace [1]. U většiny nemocných s locked-in syndromem je příčinou ischemie v oblasti mozkového kmene, často při trombóze a. basilaris. Mezi další příčiny patří také syndrom Guillain-Barrého (GBS) [2]. U těchto nemocných není porucha mozkového kmene, ale těžká léze kořenů a periferních nervů, vč. hlavových nervů. Na přiměřenou funkci mozku – mozkové kůry – lze usuzovat z EEG monitoringu a mozkový kmen lze testovat sluchovými kmenovými evokovanými potenciály (brainstem auditory evoked potentials; BAEP). Nemocného s těžkou formou GBS a s totálním locked-in syndromem jsme hospitalizovali na naší jednotce intenzivní péče (JIP).

Dvaašedesátiletý muž byl ze spádové nemocnice přeložen na neurologickou JIP s tím, že před 3 dny se u něj objevila chabá paraparéza s poruchou čití, nejprve na akru dolních končetin (DK), pak docházelo k ascendentnímu šíření paréz i poruch čití a v den přeložení se již rozvíjela respirační insuficience (saturace 82 %), těžká kvadruparéza, dysartrie a dysfagie. Dle dokumentace se jednalo o demyelinizační typ akutní polyradikuloneuritidy s likvorovým nálezem (protein 0,9 g/l a leukocyty 20/3 a dle zpracování v Topelexu byly přítomny mírná pleiocytóza s lipovatickou reakcí a serózně zánětlivá aktivace v lymfocytární řadě a s ascendentním šířením).

Náš nemocný se léčil 10 let pro diabetes mellitus 2. typu a již 3 roky byl na kombinaci perorálních antidiabetik s inzulinem (dapaglifozin 10 mg 1×1, inzulin degludec 28 j. 1-0-0). Dále léčen pro arteriální hypertenzi (perindopril 2 mg) a hypercholesterolemii (atorvastatin 20 mg 0-0-1).

Při přijetí měl dysartrickou, tichou a srozumitelnou řeč, izokorii, bez poruchy okulomotoriky, snížené korneální reflexy, plošší mimiku vlevo, krátce nadzvedl hlavu nad podložku, jen velmi omezeně zvedl patrové oblouky bilaterálně, nesvedl elevaci horních končetin (HK) nad podložku, stisk jen naznačen, u DK pouze náznak pohybu v kyčelních kloubech, RR C5-8, L2-S2 vyhaslé, s difuzní poruchou čití HK i DK. Krevní tlak 120/100, tepová frekvence 120/min, saturace 82–84 %.

Vyšetření srdce pomocí UZ prokázalo normální funkci levé komory s ejekční frakcí 75 %, bez známek dilatace a diastolickou dysfunkci 2. stupně. RTG plic a srdce byl bez známek městnání.

Laboratoř ukázala kolísající glykemii (4,10–9,90 mmol/l). Dle Astrupa – pH 7,351, pCO2 7,73 kPa, pO2 8,53 kPa, ABE 3,9 mmol/l. V séru se objevil průkaz anti-GD1b (slabě pozitivní hodnoty), v likvoru nebyly přítomny.

Byla provedena MR hlavy s následujícími sekvencemi: v axiální rovině T2 vážené obrazy, fluid attenuated inversion recovery (FLAIR), suscetibilně vážené obrazy (susceptibility weighted images; SWI) a difuzí vážené obrazy (diffusion weighted images; DWI); v sagitální rovině T1 vážené obrazy; v koronární rovině FLAIR obrazy. Nález byl až na zánětlivé změny ve vedlejších nosních a mastoideálních sklípcích přiměřený věku, bez ložiskového postižení či jiných signálových akutních změn (obr. 1).

Na MR C úseku byly prostorný: páteřní kanál, degenerativní změny C4–7, bez známek myelopatie

Na CT mozku a CTA – byl nález v normě, vč. vertebrobazilárního řečiště.

Redakční rada potvrzuje, že rukopis práce splnil ICMJE kritéria pro publikace zasílané do biomedicínských časopisů.
The Editorial Board declares that the manuscript met the ICMJE "uniform requirements" for biomedical papers.

T. Prax[1], J. Drlík[1], L. Ungermann[2,3], E. Ehler[1,3]

[1] Neurologická klinika PKN, Pardubice
[2] Radiologické oddělení, PKN, Pardubice
[3] Fakulta zdravotnických studií, Univerzita Pardubice

✉
doc. MUDr. Edvard Ehler, CSc., FEAN
Neurologická klinika
Pardubická nemocnice
Kyjevská 44
Pardubice
e-mail: edvard.ehler@nempk.cz

Přijato k recenzi: 16. 3. 2023
Přijato do tisku: 5. 6. 2023

Při přijetí na JIP byla provedena intubace, nasazena sedace (sufenta a propofol), intravenózní aplikace imunoglobulinu (celkem 200 g v průběhu 5 dnů). Po 7 dnech vysazena sedace, avšak nemocný byl dále bez známek vlastní motorické aktivity. Byla provedena nová lumbální punkce – bílkovina 3,8 g/l (norma 0,2–0,45), laktát 2,25 mmol/l (norma 0,4–2), leukocyty 31/3. Vyšetření v Topelexu bez průkazu autoprotilátek. EEG byla provedena dvakrát. V grafu převládala difuzní aktivita z pásma alfa až théta bilaterálně, poměrně často intermitentně přerušována vlnami z pásma delta, bez lateralizace. Tento stav jsme hodnotili jako nález odpovídající encefalopatii střední závažnosti či locked-in syndromu. Při neurofyziologickém vyšetření byly motorická a senzitivní neurografie bez odpovědi (n. medianus a n. ulnaris vlevo, n. peroneus a n. tibialis

proLékaře.cz | 25.11.2026

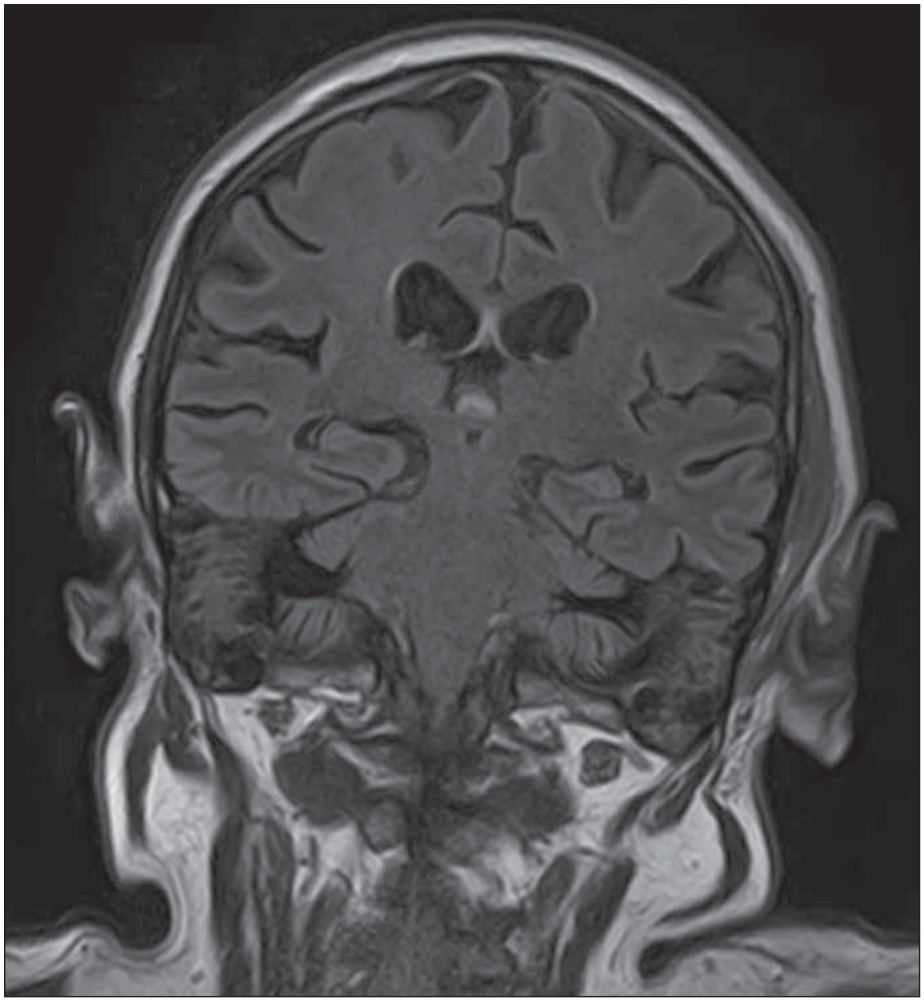

Obr. 1. MR mozku, FLAIR, koronární snímek – normální nález.
FLAIR – fluid attenuated inversion recovery
Fig. 1. Brain MRI, FLAIR, coronary view – normal findings.
FLAIR – fluid attenuated inversion recovery

vlevo, n. facialis vlevo). Blink reflex bez odpovědi. BAEP prokázaly nižší amplitudy vln a normální latenc vln I–V (obr. 2).

Vzhledem k opakovaným infektům s febriliemi (plicní, močové cesty) byl opakovaně léčen kombinacemi antibiotik.

Po 19 dnech od přijetí se stav nemocného začal zlepšovat. Objevila se fotoreakce, motoricky reagoval na odsávání, stáčel hlavu, na opakovanou výzvu se snažil rty artikulovat. V dalších dnech došlo opět k rozvoji febrilií a postupně septického stavu s renální insuficiencí. Pacient byl přeložen na ARO. Doporučená kontrolní vyšetření EMG i MR C úseku a plexu s podáním gadolinia již nemocný neabsolvoval. Po 47 dnech od přijetí do naší nemocnice nemocný na oddělení ARO zemřel v důsledku opakovaných septických stavů.

Nejčastější příčinou locked-in syndromu je ischemie kmene v pontomezencefalické oblasti a je značná možnost postižení ascendentní retikulární formace s rozvojem poruchy vědomí. Pokud jsou však postiženy kořeny a nervy (hlavové i míšní), pak je kmen neporušen a je přítomna chabá kvadruplegie. Jediným zachovaným aferentním systémem je sluch – sluchový nerv není porušen při akutní polyradikulitidě. A pomocí sluchu je možno vypracovat mechanizmy binární komunikace (např. pomocí funkční MR či funkční infrared spektroskopie) [3]. U nemocných s totálním locked-in syndromem je korová aktivita neporušena, zatímco pro vegetativní stav je v průběhu dne typický neměnný delta rytmus [4]. Pro dlouhodobé monitorování těchto nemocných je vhodná EEG [5]. U našeho nemocného jsme prokázali dobrou aktivizaci mozkové kůry na podkladě BAEP. Při opakovaných vyšetřeních EEG byly zaznamenány střídající se alfa, delta a théta rytmy odpovídající encefalopatii střední závažnosti, locked-in syndromu. Nález nesvědčil pro coma vigile či perzistující vegetativní stav.

Nemocní s locked-in syndromem mají vysokou mortalitu. U nemocných s ischemií kmene (např. při trombóze a. basilaris) dojde k rozšíření ischemie a postižení retikulární formace v kmeni a dalších center. U nemocných s postižením kořenů a nervů – při akutní polyradikuloneuritidě – se objevují komplikace tohoto závažného stavu. U akutní polyradikuloneuritidy se velmi často vyskytují poruchy autonomních funkcí (arteriální hypotenze, hyponatremie, poruchy střevní motility), časté zánětlivé komplikace (dýchací cesty, močové infekty) a nutriční problémy [6]. Asi 70 % těchto nemocných již ve fázi odeznívání akutní polyradikuloneuritidy umírá na komplikace. Northon et al [1] popsali dva nemocné. První zemřel po 6 týdnech a druhý po 3 týdnech po období umělé ventilace s vysazením sedace, kdy kontakt byl možný pomocí funkční MR. Po tomto období se začaly objevovat první hybné známky kontaktu s nemocnými, avšak oba zemřeli na zánětlivé komplikace těžkého stavu. Pfefferkorn et al [7] publikovali kazuistiku muže, u kterého se v návaznosti na infekci COVID-19 rozvinula těžká akutní polyradikuloneuritida, a to vč. totálního locked-in syndromu. Nemoc však u něj měla příznivý průběh – postupně regredovaly kvadruplegie i porucha okulomotoriky a následně byl přeložen na rehabilitační kliniku. Rovněž u nemocných s ALS dochází k úplnému locked-in syndromu a komunikace je možná pouze sluchovými podněty [8]. Náš nemocný se po 3 týdnech s totálním locked-in syndromem začal probírat. Pak se však u něj objevily zánětlivé komplikace, na které nemocný zemřel po 57 dnech od intubace.

V diferenciální diagnostice příčin locked-in syndromu je nejčastější kmenová CMP, a to zejména při trombóze a. basilaris a jejích větví. Jako další příčiny jsou známy tumory v oblasti kmene a zadní jámy, záněty, demyelinizační léze (RS, neuromyelitis optica, anti-MOG), infekce či intoxikace [9].

Kazuistika akutní polyradikuloneuritidy s rozvojem totálního locked-in syndromu je důležitou informací. Nemocný není schopen žádného pohybu. Přitom má dobrou funkci jak mozkového kmene, tak i mozkové kůry, což lze poměrně snadno prokázat pomocí BAEP a EEG. Komunikace s nemocným je možná díky sofistikovaným neurofyziologickým metodám – např. funkční MR. I když

proLékaře.cz | 25.11.2026

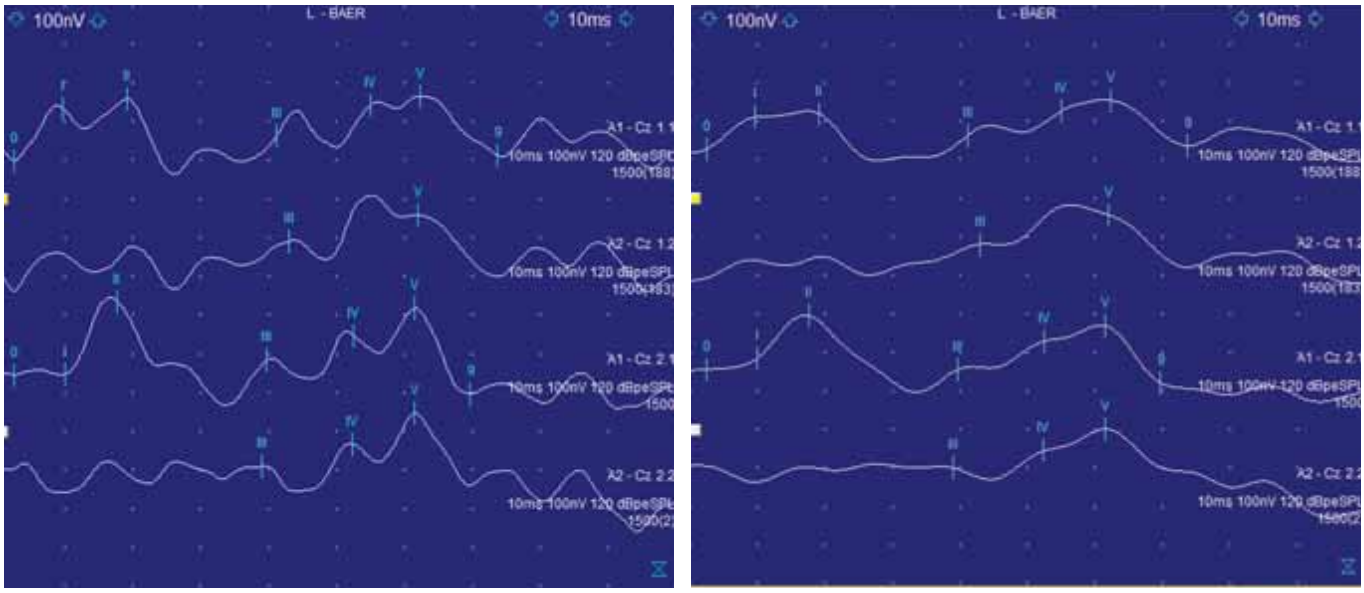

Protocol / Run	Aud.Stim dB	I ms	II ms	III ms	IV ms	V ms	I–V ms	I–III ms	III–V ms	Amp I µV	Amp V µV	Amp V/I
L – BAER												
1.1 A1 – Cz	120peSPL	0,98	1,92	4,12	5,50	6,24	5,26	3,14	2,12	0,14	0,16	1,15
1.2 A2 – Cz				4,30		6,20			1,90			
2.1 A1 – Cz	120peSPL	1,00	1,78	3,98	5,26	6,16	5,16	2,98	2,18	0,00	0,22	120
2.2 A2 – Cz				3,90	5,24	6,16			2,26			
R – BAER												
1.1 A2 – Cz	120peSPL	1,40	2,54	3,84	4,94	6,12	4,72	2,44	2,28	0,00	0,40	1210
1.2 A1 – Cz				3,76		6,14			2,38			
2.1 A2 – Cz	120peSPL	2,00	3,06	4,06	5,30	6,44	4,44	2,06	2,38	0,15	0,23	1,53
2.2 A1 – Cz				4,20		6,46			2,26			

Obr. 2. Sluchové kmenové evokované potenciály. Latence jsou v mezích normy, stranově symetrické, nižší amplitudy.
Fig. 2. Brainstem auditory evoked potentials. Wave latencies have normal values, side symmetric, lower amplitudes.

u většiny těchto nemocných je prognóza vážná, u části z nich dojde k postupnému zlepšení. Tito nemocní pak dlouhodobě rehabilitují reziduální chabou kvadruparézu.

Literatura

1. Norton L, Graham M, Kazazian K et al. Use of functional magnetic resonance imaging to assess cognition and consciousness in severe Guillain-Barré syndrome. Int J Clin Health Psychol 2023; 23(2): 100347. doi: 10.1016/j.ijchp.2022.100347.
2. Shang P, Feng J, Wu W et al. Intensive care and treatment of severe Guillain-Barré syndrome. Front Pharmacol 2021; 12: 608130. doi: 10.3389/fphar.2021.608130.
3. Abdalmalak A, Milej D, Norton L et al. Single-session communication with a locked-in patient by functional near-infrared spectroscopy. Neurophotonics 2017; 4(4): 040501. doi: 10.1117/1.NPh.4.4.040501.
4. Xie Q, Ni X, Ronghao Y et al. Chronic disorders of consciousness. Exp Ther Med 2017; 14(2): 1277–1283. doi: 10.3892/etm.2017.4639.
5. Malinowska U, Chatelle C, Brun MA et al. Electroencephalographic profiles for differentiation of disorders of consciousness. Biomed Eng Online 2013; 12: 109. doi: 10.1186/1475-925X-12-109.
6. Mulroy E, Anderson NE. Altered mental status in „Guillain-Barré syndrome" – a notworthy clinical clue. Ann Clin Transl Neurol 2020; 7(12): 2489–2507. doi: 10.1002/acn3.51226.
7. Pfefferkorn T, Dabitz R, von Wernith-Keibel T et al. Acute polyradiculoneuritis with locked-in syndrome in a patient with Covid-19. J Neurol 2020; 267(7): 1883–1884. doi: 10.1007/s00415-020-09897-y.
8. Chaudhary U, Vlachos I, Zimmermann JB et al. Spelling interface using intracortical signals in a completely locked-in patient enabled via auditory neurofeedback training. Nat Commun 2022; 13(1): 1236. doi: 10.1038/s41467-022-28859-8.
9. Leohard S, Mandarakas MR, Gondim FAA et al. Diagnostis and and management of Fuillain-Barré syndrom in ten steps. Nat Rev Neurol 2019; 15(11): 671–683. doi: 10.1038/s41582-019-0250-9.