

Nečekaně abnormální test POBAV a SPECT mozku dokonce u vnuka pacientky s demencí

Unexpectedly abnormal PICNIR test and brain SPECT even in the grandson of a patient with dementia

Vážená redakce, rádi bychom se podělili o nečekané a unikátní nálezy v testu Pojmenování obrázků a jejich vybavení (POBAV) a na jednofotonové emisní výpočetní tomografii (SPECT) mozku dokonce již u vnuka bývalé pacientky s demencí, které nemají ve světě obdoby [1–4]. Kognitivní změny v testech POBAV a Amnesia Light and Brief Assessment (ALBA) a hypoperfuzní okrsky na SPECT mozku jsme zaznamenali nejen u mladé pacientky s geneticky prokázanou příčinou demence, ale dokonce u dcery jedné naší pacientky s demencí [5,6]. Doposud není známo, zda se nějaké změny vyskytují i u osob mladších o dvě generace, tedy vnoučat pacientů s demencí. Protože jsme je překvapivě zachytili v tak mladém věku, prezentujeme abnormální nálezy v následující kazuistice, což posouvá tyto snadno dostupné metody do nových pozic.

V letech 2010–2016 vnuk opakovaně doprovázel svou babičku od jejích 74 let do naší neurologické ambulance pro poruchy paměti na Neurologické klinice Fakultní nemocnice Královské Vinohrady (FNKV) a 3. lékařské fakulty Univerzity Karlovy v Praze. Kombinované onemocnění Alzheimerova nemoci s frontotemporální demencí progresovalo z mírné kognitivní poruchy do demence a nakonec k úmrtí.

Pět let od ukončení sledování pacientky v ambulanci a jeden rok po jejím úmrtí požádal 30letý vnuk o preventivní vyšetření kognitivních funkcí, protože na sobě pozoroval čím dál větší problém se zapamatováním informací a jejich vybavováním. Vysokoškolsky vzdělaný jedinec přemýšlel i o tom, že se jedná o zcela přirozený proces nebo i vinu moderního způsobu života a nadužívání technologií. Ve třetí verzi Adenbrookského kognitivního testu (ACE-III) dosáhl normálního skóru s téměř plným počtem 97 ze 100 bodů. Jediné 3 body ztratil ve slovní produkci na písmeno P, kdy vyjmeno-

val pouze 10 slov za jednu minutu. Zároveň byl vyšetřen našimi vlastními kognitivními testy. V jedné naší baterii testů ztratil pouze 2 body z maximálních 35 bodů. Součástí byl test gest (TEGEST) s výsledkem 6 správně předvedených gest, která byla všechna vybavena bezprostředně i oddáleně [1,2]. V jiné naší domácí baterii krátkých testů získal 30 z maximálních 35 bodů. Součástí je ježková verze testu POBAV, v níž skóroval takto: 0 chyb v pojmenování // 7 správně vybavených obrázků (obr. 1). I když nejsou známy normy testu POBAV pro tuto věkovou kategorii, vzhledem k mladému věku a vysokému vzdělání bychom očekávali lepší výkony v druhé testové baterii a zejména v testu POBAV. Podle českých výkonů v ježkové verzi testu POBAV by vzdělanější starší osoby (s maturitou a více nebo 15 let vzdělání a více) měly vybavit alespoň 7 správných názvů obrázků [1]. Tento počet názvů obrázků je hraniční pro starší jedince. Je to přesně výsledek, kterého dosáhl o dvě generace mladší jedinec. Záznamový formulář a pokyny k používání testu POBAV jsou volně stažitelné z internetových stránek ABADECO [7].

Pro subjektivní stížnosti na poruchy paměti, slabší slovní produkci slov na P a nález v testu POBAV přijal nabídku vyšetření funkčního vyšetření mozku na Klinice nukleární medicíny ve FNKV.

Vyšetření regionální perfuze mozku technikou SPECT bylo provedeno podle protokolu Evropské asociace nukleární medicíny [8]. Vyšetřované osobě bylo vleže na zádech v klidné místnosti při zavřených očích i.v. aplikováno radiofarmakum ^{99m}Tc-HMPAO (hexa-methyl-propylen-aminoxim). Po 30 min byly zaznamenány obrazy perfuze mozku technikou SPECT na gama-kameře Infinia-HAWKEYE (GE HealthCare, Chicago, IL, USA) s kolimátorem fan-beam, provedena rekonstrukce obrazů iterativní

Redakční rada potvrzuje, že rukopis práce splnil ICMJE kritéria pro publikace zasílané do biomedicínských časopisů.

The Editorial Board declares that the manuscript met the ICMJE "uniform requirements" for biomedical papers.

A. Bartoš¹, D. Do², R. Píchová²

¹ Neurologická klinika

3. LF UK a FN Královské Vinohrady, Praha

² Klinika nukleární medicíny

3. LF UK a FN Královské Vinohrady, Praha



prof. MUDr. Aleš Bartoš, Ph.D.

Neurologická klinika

3. LF UK a FN Královské Vinohrady

Ruská 2411/87

100 00 Praha





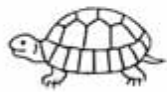















e-mail: ales.bartos@fnkv.cz

Přijato k recenzi: 4. 3. 2023

Přijato do tisku: 7. 12. 2023

technikou a získány obrazy řezů ve třech rovinách (koronární, transverzální a sagitální) vč. trojrozměrných obrazů. Zrekonstruovaná data byla následně zpracována pomocí softwaru NeuroGam pro semikvantitativní hodnocení mozkové perfuze.

U našeho pacienta hypoperfuze nebyla zjevná na klasických transverzálních, koronárních a sagitálních řezech. Po kvantifikaci s promítnutím hypoperfuzních oblastí do trojrozměrného modelu mozku byly regiony s nižší perfuzí zřetelnější (obr. 2). Akumulace aktivity byla lehce nehomogenní. Hraniční až mírné redukce perfuze byly nejvíce v levé hemisféře spíše difuzního charakteru, především však frontálně, parietálně, okcipitálně. Perfuze vyšetřované osoby byla srovnávána k normálové databázi firmy Segami NeuroGam odpovídající věkové kategorii 16–45 let, nezohledňující pohlaví.

List pro vyšetřovaného	POBAV, verze (A)	Příjmení:	IČO:	
 jezevce	 kalhoty	 velbloud	 ucho	 ulet
 ponožka	 lev	 cibule	 krokan	 ananas
 kroch	 kukurice	 netopýr	 kaktus	 labuť
 pila	 zebra	 kšóťka	 slpice	 strom

Zde přeložte -----

Č. obrázku	Obrázek ↓	Č. obrázku	Obrázek ↓	Č. obrázku
1	kalhoty	2		
2	ponožka	6		
3	netopýr	13		
4	lev	7		
5	jezevce	1		
6	cibule	8		
7	kroch	11		
8				
9				
10				
11				
12				
13				
14				

Hodnocení:

1. Pojmenování
zapiš počet obrázků:

- chybně: 0
- vůbec: 0

počet CHYB v pojmenování celkem: 0

A) mezi chyby počítáme špatný, nepřesný nebo nadřazený pojem
B) jako správně počítáme zdrobnělinu, podřazený pojem

2. Vybavení 7
celkem: 7

A) ponechává se:

- špatně pojmenovaný a stejně vybavený (např. cibule/cibule)
- špatně pojmenovaný, ale správně vybavený (např. žirafa/zebra)
- nepojmenovaný a přesto vybavený

B) odečítá se:

- neexistující (konfabulace): 0
- opakující se (počítá se jako jeden): 0

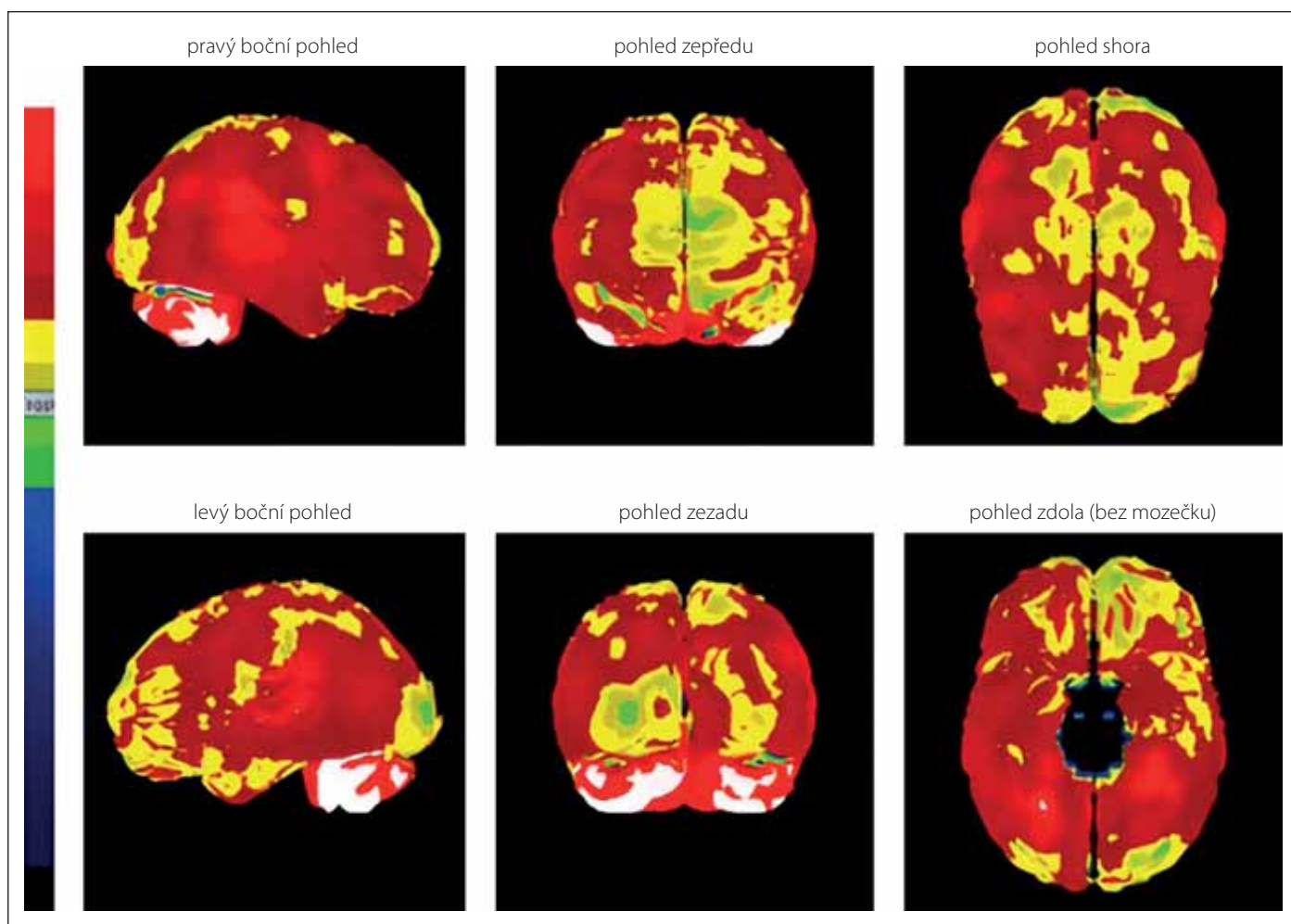
počet SPRÁVNĚ vybavených obrázků (po odečtu chyb): 7

Obr. 1. Autentický záznamový arch ježkové verze testu Pojmenování obrázků a jejich vybavení (POBAV) vyplněný 30letým vysokoškolsky vzdělaným vnukem pacientky s demencí.

Povšimněte si žádné chyby v pojmenování, ale jen 7 správně vybavených názvů obrázků, což je určitě pod hranicí normálního výkonu pro mladého 30letého vysokoškoláka [1].

Fig. 1. An authentic form of the hedgehog version of the Picture Naming and Immediate Recall (PICNIR) test completed by the 30-year-old university-educated grandson of a female patient with dementia.

Note no naming errors, but only 7 correctly recalled picture names, which is undoubtedly below normal performance for a young 30-year-old man with university education [1].



Obr. 2. Trojrozměrné obrázky mozku s pohledy ze všech stran byly získány z vyšetření ^{99m}Tc -HMPAO SPECT mozku a ukazují sníženou perfuzi u vnuka pacientky s demencí. Změny perfuze jsou asymetrické, patrně je větší postižení vlevo s lehkou až hraniční redukcí difúzního charakteru.

V levé části obrázku je 20stupňová barevná škála s 5% rozdílem perfúze od bílé (maximální akumulace) až k černé (nejnižší až žádná akumulace). Normální perfúze je značena červenou barvou, hraniční žlutou a jasné redukce zelenou barvou. Rekonstrukce byla provedena pomocí programu NeuroGam (GE Medical System, Segami Corp., Columbia, MD, USA), data byla rekonstruována metodou Chang iterativé.

SPECT – jednofotonová emisní výpočetní tomografie

Fig. 2. The three-dimensional images of the brain from all views were obtained from ^{99m}Tc -HMPAO regional brain perfusion scintigraphy (SPECT) of the brain and they show decreased perfusion of a grandson of a female patient with dementia. Perfusion changes are asymmetric, mostly located on the left side with slight to borderline diffuse reduction.

The scale on the left side shows 20 levels of perfusion, each level corresponding to 5%, ranging from white (maximal accumulation) to black (the lowest or no accumulation). Normal perfusion is red, borderline is yellow and clear perfusion reductions are green. Data reconstruction was performed using NeuroGam (GE Medical System, Segami Corp., Columbia, MD, USA) with Chang iterative reconstruction method.

SPECT – single-photon emission computed tomography

Tento nálezn byl pro lékaře nukleární medicíny tak překvapivý a znepokojivý, že nejprve hledali chybu při samotném provedení vyšetření. Při revizi postupů se nepřišlo na žádné pochybení ze strany personálu nebo technického provedení. Byla zvažována i varianta nežádoucího pohybu hlavy, a tudíž byla při rekonstrukci obrazů použita korekce na pohyb provedená softwarem. Po několikadenním pochybování, promýšlení a čteném opakované rekonstrukci dat byly výsledné obrázky

stejně. Přistoupilo se tedy i ke čtení znovu lékařem vč. hodnocení s časovými odstupy několik hodin i dnů. A výsledek byl stále stejný.

Výsledek vyšetření byl pak s vnukem následně šetrně konzultován a byl doporučen zdravý životní styl. Sám jej zhodnotil slovy, která ilustrují jeho vlastní rozpačité pocity: „Děkuji za zprávu. Ta nízká aktivita vlevo mě příliš neuklidňuje, proto se určitě za pár let zase ozvu. Do té doby Vám také držím palce, ať se Vám daří, jak ve výzkumu, tak v osob-

ním životě.“ Považujeme za důležité vnuka dále sledovat minimálně pomocí použitých metodik POBAV a SPECT. Kontrolní vyšetření mohou dát odpověď, zda se jednalo o nespecifické nálezy a zakolísání, nebo budou mít konzistentní charakter v čase. Jinak měl normální nálezy na MR mozku a v krvi kromě hyperbilirubinémie známé od dětství.

Tento první popis a nálezy na světě otvírají otázky a další perspektivy. Má jedinec již v takto mladém věku založený mozkové

změny, které ho předurčují k podobnému osudu jako jeho babičku za několik desetiletí? První vyhledání osob v riziku rozvoje kognitivní poruchy by mohlo probíhat pomocí velmi krátkých a zároveň náročných testů ALBA a POBAV v osobním nebo vzdáleném vyšetření online [5,6,9]. U vhodných kandidátů by se časné změny mohly prokázat vyšetřením SPECT mozku, které by bylo vylepšeno o kvantifikaci a následnou trojrozměrnou vizualizaci mozkové perfuze. Provádí se pomocí semikvantitativního programu, např. NeuroGam, který výrazně zvyšuje informační potenciál funkčního zobrazení oproti obrazům v jednotlivých rovinách, jak dokládá naše kazuistika. Semikvantitativní hodnocení by se mohlo stát nástrojem k poznání perfuzní dysfunkce v časnějších stádiích demence, kdy ještě není vizuálně dostatečně vyjádřený typický vzorec. I když hypoperfuzie může být nespecifická, její nález zvyšuje diagnostickou přesnost.

Na YouTube je pro zájemce vysvětleno formou krátkého videa, jak správně zpracovat

tomografické řezy mozku do třírozměrných mozků pomocí programu Neurogam [10]. Při jeho častějším využívání můžeme vidět zajímavé nálezy nejen u pacientů s počínajícími kognitivními deficity, ale také u potomků pacientů s demencí.

Grantová podpora

Práce byla podpořena projektem Univerzity Karlovy Neurovědní COOPERATIO a MZ ČR – RVO (FNKV, 00064173).

Konflikt zájmů

Autoři deklarují, že v souvislosti s předmětem práce nemají žádný konflikt zájmů.

Literatura

1. Bartoš A. Praktický návod k identifikaci zapomětlivého pacienta podle kognitivních testů Amnesia Light and Brief Assessment (ALBA) a Pojmenování obrázků a jejich vybavení (POBAV) k velmi rychlému vyšetření nejen paměti. *Geriatr Gerontol* 2022; 11(3): 118–128.
2. Bartoš A. Inovativní a původní české kognitivní testy Amnesia Light and Brief Assessment a Pojmenování obrázků a jejich vybavení. *Medicína pro praxi* 2022; 19(1): 50–57. doi: 10.36290/med.2022.007.
3. Pichova R, Bartoš A, Lang O. SPECT mozku u kognitivních poruch – porovnání s klinickou diagnózou

a význam pro klinickou praxi – stále platná možnost? *Nukl Med* 2022; 11: 42–48.

4. Ferrando R, Damian A. Brain SPECT as a biomarker of neurodegeneration in dementia in the era of molecular imaging: Still a valid option? *Front Neurol* 2021; 12: 629442. doi: 10.3389/fneur.2021.629442.

5. Nosková E, Bartoš A, Kopeček M. Od diagnózy deprese, generalizované – úzkostné poruchy, schizoafektivní poruchy až k diagnostice presenilní demence spojené s mutací proteinu tau asociovaném s mikrotubuly (MAPT) S305N aneb slabiny fenomenologické klasifikace. *Psychiatr praxi* 2022; 23(1): 20–29. doi: 10.36290/psy.2022.004.

6. Bartoš A. ALBA and PICNIR tests used for simultaneous examination of two patients with dementia and their adult children. *Ces Slov Neurol N* 2021; 84/117(6): 583–586. doi: 10.48095/ccsnn2021583.

7. Vizualní škály HIP-HOP a PAS na CT/MR mozku. [online]. Dostupné z URL: <http://www.abadeco.cz>.

8. Kapucu OL, Nobili F, Varrone A et al. EANM procedure guideline for brain perfusion SPECT using 99mTc-labelled radiopharmaceuticals, version 2. *Eur J Nucl Med Mol Imaging* 2009; 36(12): 2093–2102. doi: 10.1007/s00259-009-1266-y.

9. Polanská H, Bartoš A. Telemedicinské vyšetření kognitivní testy ALBA, POBAV a ACE-III. *Ces Slov Neurol N* 2022; 85/118(4): 296–305. doi: 10.48095/ccsnn2022296.

10. Zpracování tomografických řezů mozku do třírozměrných mozků pomocí programu Neurogam. [online]. Dostupné z URL: <https://www.youtube.com/watch?v=Ke8oQEYEWB4>.

Další vysvětlující nálezy a komentáře jsou dostupné v rozšířené online verzi článku na webu csnn.eu.