proLékaře.cz | 16.7.2025

doi: 10.48095/cccsnn2024359

Intrakraniální žilní trombóza manifestující se jako hypertonický intracerebrální hematom

Cerebral venous thrombosis manifesting as hypertonic intracerebral hematoma

Redakční rada potvrzuje, že rukopis práce splnil ICMJE kritéria pro publikace zasílané do biomedicínských časopisů.
The Editorial Board declares that the manuscript met the ICMJE "uniform requirements" for biomedical papers.

T. Brückner[1], M. Škorňa[1], J. Šlampa[2], K. Tenorová[3]

[1] Neurologická klinika FN Brno
[2] Klinika radiologie a nukleární medicíny FN Brno
[3] Farmaceutická fakulta, MU Brno

MUDr. Tomáš Brückner
Neurologická klinika
LF MU a FN Brno
Jihlavská 20
625 00 Brno
e-mail: bruckner.tomas@fnbrno.cz

Přijato k recenzi: 6. 3. 2024
Přijato do tisku: 15. 8. 2024

Vážená redakce,
prezentujeme kazuistiku pacienta s trombózou sinus transversus a sinus sigmoideus vpravo, která se nejdříve manifestovala jako stejnostranný intracerebrální hematom v typické lokalizaci pro hypertonické krvácení (v oblasti capsula externa vpravo). Správná diagnostika nakonec vedla ke změně terapeutického postupu.

Trombóza mozkových žil a splavů (cerebral venous sinus thrombosis; CVST) tvoří zhruba 0,5 % všech CMP [1]. Incidence je odhadována zhruba na 3/100 000 obyvatel za rok [2]. Postihuje převážně mladé lidi, a to především ženy (až v 70 %). Základní rozdělení intrakraniálních žilních trombóz je na infekční (septické) a na neinfekční (aseptické). Rizikové faktory aseptických trom-

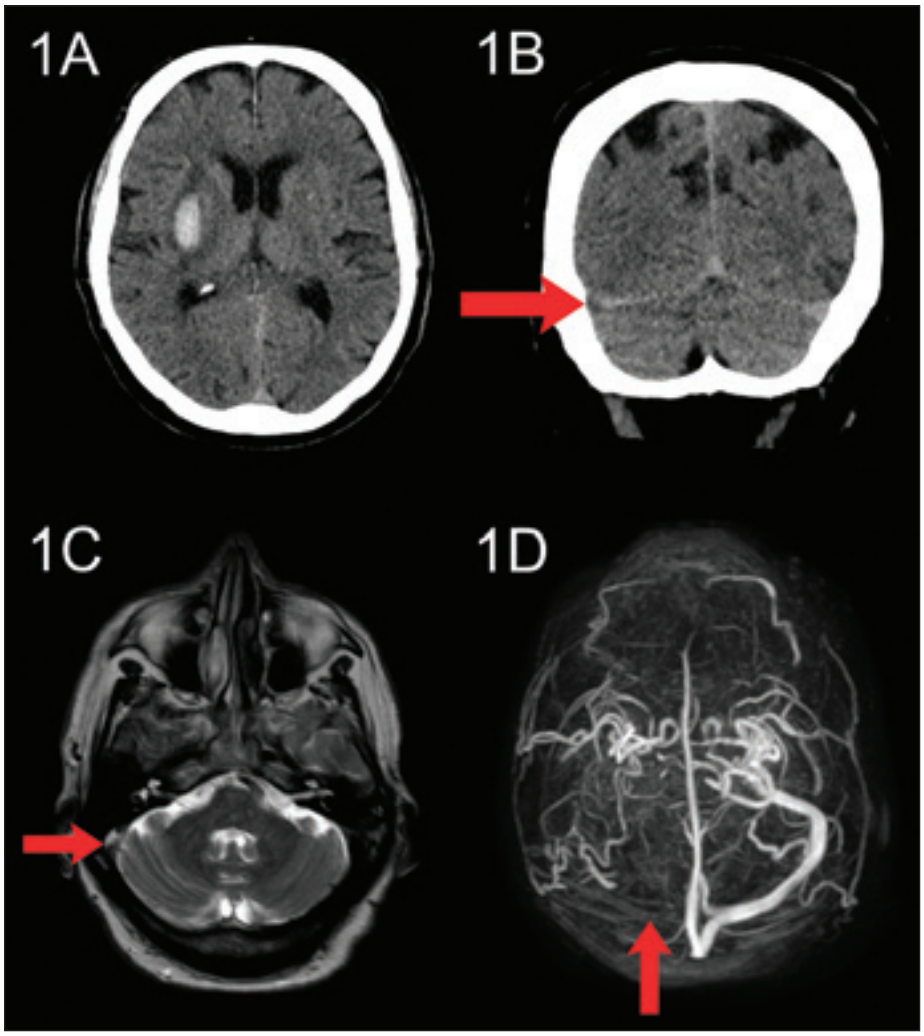

Obr. 1. (A) Vstupní CT – axiální rovina, hyperdenzní hematom vpravo v oblasti capsula externa s hypodenzním perifokálním edémem. (B) Vstupní CT – koronální rovina, vpravo hypodenzní sinus transversus (šipka). (C) MR, T2 sekvence – axiální rovina, absence flow void fenoménu v pravém sinus sigmoideus (šipka). (D) MRA intrakraniálních žilních splavů, pohled shora; vlevo normální plnění sinus transversus a sigmoideus, vpravo tyto splavy uzavřené (šipka).

Fig. 1. (A) Initial CT – axial view, hyperdense hematoma in the area of the right external capsule with hypodense perifocal edema. (B) Initial CT – coronal view, hypodense transverse sinus on the right side (arrow). (C) MRI T2 weighted image – axial view, absence of the flow void in the sigmoid sinus on the right side (arrow). (D) MRA of intracranial venous drainage, view from above; on the left, normal filling of the transverse and sigmoid sinuses, on the right, these sinuses are thrombosed (arrow).

proLékaře.cz | 16.7.2025

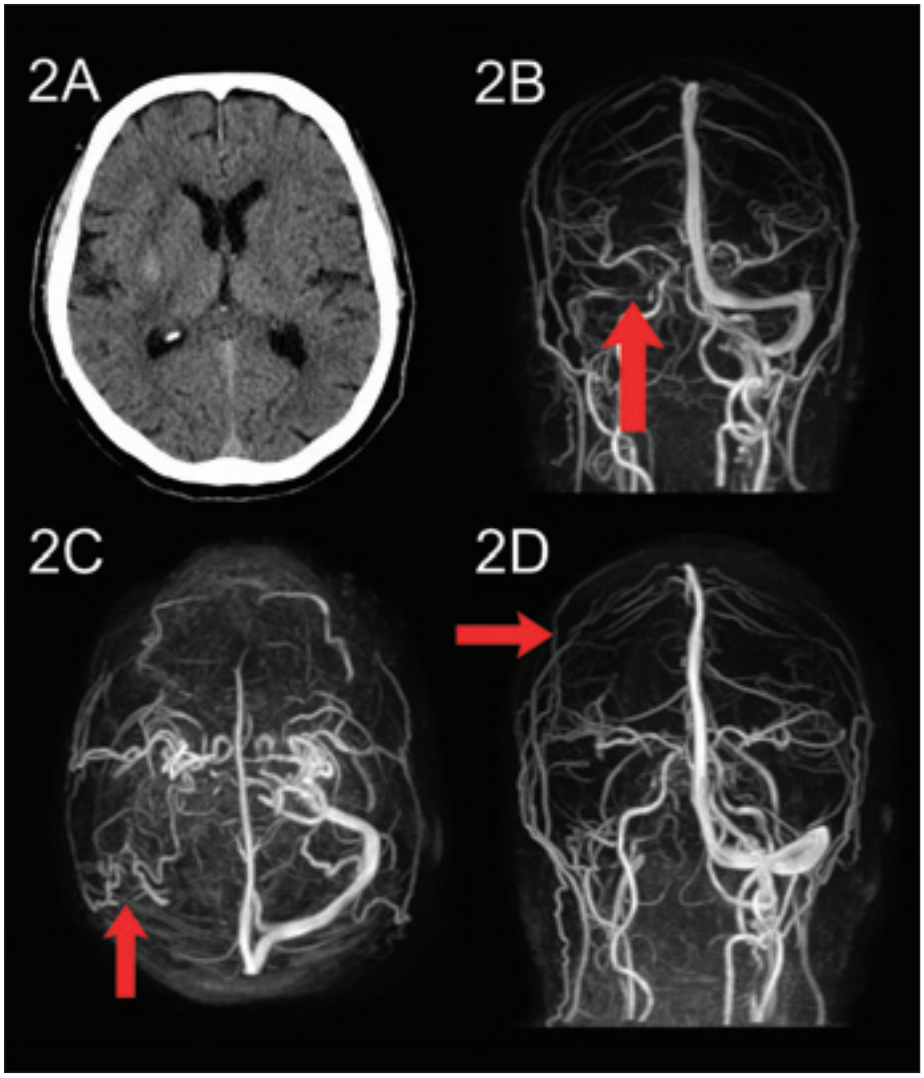

Obr. 2. (A) Kontrolní CT mozku s odstupem 12 dní – axiální rovina, výrazné zmenšení velikosti hematomu a okolního edému. (B) MRA intrakraniálních žilních splavů po 16 týdnech – pohled zezadu, vpravo pouze částečná rekanalizace splavů (šipka). (C) MRA intrakraniálních žilních splavů po 16 týdnech – pohled zespod, vpravo v oblasti trombotizovaného sinus transversus žilní kolaterály (šipka). (D) MRA intrakraniálních žilních splavů po 16 týdnech – pohled zepředu, na konvexitě pravé mozkové hemisféry dilatované povrchové kolaterální kortikální žíly (šipka).

Fig. 2. (A) Follow-up CT after 12 days – axial view, significant reduction of the hematoma and perifocal edema size. (B) MRA of intracranial venous drainage after 16 weeks– view from the back, only partial recanalization of the sinuses on the right (arrow). (C) MRA of intracranial venous drainage after 16 weeks, view from below, venous collaterals on the right in the area of thrombosed sinus transversus (arrow). (D) MRA of intracranial venous drainage, front view, dilated superficial collateral cortical veins on the convexity of the right cerebral hemisphere (arrow).

bóz můžeme rozdělit na predisponující, např. tzv. Leidenská mutace, a provokující stavy, např. užívání hormonální antikoncepce. Diagnostika bývá obtížná, průměrná doba ke stanovení diagnózy je 7 dní [3]. Manifestuje se nejčastěji syndromem nitrolební hypertenze, subakutní encefalopatií, ložiskovým neurologickým deficitem nebo epileptickým záchvatem, vzácně syndromem sinus cavernosus. Jednou ze základních metod pro diagnostiku je MR venografie, nejlépe s kontrastní látkou. Sekvence black-blood je slibnou sekvencí, která by se mohla specificitou a senzitivitou rovnat kontrastnímu vyšetření [4]. Hlavním terapeutickým postupem je antikoagulační terapie, vzácně lze přistoupit k endovaskulární léčbě nebo k dekompresní kraniektomii. Mortalita se v akutní fázi udává 2–4 %. Kompletní úzdrava nastává až v 79 % případů [5]. Pacienti s krvácením mají horší prognózu.

Náš pacient byl přijat na iktovou jednotku intenzivní péče Neurologické kliniky pro týden trvající symptomatiku kolísající tíže (oslabení levostranných končetin, dysartrii a bolesti hlavy). Doposud se s ničím neléčil, léky neužíval, kouřil 10 cigaret denně. Na vstupní CT mozku byl nalezen intracerebrální hematom velikosti 29 × 14 × 24 mm v oblasti capsula externa vpravo, skóre intrakraniálního krvácení 0 bodů. Vzhledem k typické lokalizaci a vstupně dekompenzovanému krevnímu tlaku byla zvažována hypertonická etiologie mozkového krvácení. Neurochirurgická evakuace hematomu nebyla indikována. Na očním pozadí nebyly známky městnání. Nicméně na vstupní CT mozku byl také popsán atypicky hypodenzní průběh pravostranného sinus transversus a sinus sigmoideus a bylo vysloveno podezření na intrakraniální žilní trombózu (obr. 1). Následně byla provedena MR mozku s venogramem, kde byla verifikována subakutní intrakraniální žilní trombóza sinus transversus a sigmoideus vpravo (T1 a T2 hyperintenzní), trombóza Trolardovy žíly, dále byly v okolí trombotizovaného sinus transversus nalezeny dilatované žilní kolaterály a dilatované povrchové kolaterální kortikální žíly, obraz hematomu byl stacionární. Vzhledem k tomu, že se capsula externa nachází na hranici drenáže povrchového a hlubokého žilního systému, je jedním z možných vysvětlení příčiny krvácení ruptura dilatovaných kolaterálních žil či postkapilár. Nejdříve byl nasazen nízkomolekulární heparin, dávka byla cílena na dolní terapeutickou hranici (antiXa 0,5–0,6 kUI/l). Na kontrolní CT mozku za 12 dní došlo k výraznému zmenšení objemu intracerebrálního hematomu v oblasti capsula externa na 19,9 × 12,9 × 17 mm. Za 20 dní od vzniku klinických příznaků byla nasazena antikoagulační terapie dabigatranem (2× 150 mg). Klinicky se pacient zcela upravil, krevní tlak se úspěšně podařilo zkompenzovat pomocí perorálních antihypertenziv. Základní onkologický screening byl negativní (RTG hrudníku, UZ břicha a pánve a onkomarkery). Odběry na trombofilní dispozice byly bez patologického nálezu. Pacient byl propuštěn domů bez ložiskového neurologického deficitu, subjektivně bez potíží. Na kontrolní MR s odstupem 16 týdnů byl obraz parciální rekanalizace pravostranného sinus transversus (obr. 2).

proLékaře.cz | 16.7.2025

Intracerebrální krvácení je přítomno zhruba u 1/3 všech intrakraniálních žilních trombóz [6]. Krvácení u CVST bývá typicky lokalizováno kortiko-subkortikálně ve formě periferních lobárních hematomů. U trombózy sinus sagitalis superior jsou typicky přítomny nepravidelné lobární hematomy parasagitálně frontálně anebo parietálně, u trombózy sinus transversus a sigmoideus bývají temporálně nebo okcipitálně [7]. Méně často se můžeme setkat se subarachnoidálním krvácením (cca 20 %) a subdurálním krvácením (cca 5 %) [8]. Vzácnou komplikací, kterou prezentujeme v našem případě, je intracerebrální hematom v oblasti, která je typická pro hypertonická krvácení.

Při posuzování intracerebrálního hematomu nebo hemoragicky transformované ischemie v praxi budí podezření na sekundární původ krvácení obvykle atypická lokalizace krvácení, která neodpovídá žádnému arteriálnímu povodí nebo není jasně ohraničena. Atypické je také, pokud jsou krvácení vícečetná. Přítomnost oboustranného krvácení, např. oboustranného talamického krvácení nebo oboustranného krvácení do bazálních ganglií, je velmi podezřelá z trombózy (zejména hlubokých) mozkových žil. V těchto atypických případech pátráme po etiologii krvácení dál (CTA, MRA, DSA). Nicméně pokud je krvácení v typické hypertonické lokalizaci (jako v našem případě), pacient má anamnézu arteriální hypertenze a je starší 60 let, etiologii obvykle uzavíráme jako hypertonické krvácení a další došetřování většinou neprovádíme [6]. To může vést k mylné diagnóze, a tím pádem i k poškození pacienta, protože mu neposkytneme adekvátní terapii (v našem případě antikoagulaci). V tomto případě nás ke správné diagnóze vedl jednak podezřelý nález na nativní CT a jednak anamnéza, která nebyla zcela typická pro hypertonické krvácení (před přijetím týden trvající mírný fluktuující neurologický deficit s bolestí hlavy).

Kazuistika ukazuje důležitost včasné a zejména správné diagnostiky etiologie cerebrálního krvácení. Samotný fakt, že se krvácení vyskytuje v typické hypertonické lokalizaci a že pacient má rizikové faktory svědčící pro hypertonickou příčinu (arteriální hypertenze, věk nad 60 let) by nás neměl svést na scestí. Vždy bychom měli pátrat po atypických projevech nebo známkách sekundární etiologie (hyperdenzní nebo raritně hypodenzní splav na nativní CT) [9]. Teprve po pečlivém vyloučení sekundární etiologie můžeme diagnózu uzavřít jako hypertonické krvácení. Tento nesnadný proces nakonec může vyústit ve změnu terapeutického postupu, a zabránit tak poškození pacienta (nenasazení antikoagulační terapie v případě, kdy je plně indikována).

Konflikt zájmů

Autoři deklarují, že v souvislosti s předmětem práce nemají žádný konflikt zájmů.

Literatura

1. Bousser MG, Ferro JM. Cerebral venous thrombosis: an update. Lancet Neurol 2007; 6(2): 162–170. doi: 10.1016/S1474-4422(07)70029-7.

2. Payne AB, Adamski A, Abe K et al. Epidemiology of cerebral venous sinus thrombosis and cerebral venous sinus thrombosis with thrombocytopenia in the United States, 2018 and 2019. Res Pract Thromb Haemost 2022; 6(2): e12682. doi: 10.1002/rth2.12682.

3. Ferro JM, Canhão P, Stam J et al. Delay in the diagnosis of cerebral vein and dural sinus thrombosis: influence on outcome. Stroke 2009; 40(9): 3133–3138. doi: 10.1161/STROKEAHA.109.553891.

4. van Dam LF, van Walderveen MAA, Kroft LJM et al. Current imaging modalities for diagnosing cerebral vein thrombosis – a critical review. Thromb Res 2020; 189: 132–139. doi: 10.1016/j.thromres.2020.03.011.

5. Ferro JM, Canhão P, Stam J et al. ISCVT Investigators. Prognosis of cerebral vein and dural sinus thrombosis: results of the International Study on Cerebral Vein and Dural Sinus Thrombosis (ISCVT). Stroke 2004; 35(3): 664–670. doi: 10.1161/01.STR.0000117571.76197.26.

6. Šrámek M. Intracerebrální krvácení. Neurol praxi 2017; 18(2): 94–97. doi: 10.36290/neu.2017.071.

7. Crassard I, Bousser MG. Cerebral venous thrombosis and intracerebral hemorrhage. In: Carhuapoma JC, Mayer SA, Hanley DF (eds.) Intracerebral hemorrhage. Cambridge (UK): Cambridge University Press 2010.

8. Singh S, Kumar S, Joseph M et al. Cerebral venous sinus thrombosis presenting as subdural haematoma. Australas Radiol 2005; 49(2): 101–103. doi: 10.1111/j.1440-1673.2005.01348.x.

9. Neal E, Sturgeon J. Hypodense cerebral venous sinus thrombosis on unenhanced CT: a potential pitfall. Report of a case and review of the literature. Radiol. Case Rep 2020; 15(1): 35–38. doi: 10.1016/j.radcr.2019.10.012.