

# Maligní průběh vzácného případu neurolymfomatózy caudy equiny

## Malignant course of a rare case of cauda equina neurolymphomatosis

Vážená redakce,

buňky maligního lymfomu lze kromě typických lokalizací vzácně nalézt i v míšní tkáni, nebo ještě méně obvykle v oblasti cauda equina. Cauda equina se skládá z míšních kořenů L2–S5 spolu s coccygeálním nervem a nachází se v páteřním kanálu distálně od conus medularis v lumbální cisterně páteřního kanálu. Primární lymfom caudy equiny je velmi vzácnou nozologickou jednotkou patřící do skupiny diagnóz známých jako neurolymfomatózy. Neurolymfomatóza je charakterizována infiltrací maligních lymfomových buněk mezi hlavové nervy, nervové kořeny nebo pleteně a periferní nervy [1,2]. Neurolymfomatóza může být podle původního místa diagnózy dále rozdělena na primární a sekundární. Druhá z možností představuje progresi nebo recidivu jiného systémového lymfomu či leukemie. Primární neurolymfomatóza tvoří asi 20 % všech neurolymfomů a pouze 0,2 % všech non-Hodgkinových lymfomů [3]. V literatuře je zaznamenáno pouze něco přes 20 případů primárního lymfomu caudy equiny, aniž by existoval ucelený soubor dat. V naší kazuistice bychom chtěli představit obtížnou diagnostiku tohoto maligního onemocnění.

76letá pacientka byla přijata na spádové neurologické pracoviště pro asi měsíc trvající rozvoj slabosti levostranných končetin (na levé horní končetině lehká paréza s akcentací akrálně, na levé dolní končetině středně těžká paréza) a suspektní periferní lézi n. VII. na levé straně. Vzhledem k centrálnímu typu parézy byla po přijetí provedena MR mozku s kontrastní látkou, která odhalila pouze drobný v.s. neurinom vnitřního zvukovodu vlevo (obr. 1A, B).

V dalším kroku byla provedena lumbální punkce, která prokázala proteinocytologickou asociaci (protein 2 837 mg/l, laktát 7,95 mmol/l, lymfocytární pleiocytóza 15 284 segmentů, koeficient energetické bilance [KEB] –57,4). Nejprve byla zahájena léčba intravenózně podávaným ceftriaxo-

nem, který byl z důvodu alergické reakce pacientky po týdnu nahrazen meropenem. Byla vyloučena infekce lymeskou boreliózou, treponemou pallidum, virem klíšťové meningoencefalitidy, herpetickými viry, enteroviry a aspergilem. Rovněž nebyly nalezeny onkoneurální protilátky ani protilátky asociované s autoimunitními encefalitidami. Jedinými zachycenými abnormálními nálezy byl hraničně významný průkaz antigangliosidových protilátek GM1 IgM a elevace chemokinu CXCL 13. Na základě těchto výsledků a klinického stavu pacientky, který nebyl zcela typický pro neuroinfekci, bylo doporučeno diagnostické vyšetření v souvislosti s hledáním hematologického onemocnění. Byly provedeny doplňující CT trupu a UZ lymfatických uzlin, spolu s další laboratorní diagnostikou a sternální punkcí. Na CT trupu bylo vyjádřeno podezření na cholangiokarcinom v levém jaterním laloku, avšak následná punkční biopsie prokázala pouze benigní biliární adenom. Vzhledem k suspektní hematologické patologii bylo zamýšleno doplnit vyšetření likvoru o průtokovou cytometrii, avšak opakovaný pokus o lumbální punkci (i přes cílenou navigovanou punkci pod CT) nebyl úspěšný kvůli nemožnosti získat mozkomíšni mok („suchý páteřní kanál“). Během hospitalizace došlo k regresí faciální parézy na levé straně, avšak nově se začala rozvíjet chabá paraparéza dolních končetin. Svalová síla byla snížena ve všech segmentech bez zhoršení citlivosti. Vzhledem k progresi nálezu byla provedena MR krční, hrudní a bederní páteře s kontrastní látkou, která odhalila difuzní intradurální postižení cauda equiny až k míšnímu konci a podezření na metastatické postižení obratle Th7 (obr. 1C–F).

Diferenciálně diagnosticky byly zvažovány možnosti jako lymfocytární leukemická meningitida, neurolymfomatóza, metastatická leptomeningitida nebo myeloidní sarkom. K doplnění diagnostiky bylo objednáno vyšetření PET/CT, které potvrdilo

Redakční rada potvrzuje, že rukopis práce splnil ICMJE kritéria pro publikace zasílané do biomedicínských časopisů.

The Editorial Board declares that the manuscript met the ICMJE “uniform requirements” for biomedical papers.

**P. Krůpa<sup>1</sup>, J. Adamkov<sup>1</sup>, A. Kohout<sup>2</sup>, P. Kašparová<sup>2</sup>, T. Geryk<sup>2</sup>, J. Jandura<sup>3</sup>, S. Paulíková<sup>4</sup>, T. Česák<sup>1</sup>**

<sup>1</sup> Neurochirurgická klinika  
LF UK a FN Hradec Králové

<sup>2</sup> Fingerlandův ústav patologie,  
LF UK a FN Hradec Králové

<sup>3</sup> Radiologická klinika, LF UK a FN Hradec  
Králové

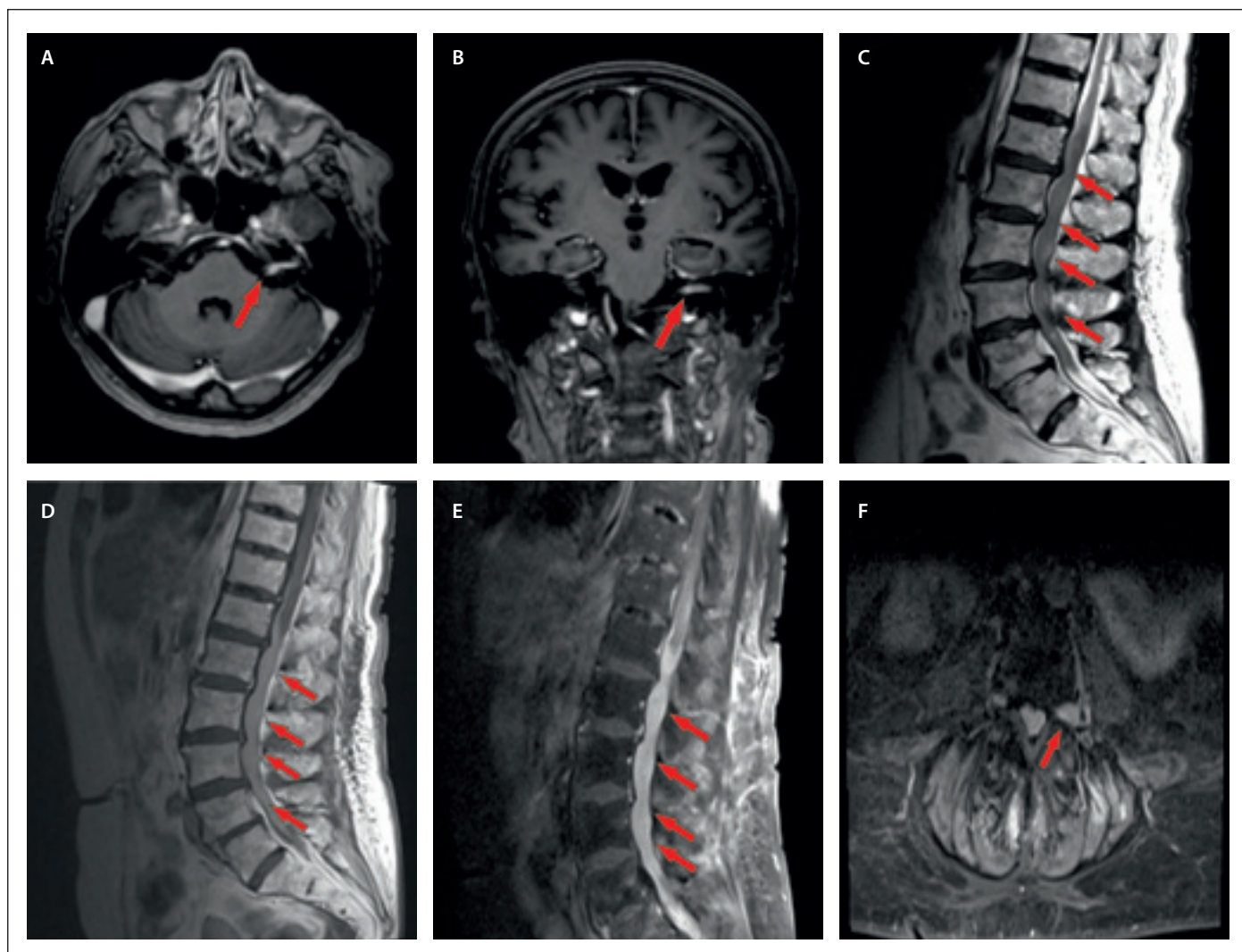
<sup>4</sup> Klinika onkologie a radioterapie  
LF UK a FN Hradec Králové



**MUDr. Petr Krůpa, Ph.D., FEBNS**  
Neurochirurgická klinika  
LF UK a FN Hradec Králové  
Sokolská 581  
500 05 Hradec Králové  
e-mail: petr.krupa@fnhk.cz

Přijato k recenzi: 28. 4. 2024  
Přijato do tisku: 2. 10. 2024

vysoce <sup>18</sup>F FDG-avidní infiltrát v páteřním kanálu od Th12 po sakrum s vybihajícími infiltráty kopírujícími průběh nervových struktur, spolu s osteolytickým ložiskem v obratli Th7 (obr. 2A). Intrakanalikulární obraz naznačoval možnost leptomeningitidy, avšak vzhledem k nálezu ložiska v Th7 bylo vyjádřeno podezření na tumorózní infiltrát caudy equiny. V průběhu vyšetřovacího procesu došlo během 7 dnů k rychlé progresi neurologického nálezu na dolních končetinách a k praktické paraplegii, přičemž perianogenní citlivost a polohocit končetin zůstaly zachovány. Pacientka byla konzultována na mezioborovém neurochirurgickém indikač-



Obr. 1. Transverzální (A) a koronální (B) MR mozku v sekvencích T1 po podání kontrastní látky prokazuje malý v.s. neurinom vnitřního zvukovodu vlevo. Bez jiných onkosuspektivních intrakraniálních patologií. MR lumbosakrální páteře prokazuje difúzní postižení v oblasti Th12–S1. Šipky ukazují na expanzi v T2 sagitálním řezu (C), T1 sagitálním řezu bez kontrastní látky (D), T1 sagitálním řezu po aplikaci kontrastní látky (E) a ztluštění pochvy odstupujícího kořene na T1 tranverzálním řezu s potlačeným signálem tuku po aplikaci kontrastní látky (F).

Fig. 1. Transversal (A) and coronal (B) section of MRI in T1-weighted images with gadolinium administration show small intracanalicular neurinoma on the left side. There was no other oncological finding intracranially. MRI of the lumbosacral spine exhibits diffuse pathology in the area of T12–S1. Arrows are pointing at the tumorous mass in T2-weighted sagittal section (C), T1-weighted non-contrast sagittal section (D) and T1-weighted section with gadolinium administration (E). On T1-weighted transverse section with fat suppression and gadolinium administration arrow shows thickened sheath of the exiting nerve root (F).

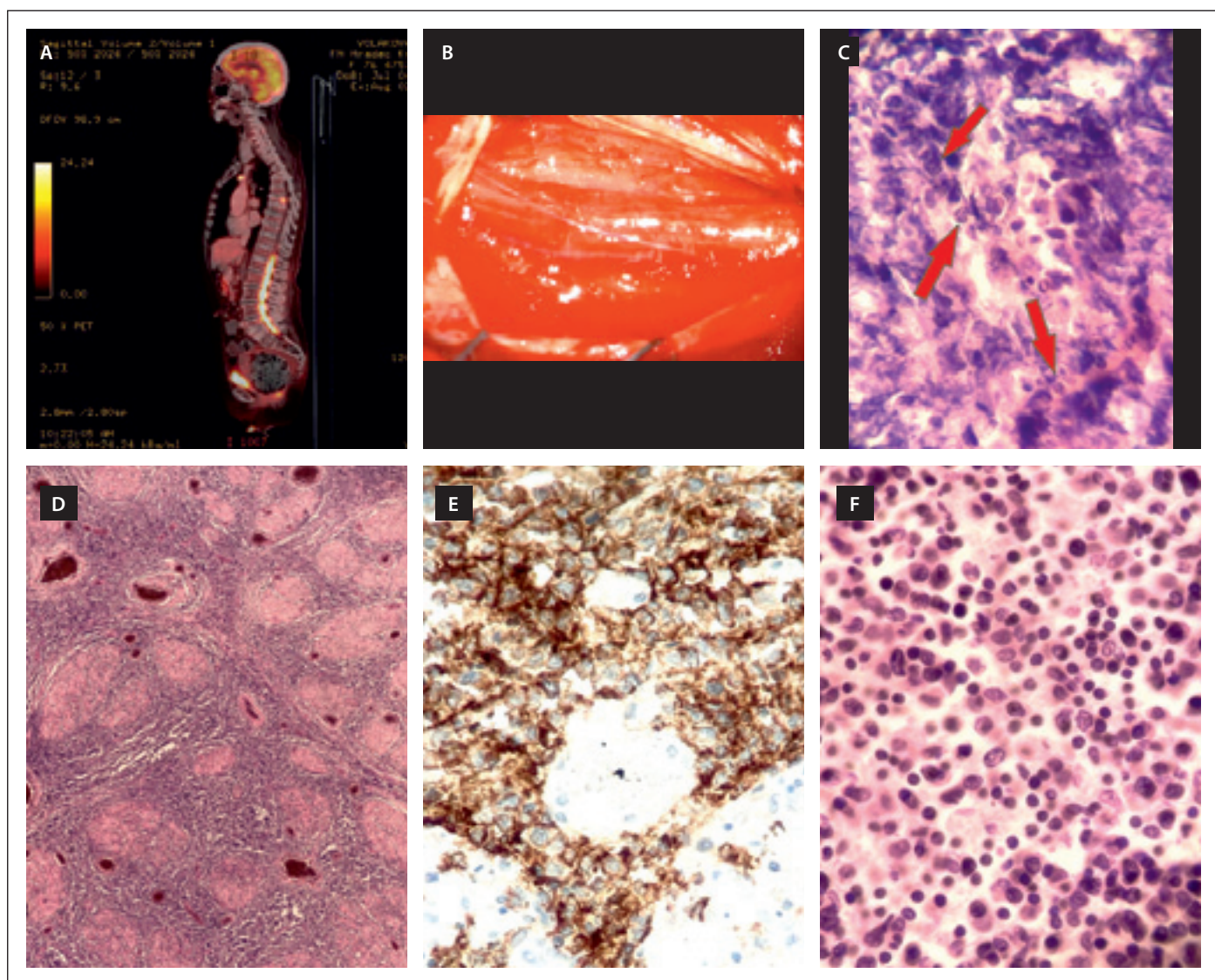
ním semináři, kde byla indikována biopsie ložiska caudy equiny. Pacientka byla následně přeložena na Neurochirurgickou kliniku FN Hradec Králové, kde byl proveden operační zákrok. V celkové anestezii byla provedena laminektomie L3 s durotomií. Intraoperačně nebyla nalezena žádná solidní masa, intradurální prostor byl vyplněn edematózními nervovými kořeny caudy equiny, které byly „slepené“ ztluštělou arachnoideou (obr. 2B).

Bylo odebráno několik malých vzorků obalů kořenů pro histopatologické vyšetření. Pooperační průběh byl nekomplikovaný, ne-

došlo ke zhoršení, avšak ani zlepšení neurologických funkcí. Histologické vyšetření bylo značně limitováno malým vzorkem odebraného materiálu, ale přítomnost atypických leukocytů kolem kořenů vedla k vyjádření podezření na vzácný lymfom caudy equiny. Pacientka byla přeložena na kliniku onkologie a radioterapie, kde však bohužel ještě před zahájením léčby zemřela. Provedená anatomicko-patologická pitva potvrdila rozsáhlou infiltraci celého rozsahu cauda equina v délce 130 mm maligním non-Hodgkinovým lymfomem (difúzní velkobuněčný B-

-lymfom z germinálního centra [GC-like typ]; DLBCL GC), vč. infiltrace kostní dřeně obratle Th7 (obr. 2C–F).

Neurolymfomatóza caudy equiny je velmi vzácné onemocnění, které představuje jak diagnostickou, tak terapeutickou výzvu. V literatuře je dokumentováno něco přes 20 případů primárního lymfomu caudy equiny. Průměrný věk pacientů je kolem 55 let, přičemž nejmladší zaznamenaný pacient byl ve věku 11 let [3,4]. Klinicky se pacienti zpravidla prezentují počátečními paresteziemi, dyssesteziemi, bolestivostí a různě vyjádřenou po-



Obr. 2. Vyšetření pomocí  $^{18}\text{F}$  FDG-PET/CT odhalilo zvýšenou akumulaci radiofarmaka v celé délce páteřního kanálu v lumbální oblasti spolu s ložiskem v obratli Th7 (A). Peroperační snímek edematózních kořenů po durotomii a laminektomii L3 ilustruje difúzní charakter patologie (B). Bioptické vyšetření vzorku odebraného mezi kořeny cauda equina prokazuje přítomnost lymfoidních elementů suspektní z lymfomové infiltrace (C) (HE, zvětšení 10 $\times$ ). Histologické a imunohistochemické vyšetření nekropsie prokazuje rozsáhlou infiltraci celého cauda equina (D) (HE, 4 $\times$ ). Pozitivita barvení CD 20 (E) (CD 2%, 10 $\times$ ) a záplava lymfocytů (F) (HE, 40 $\times$ ) svědčí pro diagnózu primárního difúzního velkobuněčného B lymfomu GC-like typu v oblasti cauda equina.

HE – hematoxilin-eosin

Fig. 2.  $^{18}\text{F}$  FDG-PET/CT examination revealed increased accumulation of the radiopharmaceutical drug in the entire lumbar spinal canal together with higher signal in the vertebra T7 (A). After L3 laminectomy and durotomy, snapshot of edematous nerve roots illustrates diffuse nature of the pathology (B). Histopathological examination of the biopsy from a sample taken between the roots of the cauda equina shows presence of atypical lymphoid elements suspicious of lymphoma infiltration (C) (HE, 10 $\times$ ). Histopathological and immunohistochemical postmortem examination proved vast infiltration of the whole cauda equina (D) (HE, 4 $\times$ ). Positive staining with CD 20 (E) (CD 2%, 10 $\times$ ) and lymphoma infiltration (F) (HE, 40 $\times$ ) indicate diagnosis of the primary diffuse large B cell lymphoma GC-like type of the cauda equina.

HE – hematoxilin-eosin

ruchou hybnosti dolních končetin. V dalším průběhu obvykle dochází k progresivní paraparéze až paraplegii dolních končetin [5]. Neinvasivní diagnostika spočívá především v zobrazovacích vyšetřeních. MR oblasti bederní páteře zobrazuje opacifikaci kořenových pochev, edematózní změny či nodu-

lární nervová rozšíření. Výše uvedené změny jsou však přítomné i u jiných diagnostických jednotek, jako jsou chronická zánětlivá demyelinizující polyradikulitida, neurofibromatóza, maligní tumor z nervové pochvy periferního nervu či metastatické postižení cauda equina epiteliálními tumory [6].

$^{18}\text{F}$  FDG-PET/CT prokazuje zvýšené vychytávání radiofarmaka v průběhu postižených částí cauda equina. Mezi invazivní vyšetření patří lumbální punkce, která může obsahovat lymfomové buňky detekovatelné cytologickým vyšetřením, nebo pozitivní biomarkery jako IL-2, IL-10 a CXCL13 [7]. Sen-

zitivitu cytologického vyšetření pak může zvýšit průtoková cytometrie [8]. Velmi často jsou však změny v likvoru pouze nespecifické – bývá záchyt zvýšeného počtu leukocytů (82,4 % případů), elevace proteinů (88,2 % případů) či snížení hladiny glukózy (41,2 % případů) [3]. Nejčastěji je diagnóza potvrzena biopsií ložiska, která se provádí z laminektomie bederní páteře. Infiltrace nervových kořenů dává vzhled vyplněného durálního vaku oteklými nervovými kořeny. Biopsie nervového kořene je u pacientů se zachovalou motorickou funkcí dolních končetin doporučována za peroperační monitorace motorických evokovaných potenciálů a bulbokavernózního reflexu [9,10]. V léčbě primárního lymfomu caudy equiny bývá indikována chemoterapie, radioterapie nebo kombinovaná chemoradioterapie [9]. V systémové chemoterapii se využívá vysokodávkový methotrexát, rituximab, cyklofos-

famid, doxorubicin, vinkristin a prednison (R-CHOP) [5]. Celková prognóza pacientů se odvíjí od stupně infiltrativního poškození, rychlosti diagnózy, věku a komorbidit.

Tento výstup vznikl v rámci programu Cooperatio, vědní oblasti SURG.

### Konflikt zájmů

Autoři deklarují, že v souvislosti s předmětem studie nemají žádný konflikt zájmů.

### Literatura

1. Grisiariu S, Avni B, Batchelor TT et al., Neurolymphomatosis: an International Primary CNS Lymphoma Collaborative Group report. *Blood* 2010; 115(24): 5005–5011. doi: 10.1182/blood-2009-12-258210.
2. Ambler Z. Lymfomatózní neuropatie (neurolymfomatóza) – kazuistika. *Cesk Slov Neurol N* 2010; 73/106(6): 725–727.
3. Suzuki K, Yasuda T, Hiraiwa T et al. Primary cauda equina lymphoma diagnosed by nerve biopsy: a case report and literature review. *Oncol Lett* 2018; 16(1): 623–631. doi: 10.3892/ol.2018.8629.

4. Cugati G, Singh M, Symss NP et al. Primary spinal intradural extramedullary lymphoma causing cauda equina syndrome. *J Craniovertebr Junction Spine* 2012; 3(2): 58–61. doi: 10.4103/0974-8237.116538.

5. Kuhlman JJ, Alhaj Moustafa M, Gupta V et al. Primary cauda equina lymphoma treated with CNS-centric approach: a case report and literature review. *J Blood Med* 2021; 12: 645–652. doi: 10.2147/JBM.S325264.

6. Wang G, Liu Y, He F. Primary lymphoma involving cranial nerves and cauda equina detected by (18)F-FDG PET/CT and MRI. *Nuklearmedizin* 2016; 55(5): N46–N48.

7. Jono T, Yamaguchi S, Ito T et al. A case of primary central nervous system lymphoma with marked cauda equina enlargement. *Rinsho Shinkeigaku* 2023; 63(1): 31–36. doi: 10.5692/clinicalneuro.cn-001805.

8. Scott BJ, Douglas VC, Tihan T et al. A systematic approach to the diagnosis of suspected central nervous system lymphoma. *JAMA Neurol* 2013; 70(3): 311–319. doi: 10.1001/jamaneurol.2013.606.

9. Sasaki R, Ohta Y, Yamada Y et al. Neurolymphomatosis in the cauda equina diagnosed by an open biopsy. *Intern Med* 2018; 57(23): 3463–3465. doi: 10.2169/internal-medicine.1049-18.

10. Broen M, Draak T, Riedl RG et al. Diffuse large B-cell lymphoma of the cauda equina. *BMJ Case Rep* 2014; 2014: bcr201420595. doi: 10.1136/bcr-2014-205950.

Na webu csnn.eu naleznete rozšířenou verzi tohoto článku.