proLékaře.cz | 27.7.2025

doi: 10.48095/cccsnn2025115

Penetrační poranění hlavy šípem

Penetrating head injury by arrow

Vážená redakce,
penetrační poranění hlavy (PPH) šípem jsou v naší republice raritní, ale v jiných oblastech bývají jednou z příčin střelného neprojektilového poranění hlavy. PPH tvoří 0,4 % všech poranění hlavy, z nichž asi 10 % je zapříčiněno cizím tělesem [1]. Rychlost šípu z kuše bývá přibližně 60–90 m/s a řadí se mezi nízkorychlostní střely (hranicí je rychlost 300 m/s). V celosvětové literatuře je popsán relativně limitovaný počet kazuistik s obecně špatnými výsledky léčby kvůli vysoké mortalitě a infekčním komplikacím [2].

Padesátidevítiletý muž se pokusil o sebevraždu pomocí kuše – střelil si do hlavy šíp a následně si jeho část v oblasti horní části čela, kde byl vstřel, ulomil. Výstřel směřoval temporookcipitálně. Při příjezdu zdravotnické záchranné služby měl pacient hodnotu Glasgow Coma Scale 10 bodů, snažil se spolupracovat a měl pravostrannou hemiplegii. Vzhledem k progredující kvantitativní poruše vědomí musel být zaintubován přímo na místě. Na urgentním příjmu již měl mydriatickou levostrannou zornici. Provedená CT mozku zobrazila penetrující poranění se šípem procházejícím levou hemisférou s prokrvácením střelného kanálu, sekundárními kostními projektily, plášťovým subduralním hematomem, s expanzivním chováním, s přesunem středočárových struktur o 12 mm a frakturami v místě vstupu a výstupu šípu (obr. 1). Byla indikována urgentní operace. V poloze na zádech s rotovanou hlavou upevněnou v Mayfieldově tříbodovém fixatéru byla provedena polooblouková incize a následně kraniotomie začínající v místě vstupu a končící v místě výstupu šípu. Za použití operačního mikroskopu byly provedeny dvě menší cerebrotomie v oblasti vstupu a výstupu šípu. Postupně byly odstraněny hematom v místě vstupu střelného kanálu a celý šíp. Obě cerebrotomie se nakonec propojily a celý střelný kanál byl opakovaně proplachován dezinfekčním roztokem. Některé sekundární kostní projektily v oblasti středočárových struktur byly ponechány *in situ*. Byla provedena plastika tvrdé pleny. Kraniotomovaná kost a okolní kostní fragmenty se nevracely zpět. Subgaleální drén zavedený během operace byl za 2 dny následně extrahován. Pacientovi byla podávána širokospektrá antibiotika (cefotaxim a metronidazol) s účinkem na aerobní i anaerobní bakterie. Monitorace intrakraniálního tlaku ukazovala fyziologické hodnoty. Na kontrolní CT mozku po operaci byl nález uspokojivý (obr. 2). Osmý pooperační den byla provedena tracheostomie a následně byl pacient postupně odpojen od ventilátoru. Infekční komplikace se nevyskytly. Při překladu byl pacient lucidní, komunikoval nonverbálně a měl pravostrannou hemiplegii. V současnosti, po 4 letech od operace, je v dlouhodobé ošetřovatelské péči, má těžkou pravostrannou hemiparézu s plegií na pravé dolní končetině a komunikuje jednoslovně. Kranioplastiku pacient odmítl.

V rozvinutých zemích střelná poranění šípem (někdy označována jako neprojektilová) prakticky zanikla, až na raritní výjimky. Podle literárních údajů se s nimi lze setkat spíše v zemích třetího světa. Např. v Nigérii tvoří 0,1 % všech akutních příjmů a vyskytují se hlavně v etnické skupině Hausa-Fulani, která šípy využívá k lovu a ke své obraně [1]. Mechanizmem poranění je lacerace tkáně na rozdíl od vysokorychlostních poranění, kde hlavní roli hraje vysoká kinetická energie a vznik kavitace. Míra poškození při střelném poranění šípem je dána vzdáleností od cíle, tvarem a vlastnostmi hrotu (např. papuánští tradiční lovci používají řadu variací hrotu), trajektorií, fyzikálními charakteristikami šípu a především lokalizací střelného kanálu. V literatuře je zmiňována tzv. zona fatalis, jejíž hranici tvoří kraniálně gyrus cinguli, kaudálně tělo C2, rostrálně commisura anterior a dorsálně zadní jáma lební. Jedná se o hlavní smrtelný bod, který byl určen na základě zkušeností z vojenského konfliktu [3].

Vysoké riziko infekce záleží také na typu použitého materiálu [1]. Kromě infekčních komplikací (meningitida, meningoencefalitida nebo vznik mozkového abscesu) může dojít k rozvoji epilepsie, poranění cév a vzniku ischemických ložisek, k pneumocefalu, vaskulární laceraci nebo okluzi s případným hematomem, k výskytu pseudoaneuryzmatu nebo karotidokavernózní píštěle [4].

Ze zobrazovacích metod se standardně používá CT mozku, která je nezbytná pro plánování operační strategie. Kovový materiál je zdrojem četných artefaktů, proto je důležité, aby součástí vyšetření bylo nativní vyšetření v kostním okně. Naopak u plastových nebo dřevěných cizích těles je vhodné použití MR [5]. Přítomnost většího intracerebrálního hematomu, subarachnoidálního krvácení nebo poranění v blízkosti mozkových cév budí podezření na vaskulární lézi, a proto se v tomto případě doporučuje provedení angiografie [6]. Vaskulární komplikace u penetrujících poranění se udávají v rozmezí od 5 do 40 % [4], a proto je vhodné při trvajícím podezření provedení kontrolní angiografie s časovým odstupem.

Redakční rada potvrzuje, že rukopis práce splnil ICMJE kritéria pro publikace zasílané do biomedicínských časopisů.
The Editorial Board declares that the manuscript met the ICMJE "uniform requirements" for biomedical papers.

S. Kovalčíková[1,2], V. Vybíhal[1,2], M. Plevko[1,2], M. Keřkovský[3,4], P. Fadrus[1,2], M. Smrčka[1,2]

[1] Neurochirurgická klinika LF MU, Brno
[2] Neurochirurgická klinika FN Brno
[3] Klinika radiologie a nukleární medicíny LF MU, Brno
[4] Klinika radiologie a nukleární medicíny FN Brno

MUDr. Václav Vybíhal, Ph.D.
Neurochirurgická klinika
FN Brno
Jihlavská 20
625 00 Brno
e-mail: vybihal.vaclav@fnbrno.cz

Přijato k recenzi: 2. 11. 2024
Přijato do tisku: 18. 3. 2025

proLékaře.cz | 27.7.2025

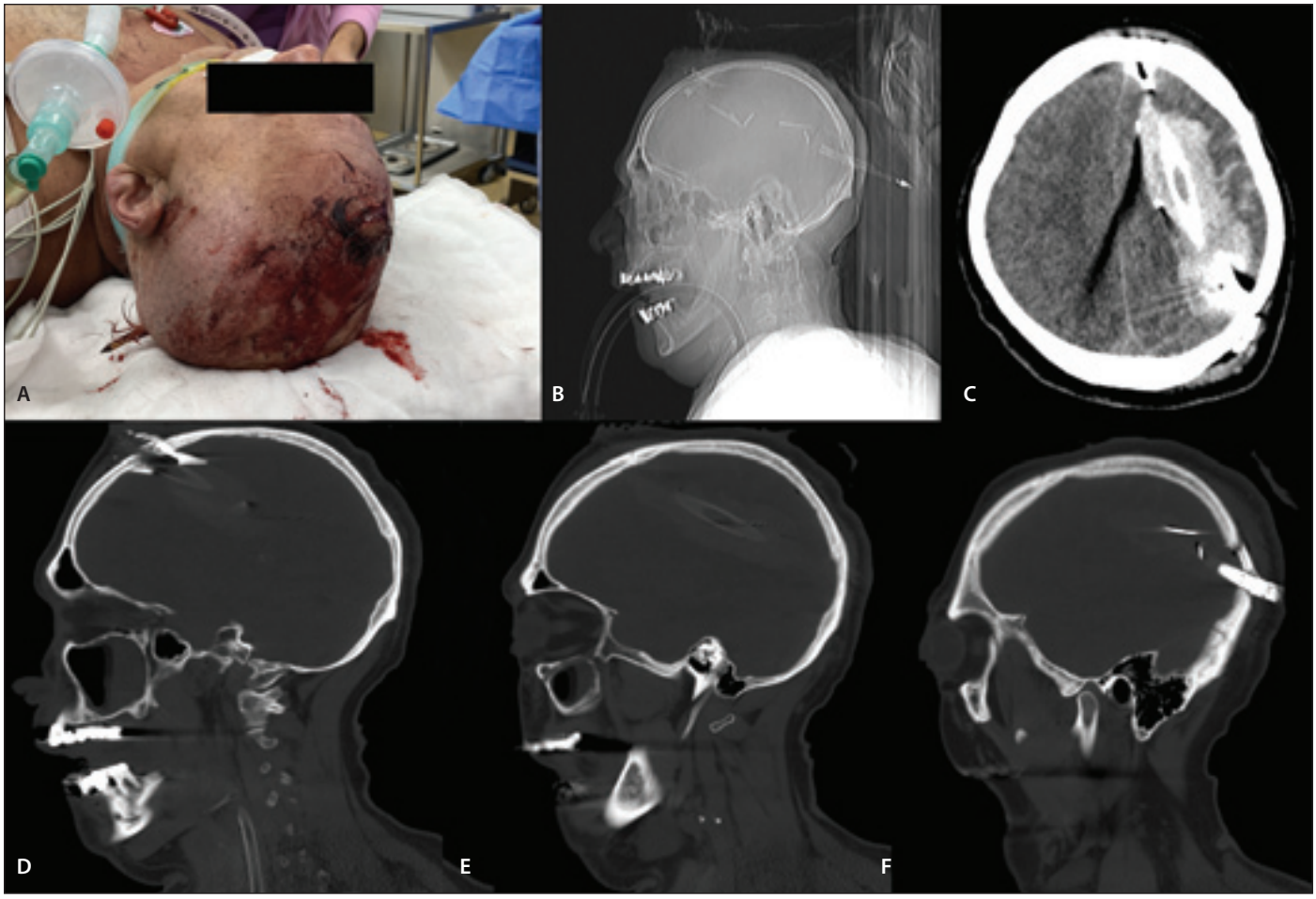

Obr. 1. Předoperační snímky pacienta.

(A) Fotografie před revizí na operačním sále, kde je vidět vstup a výstup šípu. (B) Topogram na vyšetření CT a (C) axiální řez s CT prokrvácením střelného kanálu kolem šípu. (D–F) Na kostních oknech na vyšetření CT v sagitální rovině je vidět vstup, průchod a výstup šípu.

Fig. 1. Preoperative images of the patient.

(A) The photo before the revision in the operating room showing the entry and exit of the arrow. (B) CT topogram and (C) the axial section with bleeding along the arrow's track. (D) The sagittal CT scans in bone windows show the entry, pathway, and exit of the arrow.

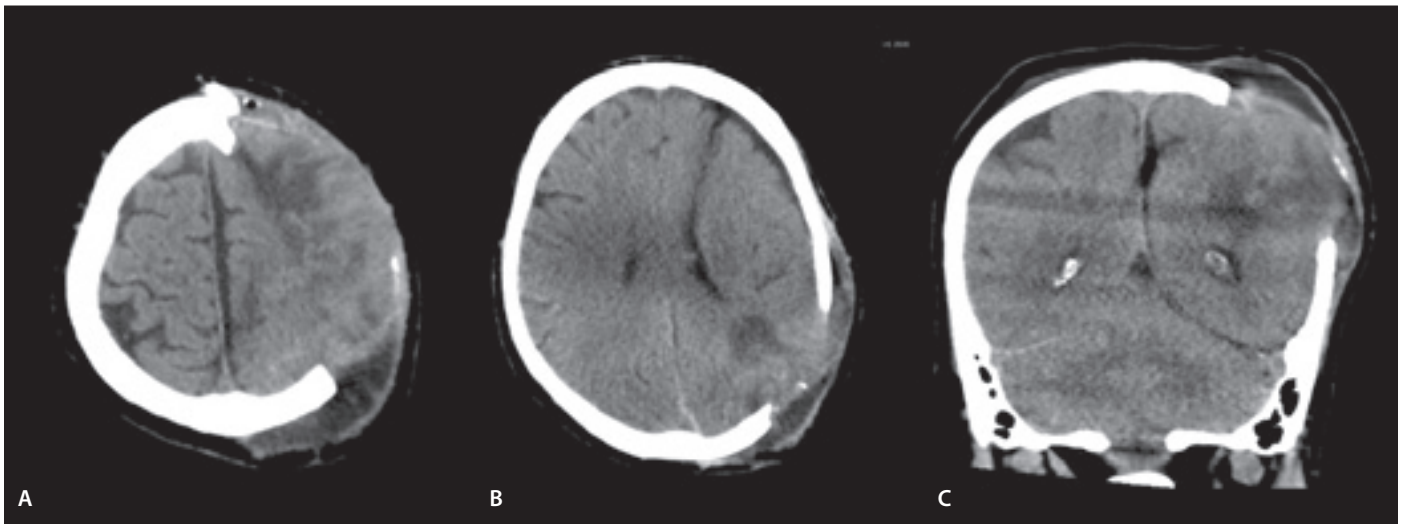

Obr. 2. Pooperační snímky pacienta.

Na kontrolním vyšetření CT po provedené operaci (A–C) jsou pooperační změny s reziduálním edémem mozku bez známek komplikací.

Fig. 2. Postoperative images of the patient.

A follow-up CT scan after the surgery (A–C) showed postoperative changes with residual brain edema without signs of complications.

proLékaře.cz | 27.7.2025

V současnosti u těchto pacientů neexistuje standardizovaná léčba, ale v literatuře jsou zmiňovány určité zásady ošetření a péče o tyto pacienty. Chirurgická terapie spočívá v provedení kraniotomie, popřípadě kraniektomie, které by měly být provedeny co nejdříve. Šíp je doporučeno odstranit v antegrádním směru, zejména v případě, kdy je hrot vybaven zpětnými háčky. Je nutné zrevidovat střelný kanál, odstranit případné střepiny, kostní fragmenty, dekomprimovat neurovaskulární struktury a zastavit krvácení. Důležitým faktorem je také eventuální výskyt malých ulomených penetrujících částic, jejichž odstranění někteří autoři nedoporučují, protože může způsobit další poškození mozkové tkáně a zhoršit výsledek terapie [2].

Vzhledem k vysokému riziku infekce je nezbytné podávání širokospektrých antibiotik a také ochrana proti tetanu. Ke zvýšení rizika infekce dochází při průchodu šípu přes paranazální dutiny. V literatuře se udává výskyt infekčních komplikací v 64 % a vznik mozkového abscesu v 48 % [7]. Doporučuje se také podávání antiepileptik během prvního týdne. Riziko posttraumatické epilepsie se u penetrujících poranění pohybuje mezi 30–50 % [8].

V domácí literatuře je pouze jediná zmínka o poranění šípem z kuše. Jednalo se o suicidální pokus s penetrujícím poraněním charakteru průstřelu se vstupem v pravé spánkové a výstupem v levé spánkové krajině. Vstupně byl pacient bez neurologického deficitu a normálně komunikoval. Na urgentním příjmu byl již somnolentní a odpovídal pouze jednoslovně. Byla provedena bifrontální dekompresivní kraniektomie pro progredující mozkový edém, odstraněno cizí těleso, ošetřen střelný kanál a zavedeny oboustranné komorové drenáže. Pooperačně přetrvávala elevace intrakraniálního tlaku refrakterní na jakoukoliv terapii. Na kontrolních vyšetřeních zobrazovacími metodami byla prokázána mnohočetná ischemická ložiska, postupně došlo k vyhasínání reflexů a byla diagnostikována mozková smrt. Osmý pooperační den pacient exitoval [9].

Naše raritní kazuistika prezentuje případ úspěšné chirurgické terapie pacienta po poranění šípem bez komplikací, které dotyčný přežil bez zhoršení vstupního neurologického stavu. Řádná pooperační péče a celkové podávání širokospektrých antibiotik jsou zcela nezbytné v prevenci možných komplikací.

Grantová podpora

Podpořeno MZ ČR – RVO (FNBr, 65269705).

Konflikt zájmů

Autoři deklarují, že v souvislosti s předmětem studie nemají žádný konflikt zájmů.

Literatura

1. Usman B, Mohammed B, Shuwa FA et al. Penetrating intracranial arrow extraction: our experience. Bo Med J 2020; 17(2): 1–7. doi: 10.31173/bomj.bomj_202_17.

2. Moussa WM, Abbas M. Management and outcome of low velocity penetrating head injury caused by impacted foreign bodies. Acta Neurochir (Wien) 2016; 158(5): 895–904. doi: 10.1007/s00701-016-2764-x.

3. Fathalla H, Ashry A, El-Fiki A. Managing military penetrating brain injuries in the war zone: lessons learned. Neurosurg Focus 2018; 45(6): E6.

4. Zyck S, Toshkezi G, Krishnamurthy S et al. Treatment of penetrating nonmissile traumatic brain injury. Case series and review of the literature. World Neurosurg 2016; 91: 297–307. doi: 10.1016/j.wneu.2016.04.012.

5. Dunn IF, Kim DH, Rubin PA et al. Orbitocranial wooden foreign body: a pre-, intra-, and post- operative chronicle: case report. Neurosurgery 2009; 65: E83–E84.

6. Abdullahi H, Adamu A, Ghazali Hasheem M. Penetrating arrow injuries of the head – and – neck region: case series and review of literature. Niger Med J 2020; 61: 276–280. doi: 10.4103/nmj.NMJ_17_20.

7. Alafaci C, Caruso G, Caffo M et al. Penetrating head injury by a stone: case report and review of the literature. Clin Neurol Neurosurg 2010; 112: 813–816.

8. Kazim SF, Shamim MS, Tahir MZ et al. Management of penetrating brain injury. J Emerg Trauma Shock 2011; 4(3): 395–340. doi: 10.4103/0974-2700.83871.

9. Řehulka H, Čechová E, Mottlová J et al. Smrtelné poranění hlavy šípem vystřeleným z kuše s neobvykle zachovanou poúrazovou volní aktivitou – kazuistika. Soud Lek 2016; 61(1): 2–4.

Impakt faktor časopisu Česká a slovenská neurologie a neurochirurgie pro rok 2023 činí **0,3**.