proLékaře.cz | 27.7.2025

doi: 10.48095/cccsnn2025112

Subkapsulární resekce schwannomu brachiálního plexu

Subcapsular resection of brachial plexus schwannoma

Vážená redakce,
nádory brachiálního plexu jsou vzácná skupina nádorů tvořící 5 % všech nádorů horní končetiny [1]. Schwannomy patří mezi nádory pochvy periferního nervu. Vznikají ze Schwannových buněk, jsou opouzdřené, pomalu rostoucí a obvykle benigní povahy. Většina je sporadická, ale výskyt je asociován s některými genetickými syndromy – neurofibromatózou 2. typu a schwannomatózou, zvláště při nálezu vícečetných lézí [2]. Typicky se projevují jako hmatná, někdy i viditelná masa. Mohou být přítomny lokální bolest a neurologický deficit v oblasti čití (parestezie, dysestezie, pálivé bolesti) i hybnosti v distribuční oblasti postižených nervů a/nebo nervových kořenů [3]. V následujícím textu popisujeme kazuistiku pacienta, u kterého byla provedena subkapsulární resekce supraklavikulárního schwannomu brachiálního plexu.

Pacient (53 let) přichází pro palpační nález v supraklavikulání oblasti vlevo. Subjektivně bez obtíží, bolesti neguje. Při fyzikálním vyšetření přítomna pouze iradiace bolesti do levé horní končetiny během palpace masy, neurologický nález bez poruchy čití i hybnosti. Provedena MR s nálezem suspektního schwannomu brachiálního plexu (obr. 1). Pacient indikován k resekci tumoru. Operace proběhla v celkové anestezii za peroperační elektrofyziologické neuromonitorace brachiálního plexu pomocí EMG. Výkon proveden z předního supraklavikulárního přístupu, průnik pod platysmu, incize fascií mezi m. sternocleidomastoideus a m. trapezius, kaudálně ohraničuje m. omohyiodeus. Následná preparace tukovým tělesem a průnik mezi vazivovými vlákny, kde byl patrný tumor (obr. 2) distrahující vlákna m. scalenus anterior ventrálně a mediálně, spolu s průběhem n. phrenicus, který byl vizuálně před zahájením resekce ozřejmen a stimulačně potvrzena jeho funkce. Vizuálně nebyla na povrchu patrna nervová vlákna. Za neuromonitorační kontroly s lupovými brýlemi se 4,2× zvětšením byla provedena incize pouzdra v místě negativních stimulačních odpovědí. Tumor postupně subkapsulárně resekován pomocí ultrazvukového aspirátoru. Pouzdro neresekováno z důvodu přítomnosti pozitivních odpovědí, stimulačně odpovídajících oblasti kořene C5. Po provedení resekce nebyl v pouzdru identifikován zřejmý svazek nervových vláken vně či zevnitř pouzdra. Pooperačně pacient bez obtíží, bez bolestí. Histopatologicky tumor uzavřen jako schwannom s převahou struktur Antoni A. Za 4 měsíce provedena kontrolní MR se závěrem bez rezidua tumoru (obr. 1).

Peroperační elektrofyziologická neuromonitorace je nepostradatelnou součástí chirurgických resekcí tumorů pochvy periferního nervu, nejen v oblasti brachiálního plexu, ale i v jiných anatomických lokalizacích. Existuje několik základních modalit – nervová kondukční studie, somatosenzorické evokované potenciály a EMG [3]. Volba modality závisí na typu resekčního výkonu, respektive lokalizaci léze.

Schwannomy brachiálního plexu se mohou vyskytnout kdekoli od míšních kořenů po jednotlivé nervy. Existují dva základní operační přístupy – přední supraklavikulární a infraklavikulární. Volba přístupu závisí na lokalizaci léze. Přední supraklavikulární přístup je využíván, je-li léze lokalizovaná v oblasti míšních kořenů a kmenů. V případě lokalizace na úrovni svazků a terminálních nervů je zapotřebí použít přední infraklavikulární přístup. Pokud má léze větší rozsah a zahrnuje i retroklavikulární část plexu, lze aplikovat kombinovaný přední přístup s nebo bez protnutí klíční kosti [2].

K operačnímu řešení schwannomů lze přistupovat dvěma odlišnými koncepty. První možností je provedení kompletní excize tumoru se zachováním či ztrátou nervu, ze kterého nádor vznikl. Výsledek závisí na skutečnosti, zda je možné tumor separovat od nervových vláken. Metoda je dostatečně radikální, ale v případě nemožnosti separace nervových vláken za cenu ztráty funkce nervu [4]. V případě benigních lézí charakteru schwannomu v současnosti nelze akceptovat postup, při kterém by došlo ke ztrátě funkce nervu. Druhým konceptem jsou subtotální záchovné operace, jejichž cílem je zachování funkce nervu. Skupina zahrnuje několik technik obdobného provedení – např. intrakapsulární enukleace či subkapsulární resekce. Intrakapsulární enukleace přinesla možnost resekovat tumor s výrazně nižším rizikem pooperačního neurologického deficitu. Technika byla popularizována Nettervillem, který popsal postup zahrnující incizi masy v elektricky „tiché" oblasti, tzn. bez přítomnosti nervových vláken. Taktéž zdůrazňuje nezastupitelnou úlohu neuromonitorace během výkonu. Během 27 let provedl resekci 43 cervikálních schwannomů, z nichž 23 bylo operováno technikou intrakapsu-

Redakční rada potvrzuje, že rukopis práce splnil ICMJE kritéria pro publikace zasílané do biomedicínských časopisů.
The Editorial Board declares that the manuscript met the ICMJE "uniform requirements" for biomedical papers.

E. Rohlenová, R. Leško, M. Tomášek, P. Skalický
Neurochirurgická klinika dětí a dospělých 2. LF UK a FN Motol, Praha

✉
MUDr. Petr Skalický, Ph.D.
Neurochirurgická klinika dětí a dospělých
2. LF UK a FN Motol
V Úvalu 84
150 06 Praha 5
e-mail: petr.skalicky@fnmotol.cz

Přijato k recenzi: 29. 8. 2024
Přijato do tisku: 18. 3. 2025

proLékaře.cz | 27.7.2025

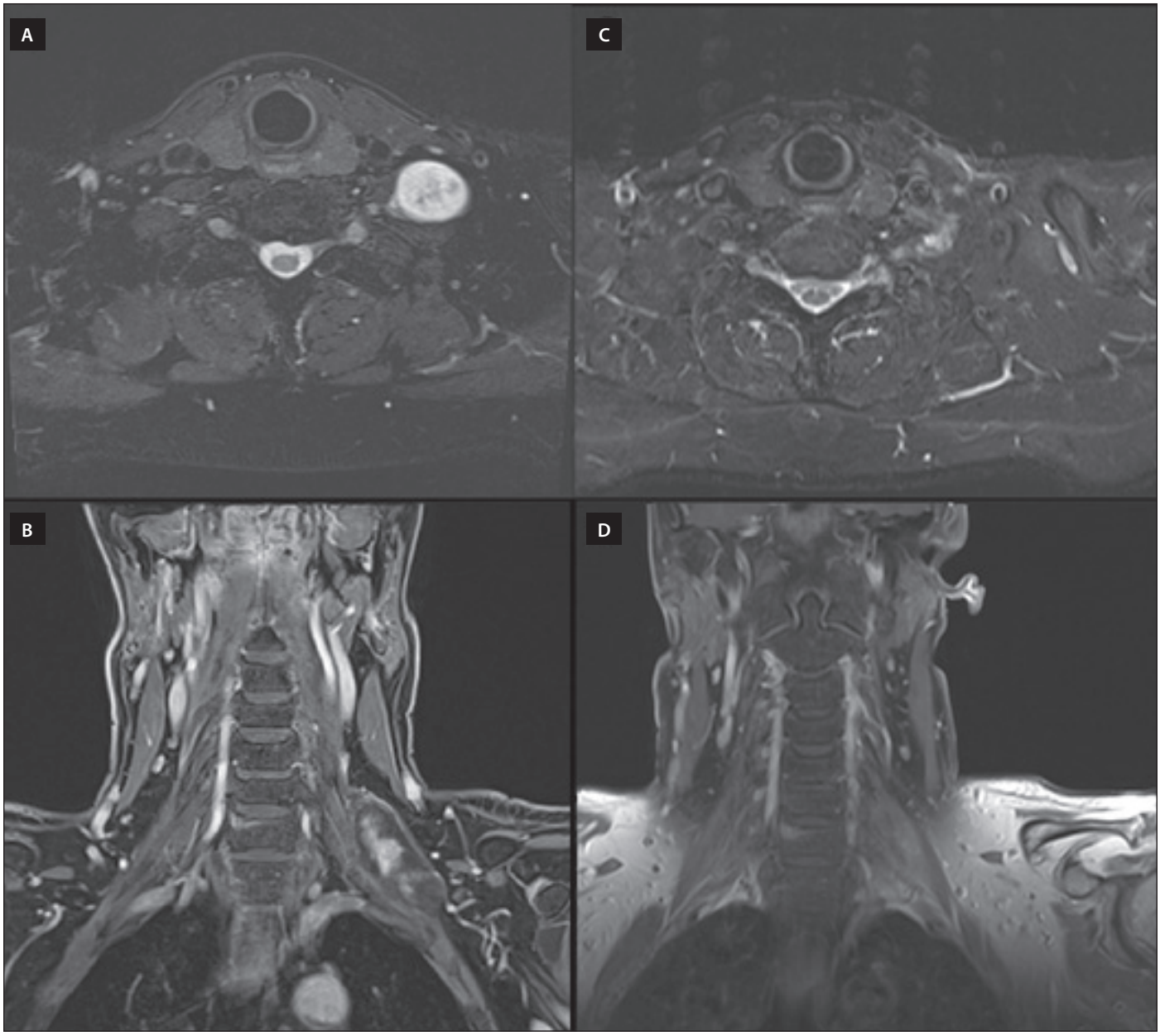

Obr. 1. Předoperační MR brachiálního plexu v axiální rovině (T2– FS) (A) a v koronární rovině (T1 s kontrastní látkou) (B) zobrazující masu tumoru na kořeni C5 a truncus superior vlevo. Pooperační MR brachiálního plexu v axiální rovině (T2 – FS) (C) a v koronární rovině (T1 s kontrastní látkou) (D) po 4 měsících zobrazující dilatované žilní plexy v kapsule tumoru bez patrného rezidua či recidivy nádoru.

FS – potlačení obsahu tuku

Fig. 1. Preoperative MRI of the brachial plexus in the axial plane (T2 –FS) (A) and in the coronary plane (T1 with contrast) (B) showing the tumor mass at the C5 root and superior truncus on the left. Postoperative MRI of the brachial plexus in the axial plane (T2 – FS) (C) and in the coronary plane (T1 with contrast) (D) after 4 months showing dilated venous plexuses in the tumor capsule without apparent residual or tumor recurrence.

FS – fat-suppressed

lární enukleace. Výsledky enukleací byly velmi příznivé, 22 z 23 pacientů mělo minimální nebo žádný neurologický deficit [5]. Subkapsulární resekce patří mezi techniky s minimálním rizikem poškození nervových vláken a okolních struktur, se zachováním kontinuity nervu, a tím i funkce [6]. Technika může být přínosná zejména u takových nádorů, u kterých jsou vlákna natolik distendována a distrahována, že je jejich identifikace v rámci pseudokapsuly prakticky nemožná, a zároveň i samotné odlišení pravého pouzdra nádoru od této pseudokapsuly není vizuálně zřejmé [6].

Sandler et al. popisují výhody záchovných technik v přehledu literatury týkající se schwannomů vagálního nervu, do kterého zahrnul 149 kazuistik, z nichž u 105 byla provedena kompletní excize a u 44 subtotální resekce. U subtotálních resekcí byla zachována funkce nervu u 97 %, v případě kompletních

proLékaře.cz | 27.7.2025

excizí jen u 29 %. Z hlediska pooperačního období měli pacienti po subtotálních resekcích v porovnání s kompletní excizí nižší procento parézy hlasivkových vazů (41 vs. 54,1 %) i pooperačního chrapotu (23,1 vs. 59,7 %) [4]. Nicméně nervová vlákna nemusí být kompaktně lokalizována nad kapsulou, ale mohou být rozprostřena v pseudokapsule, což může být zdrojem pooperačního neurologického deficitu při větším rozsahu resekce [3,7].

Riziko recidivy u sporadických schwannomů je dle publikovaných studií nízké [1,2,8]. Jia et al. ve skupině 119 pacientů s histologicky potvrzeným schwannomem brachiálního plexu během 3letého sledování nezaznamenali žádnou recidivu, nicméně u většiny pacientů byla provedena kompletní resekce [1]. V případě záchovných technik Torossian et al. uvádí dva případy recidiv ve skupině 15 pacientů s průměrnou dobou sledování 4,1 roku, které přičetli nedostatečné mikrochirurgické disekci tumoru [8]. Z výsledků studií vyplývá velmi nízké riziko recidivy, a proto je během operací kladen důraz především na zachování funkce nervových vláken.

Schwannomy brachiálního plexu patří mezi benigní nádory pochvy periferního nervu. Nejčastěji se klinicky projevují jako hmatná masa, mohou být přítomny bolest a neurologický deficit v oblasti čití i motoriky. Léčbou je primárně chirurgické odstranění tumoru s důrazem na zachování funkce nervu či kořene. Zde prezentovaná subkapsulární mikrochirurgická resekce je jednou z možných metod, a to zejména pro větší nádory, které působí distenzi nervových vláken v pseudokapsule, kdy je snaha o jejich vizuální identifikaci značně obtížná. Předností tohoto přístupu je zachování neurologické funkce s velmi nízkým rizikem recidivy tumoru. Zároveň je operační technika jednoduchá, rychlá a efektivní s minimálním rizikem poškození nervových vláken a okolních struktur. Využití peroperační elektrofyziologické monitorace je nezbytnou a nedílnou součástí operačního výkonu.

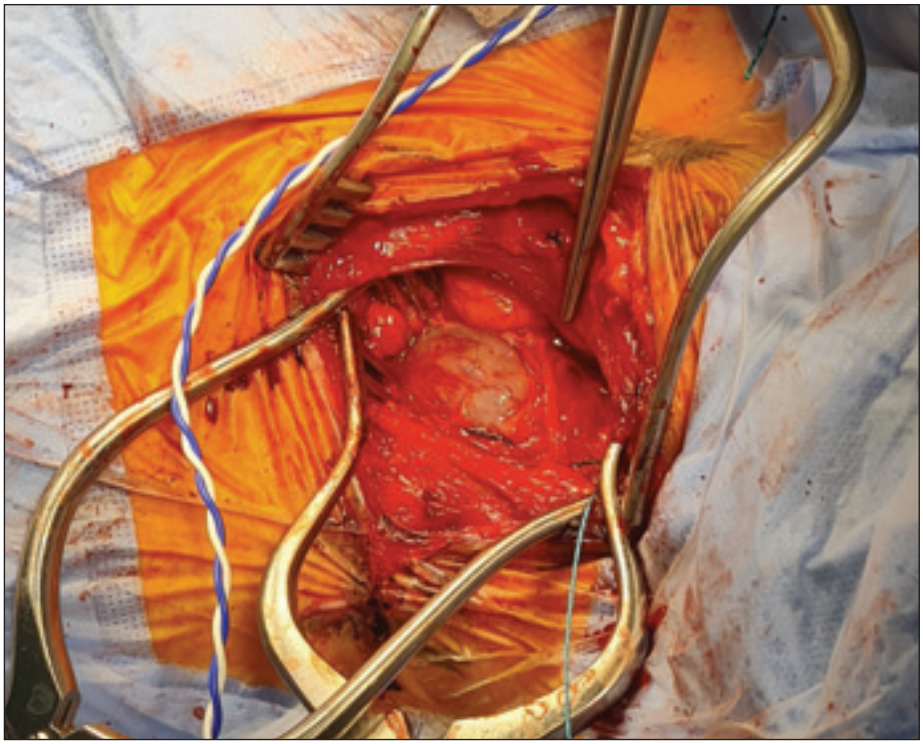

Obr. 2. Masa tumoru po disekci kapsuly a pseudokapsuly tumoru.
Fig. 2. Tumor mass after dissection of capsule and pseudocapsule of the tumor.

Etické aspekty

Pacient, jehož případ je v práci popsán, podepsal informované souhlasy s diagnostickými a terapeutickými postupy. Autoři prohlašují, že studie tohoto případu byla provedena v souladu s etickými standardy Helsinské deklarace z roku 1975 revidované v roce 2000.

Konflikt zájmů

Autoři deklarují, že v souvislosti s předmětem studie nemají žádný konflikt zájmů.

Literatura

1. Jia X, Yang J, Chen L et al. Primary brachial plexus tumors: clinical experiences of 143 cases. Clin Neurol Neurosurg 2016; 148: 91–95. doi: 10.1016/j.clineuro.2016.07.009.
2. Siqueira MG, Martins RS, Teixeira MJ. Management of brachial plexus region tumours and tumour-like conditions: relevant diagnostic and surgical features in a consecutive series of eighteen patients. Acta Neurochir (Wien) 2009; 151(9): 1089–1098. doi: 10.1007/s00701-009-0380-8.
3. Kwok K, Davis B, Kliot M. Resection of a benign brachial plexus nerve sheath tumor using intraoperative electrophysiological monitoring. Neurosurgery 2007; 60 (4 Suppl 2): 316–3. doi: 10.1227/01.NEU.0000255375.34475.99.
4. Sandler ML, Sims JR, Sinclair C et al. Vagal schwannomas of the head and neck: a comprehensive review and a novel approach to preserving vocal cord innervation and function. Head Neck 2019; 41(7): 2450–2466. doi: 10.1002/hed.25758.
5. Netterville JL, Groom K. Function-sparing intracapsular enucleation of cervical schwannomas. Curr Opin Otolaryngol Head Neck Surg 2015; 23(2): 176–179. doi: 10.1097/MOO.0000000000000147.
6. Russell SM. Preserve the nerve: microsurgical resection of peripheral nerve sheath tumors. Neurosurgery 2007; 61 (3 Suppl): 113–117. doi: 10.1227/01.neu.0000289724.89588.bc.
7. Stone JJ, Boland JM, Spinner RJ. Analysis of peripheral nerve schwannoma pseudocapsule. World Neurosurg 2018; 119: e986–e990. doi: 10.1016/j.wneu.2018.08.022.
8. Torossian JM, Beziat JL, Abou Chebel N et al. Extracranial cephalic schwannomas: a series of 15 patients. J Craniofac Surg 1999; 10(5): 389–394. doi: 10.1097/00001665-199909000-00003.