proLékaře.cz | 24.11.2026

doi: 10.48095/cccsnn2025160

Paraneoplastické extrapyramídové syndrómy

Paraneoplastic movement disorders

Súhrn

Paraneoplastické neurologické syndrómy (PNS) s extrapyramídovými príznakmi predstavujú rozsiahlu skupinu ochorení, ktorá sa stále rozširuje s objavovaním nových autoprotilátok poškodzujúcich nervový systém. Na rozdiel od neurodegeneratívnych ochorení však môžu byť tieto ochorenia potencionálne liečiteľné. Tento článok prináša prehľad klinického obrazu jednotlivých PNS, ako aj návod na ich diagnostiku a liečbu, potrebnú pre klinickú prax.

Abstract

Paraneoplastic neurological syndromes (PNS) with movement disorders represent a broad group of disorders, which is still growing due to discovery of new autoantibodies damaging the nervous system. However, in contrast to neurodegenerative diseases, these disorders can be potentionally treatable. This review brings an overview of the clinical picture of a particular PNS, as well as instructions on how to diagnose and treat them in clinical practice.

Redakční rada potvrzuje, že rukopis práce splnil ICMJE kritéria pro publikace zasílané do biomedicínských časopisů.
The Editorial Board declares that the manuscript met the ICMJE "uniform requirements" for biomedical papers.

O. Shabatiuk[1,2], J. Necpál[1,2]

[1] Neurologické oddelenie, Nemocnica Zvolen, a.s.
[2] Centrum pre liečbu parkinsonizmu a extrapyramídových porúch, Nemocnica Zvolen, a.s.

✉ **MUDr. Ján Necpál, PhD.**
Neurologické oddelenie
Nemocnica Zvolen, a.s
Kuzmányho nábrežie 28
960 01 Zvolen
Slovensko
e-mail: necpal.neuro@gmail.com

Přijato k recenzi: 12. 1. 2025
Přijato do tisku: 30. 5. 2025

Kľúčové slová
paraneoplastické syndrómy – autoprotilátky – extrapyramídové symptómy

Kľúčové slová
paraneoplastic syndromes – autoantibodies – movement disorders

Úvod

Koncept, pri ktorom sa u pacientov s nádorom môže postihnutie nervovej sústavy vyskytovať pri neprítomnosti metastáz alebo bez jeho priameho pôsobenia ako prvý v roku 1888 opísal Oppenheim [1]. Paraneoplastický neurologický syndróm (PNS) je definovaný ako neurologická porucha, ktorá sa vyskytuje v asociácii s nádorom a má autoimunitne podmienenú patogenézu. Väčšinou vzniká priamym poškodením buniek (neurónov či glie) prostredníctvom humorálnych (protilátky) alebo celulárnych (napr. cytotoxické T-lymfocyty) mechanizmov. Môže postihovať CNS, periférny nervový systém, alebo neuromuskulárne spojenie [2]. Približne u 65 % pacientov výskyt PNS predchádza diagnóze tumoru, ktorý je skrytý alebo vôbec nie je ešte vyvinutý, čo znamená, že imunitný systém zatiaľ efektívne potláča masívny rast nádorových buniek [3]. Podľa frekvencie asociácie jednotlivých autoprotilátok s nádorovým ochorením, ktoré detekujeme v krvi a likvore, rozdeľujeme autoprotilátky do 3 skupín:

1. vysoko rizikové – koexistencia tumoru môže byť potvrdená alebo bude potvrdená v budúcnosti vo viac ako 70 % prípadov;
2. stredne rizikové – súčasnú prítomnosť malignity sa dá zistiť v 30–70 % pacientov;
3. nízko rizikové – asociácia s nádorom je menej ako v 30 % prípadoch [2].

Problematika PNS vyžaduje multiodborovú spoluprácu neurológa, psychiatra, rádiológa a onkológa. Na možnosť výskytu PNS je potrebné myslieť najmä u pacientov s akútnym alebo subakútnym vývojom neuropsychiatrickej symptomatológie, niekedy spojenej s chudnutím alebo koexistenciou iného autoimunitného ochorenia. Dôležitým je včasný onkologický skríning a včasná agresívna liečba.

V rámci neurologických porúch sú extrapyramídové ochorenia (parkinsonizmus, chorea, dystónia apod.) bohužiaľ z veľkej časti neurodegeneratívneho či dedičného charakteru, a preto sú zatiaľ väčšinou neliečiteľné alebo málo liečiteľné. Posledné roky sa však pomerne dynamicky začala rozvíjať oblasť problematiky PNS s extrapyramídovou symptomatikou, ktorá môže byť poten-

proLékaře.cz | 24.11.2026

cionálne dobre liečiteľná a zasluhuje preto osobitnú pozornosť. Pacienti s extrapyramídovými prejavmi sú často podrobnejšie diagnostikovaní v špecializovaných extrapyramídových centrách a práve v nich má teda prebiehať včasné rozpoznanie a liečba týchto PNS. Táto oblasť „movement disorders" doposiaľ v našej literatúre nebola podrobnejšie spracovaná, a preto prinášame čitateľovi základný prehľad o tejto problematike, najmä s akcentom na ich včasnú klinickú, zobrazovaciu a laboratórnu diagnostiku.

Etiopatogenéza

Autoimunitná odpoveď môže byť cielená na intracelulárne alebo povrchovo (na membráne neurónov). Protilátky proti intraneuronálnym antigénom (v minulosti nazývané onkoneurálne) sú definované z hľadiska súčasného výskytu nádoru ako vysoko rizikové (napr. anti-Ri, Ma, Yo apod.), protilátky proti povrchovým antigénom za stredne a nízko rizikové a sú zriedkavejšie (napr. anti-N-metyl-D-aspartát receptor [NMDAR], CASPR2 atď.) až raritne (napr. anti-LGI1) spojené s tumorom. Základným mechanizmom vývoja PNS je skrížene reaktívna autoimunitná odpoveď proti reprezentovaným antigénom. Prvým krokom je uvoľnenie ektopicky lokalizovaných antigénov, vrátane neoantigénov (vznikajúcich v dôsledku genetickej zmeny v tumorových bunkách) z nekrotických nádorových buniek. Antigén-prezentujúce bunky (antigen presenting cells; APC) predstavujú nádorové antigény cez molekuly hlavného histokompatibilného komplexu (major histocompatibility complex; MHC) I. alebo II. triedy nediferencovaným T-bunkám imunitného systému s ich následnou aktiváciou, proliferáciou a diferenciáciou. Aktivované a diferencované CD8+ cytotoxické T lymfocyty majú v rámci protinádorovej imunitnej odpovede spôsobiť smrť tumoróznych buniek, avšak táto odpoveď je občas nesprávne nasmerovaná oproti vlastnému nervového systému [3]. Pri PNS sprostredkovaných protilátkami proti povrchovým antigénom je antigén prezentovaný molekulami MHC II. typu na dendritických bunkách a rozpoznávaný CD4+ T-helper lymfocytmi s ich následnou interakciou s B lymfocytmi, čo spôsobí tvorbu pamäťových B lymfocytov a plazmatických buniek, produkujúcich protilátkovú odpoveď [4].

Pokým niektoré PNS s extrapyramídovými prejavmi sa typicky spájajú s existenciou tumoru, u mnohých je táto väzba nižšia a dokonca nie sú považované za paraneoplastické. Pri vzniku týchto autoimunitne podmienených syndrómov (často sa jedná o autoimunitné encefalitídy) sa uplatňujú iné mechanizmy, napr. asociácia s predchádzajúcou infekciou (Sydenhamova chorea, NMDAR encefalitída), úzka asociácia medzi špecifickými haplotypmi human leucocyte antigen (HLA) a prítomnosťou protilátok (napr. anti-GAD protilátkový syndróm), či porucha regulácie B lymfocytov (napr. anti-LG1 encefalitída) [5].

Klinický obraz PNS

Extrapyramídová manifestácia jednotlivých PNS je súhrnne zobrazená v tab. 1. V nasledujúcom texte sú zhrnuté základné klinické dáta u rozličných PNS rozdelených podľa rizikovosti autoprotilátok. Extrapyramídové príznaky sú označené kurzívou (označené sú tak aj cerebelárne príznaky, ktoré sa v praxi často k extrapyramídovým prejavom pridružujú, a sú často manažované práve v extrapyramídových centrách).

1. Syndrómy asociované s vysoko rizikovými protilátkami

Anti–Hu (ANNA-1) PNS postihuje najčastejšie mužov v strednom a vyššom veku. Najčastejšie je asociovaný s malobunkovým karcinómom pľúc (small cell lung carcinoma; SCLC), zriedkavejšie s neuroblastómom (u detí), nádormi čreva, prostaty a i. Najčastejšou extrapyramídovou manifestáciou býva cerebelárna ataxia, no môže sa vyskytovať aj chorea alebo opsoklonus-myoklonus-ataxia syndróm (OMAS). Najčastejším prejavom vôbec je senzitívna neuronopatia, no môže sa manifestovať aj limbickou alebo kmeňovou encefalitídou, senzitívne-motorickou neuropatiou, plexopatiou a ďalšími prejavmi [4,6]. Rozvoj je typicky subakútny. MR mozgu môže preukázať hyperintezívne zmeny v oblasti bazálnych ganglií, temporomeziálne a v bielej hmote. Vo väčšine prípadov ochorenie nedostatočne reaguje na liečbu [7].

Anti-CV2 (CRMP5) PNS je spojený najčastejšie s SCLC a tymómom. Je vôbec najčastejšou príčinou paraneoplastickej chorey, no môže sa vyskytovať aj ataxia, dystónia, parkinsonizmus a raritne OMAS. Ďalšie neurologické prejavy zahrňujú limbickú encefalitídu (LE), myelopatiu, polyneuropatiu, optickú neuritídu, retinitídu a Lambert-Eatonov myastenický syndróm (LEMS). MR vyšetrenie môže zobraziť hyperintenzívne zmeny v bielej hmote, bazálnych gangliách a temporomeziálne (najmä u pacientov s extrapyramidovými prejavmi) [8].

Anti-SOX1 PNS je väčšinou asociovaný s SCLC a cerebelárnou ataxiou [9]. Môže byť izolovaná, alebo v kombinácii s kmeňovou encefalitídou, LE, LEMS, či neuropatiou [10].

Anti-PCA-2 PNS je charakterizovaný tvorbou protilátok proti Purkyňovým bunkám mozočka 2. typu (PCA-2), výskytom SCLC (menej aj nemalobunkového karcinómu [NSCLC] a karcinómu prsníka) a rýchlo progredujúcim cerebelárnym syndrómom. Zriedkavo sú popísané aj prípady s choreou a dystóniou [11]. Ďalšími prejavmi sú encefalitída, encefalomyelitída, neuropatia a LEMS [2,11].

Cieľovým antigénom **anti-amphiphyzínového** PNS je intracelulárny proteín synaptických vezíkul zapojený do endocytózy neurotransmiterov potrebných pre GABAergické interneuróny. Prejavuje sa stiff-person syndrómom (SPS) asociovaným s nádorom prsníka, alebo SCLC. Postihuje väčšinou ženy stredného a vyššieho veku. Môže sa vyskytovať aj cerebelárna ataxia [12].

Anti-Ri (ANNA-2) PNS sa spája najčastejšie s karcinómom prsníka, ale aj ovárií a u mužov aj karcinómom pľúc [4]. Prejavuje sa pomerne pestrou extrapyramídovou manifestáciou: myoklonus, OMAS, okulopalatálny myoklonus, mozočková ataxia, parkinsonizmus, SPS, jaw-opening dystónia. Parkinsonizmus, obrna vertikálneho pohľadu spolu s kognitívnym deficitom, ako prejavy kmeňovej encefalitídy môžu napodobňovať progresívnu supranukleárnu paralýzu (PSP). Ďalšími prejavmi sú kmeňová encefalitída, LE, myelitída, a i. [4,6,13].

Anti-Yo (PCA-1) PNS je namierený proti intracelulárnemu antigénu, ktorý je výrazne exprimovaný v mozočku. Postihuje častejšie ženy. Asociované sú tumory prsníka a ovárií. U mužov boli zriedkavo opísané rôzne iné malignity. Najčastejšou extrapyramídovou manifestáciou je rýchlo progredujúci cerebelárny syndróm [14].

Anti-Ma2/Ma1 PNS postihuje väčšinou mužov do 50 rokov s asociovaným nádorom zo zárodočných buniek semenníkov; u jedincov oboch pohlaví nad 50 rokov je asociovanou malignitou NSCLC. U žien sa nezriedka vyskytuje aj dvojitá séropozitivita anti-Ma1 a anti-Ma2 protilátok spojených s ďalšími druhmi nádorov. Parkinsonizmus v dôsledku kmeňovej encefalitídy sa môže kombinovať so supranukleárnou pohľadovou obrnou vo vertikálnom smere a tak vytvárať PSP-like syndróm. Autoimunitné postihnutie diencefala sa prejavuje nadmernou dennou spavosťou, poruchou správania

proLékaře.cz | 24.11.2026

Tab. 1. Frekvencia výskytu extrapyramídových prejavov pri rôznych PNS.

Auto-protilátka	Extrapyramídová manifestácia											
	Dyst	Cho	Myo	Par	Tre	Ate	Ata	OMS	SPS	PxD	OLD	PERM
Hu		+				++	+++	++				
CV2	+	+++		+			++	+				
SOX1							+++					
PCA2	+	+					+++					
Amphiphyzín							+		+++			
Ri	++		+++	++			++		+			
Yo					+		+++	+				
Ma2/Ma1	+			+++				+				
Tr							+++					
KLHL11							+++	+				
AMPAR				+	+		++					
GABAbR		++					+	++			+	
mGluR5	+		+		+		++					
P/Q VGCC							+++	+				
NMDAR	++	+++	++	+	+	++	++			+	+++	
CASPR2		++	+		+		++					
mGluR1	+	+	+		+		+++					
GABAaR	+	++				+	++	+	+		++	
GFAP	+	+	+	+	++		+++					
GAD65	+	+	+	+			+++	+	+++			+
LGI1		++	+	+	+		+			+++		
DPPX			++	+	++		+	+	++			++
GlyR	+	+	+				+	+	++			+++
AQP4										++		
IgLON5	+	++	+	++	+		+++		+			
NF1							+++					
Homer-3							+++					
ITPR1							+++					
Neuro-chondrín							+++					
PDE10A	++	++		+			+					
TRIM							+++					
GluRD2							++	++				
AP3B2							+++					
Neurexin-3a			++								++	
Septin 3							+++					
Septin 5							+++					
D2R	++	++		++	+							
ZIC4			+				+++	+				
ATP1A3							++					
SEZ6L2				++			+++					

+++ typická extrapyramídová manifestácia; ++ pomerne častý prejav; + zriedkavá extrapyramídová manifestácia

Ata – ataxia; Ate – atetóza; Cho – chorea; Dyst – dystónia; Myo – myoklonus; OLD – orolinguálne dyskinézy; OMS – opsoklonus-myoklonus syndróm; Par – parkinsonizmus; PERM – progresívna encefalomyelitída s rigiditou a myoklonom; PNS – paraneoplastický neurologický syndróm, PxD – paroxyzmálne dyskinézy; SPS – stiff person syndróm; Tre – tremor

proLékaře.cz | 24.11.2026

v rapid eye movement (REM) spánku (inak typickou pre synukleopatie), syndrómom narkolepsie-kataplexie, endokrinnou alebo sexuálnou dysfunkciou. LE sa prejavuje alteráciou krátkodobej pamäti, epileptickými záchvatmi a halucináciami. Môže byť prítomný cerebelárny syndróm, postihnutie kmeňa, OMAS, myelopatia, alebo radikuloplexopatia. Na MR mozgu vidieť často T2/fluid attenuated inversion recovery (FLAIR) hyperintenzity v ponse, mezencefale, talame, bazálnych gangliách, mozočkových pedunkuloch, hypotalame, amygdale, či spánkových lalokoch [15].

Anti-Tr/DNER (Delta/notch-like epidermal growth factor-related receptor) PNS poškodzuje Purkyňove bunky mozočka. Vyskytuje sa častejšie u mužov, asociovaný je najčastejšie s Hodgkinovym lymfómom a prejavuje sa dominantne subakútnym mozočkovým syndrómom. V polovici prípadov je kombinovaný aj s ďalšími prejavmi (kognitívne poruchy, polyneuropatia, senzitívna ataxia, LE). Na MR mozgu je charakteristická degenerácia mozočka [16].

Anti-KLHL11 (Kelch-like protein 11) PNS sa prejavuje hlavne u mužov so seminómom, u žien s teratómom alebo karcinómom ovárií, a to rhombencefalitídou s postihnutím *mozočka* a mozgového kmeňa. Popísaná bola aj OMAS, LE alebo encefalomyelitída [17].

2. Syndrómy asociované so stredne rizikovými protilátkami

Anti-AMPAR PNS je asociovaný najčastejšie s nádormi týmusu, pľúc, adenokarcinómom prsníka a ovariálnym teratómom. Klinicky sa manifestuje najčastejšie LE. Extrapyramídové prejavy (ataxia, dyskinézy, parkinsonizmus) sú zriedkavé [18,19].

Anti-GABAbR (GABA B receptor) PNS postihuje častejšie mužov s SCLC. Typickou manifestáciou je LE s epileptickými záchvatmi (často so status epilepticus). Extrapyramídové prejavy zahŕňajú choreu, izolovaný opsoklonus alebo v rámci OMAS, cerebelárnu ataxiu a periorálne dyskinézy. Bola popísaná aj kmeňová encefalitída a agrypnia excitata, prejavujúca sa insomniou, aktiváciou autonómneho nervového systému a celkovou hyperaktivitou [6].

Anti-mGluR5 PNS najčastejšie je asociovaný s Hodgkinovým lymfómom. Po flu-like prodromálnych prejavoch sa typicky rozvíja porucha nálady, kognitívny deficit a psychóza. U polovici pacientov bývajú epileptické záchvaty. V rámci extrapyramídových prejavov sa u detí vyskytuje dystónia a okulogýrne krízy, u dospelých tras, myoklonus a ataxia [20].

Anti-VGCC PNS postihuje napäťovo riadené vápnikové kanály P/Q typu a je asociovaný väčšinou s SCLC. Prejavuje sa LEMS a rýchlo progredujúcim cerebelárnym syndrómom [4].

Anti-NMDAR encefalitída (N-methyl-D--aspartate-receptor) má výraznú prevalenciu u žien (okolo 80 %) a silnú asociáciu s ovariálnym teratómom. Začína sa prodromálnou fázou s cefaleou, zvýšenou teplotou a respiračnou infekciou. Subakútne sa vyvíjajú psychické poruchy (zmena nálady, halucinácie a bludy). Neskôr sa pridružujú poruchy pamäti, epileptické záchvaty a extrapyramídové prejavy. Charakteristickými sú orolinguálne, faciálne a končatinové dyskinézy (stereotýpie a chorea), ktoré sa prejavujú aj pri poruche vedomia. Zriedkavejšie sa vyskytuje myoklonus, dystónia, parkinsonizmus, opistotonus a katatónia. Niekedy môžu prevládať hypokinetické príznaky napodobňujúce priebeh letargickej encefalitídy [21]. Nápadné sú poruchy spánku: agrypnia excitata alebo status dissociatus (parasomnia, pri ktorej prejavy non-REM, REM spánku a bdelosti koexistujú alebo sa rýchlo menia). Priebeh je často komplikovaný kvantitatívnou poruchou vedomia, dysautonómiou a centrálnou hypoventiláciou. MR mozgu môže zobrazovať hyperintenzity v mozgovom kmeni, hippokampe, a temporálnom a frontálonom kortexe [7]. U niektorých pacientov je v EEG zázname pomerne špecifický „extreme delta brush" vzorec s difúznou kontinuálnou rytmickou delta aktivitou so superponovanou rýchlou aktivitou [22]. Liečba býva asi v 80 % prípadoch úspešná, no môžu nastať relapsy. Celková mortalita je okolo 10% [23].

Anti-CASPR2 protilátkový syndróm (Contactin-associated protein 2) postihuje najčastejšie mužov s tymómom. Medzi extrapyramídové prejavy patrí chorea, mozočková ataxia, tremor, či charakteristický ortostatický myoklonus dolných končatín. V klinickom obraze môžu byť prejavy hyperexcitability periférnych nervov (neuromyotónia, myokýmia), a to izolovane, alebo v rámci Morvanovho syndrómu s dysautonómiou, insomniou (status dissociatus a agrypnia excitata) a fluktuujúcou encefalopatiou s neuropsychiatrickými symptómami. Ochorenie môže imitovať Guillain-Barrého syndróm, Creutzfeld-Jakobovu chorobu, či amyotrofickú laterálnu sklerózu s frontotemporálnou demenciou [24].

3. Syndrómy asociované s nízko rizikovými protilátkami

Anti-mGluR1 protilátkový syndróm sa najčastejšie prejavuje akútnym/subakútnym cerebelárnym syndrómom, zriedkavo myoklonom, choreiformnými pohybmi, alebo dystóniou. Môže sa prejavovať aj LE či dysgeúziou s pocitom pálivej, slanej alebo kovovej chuti [25].

Anti-GABAaR protilátkový syndróm (GABA A receptor) sa prejavuje encefalitídou asociovanou najčastejšie s tymómom. U tretiny pacientov sa vyskytujú abnormálne pohyby (orofaciálne dyskinézy, dystónia, choreoatetóza). Môže byť prítomná ataxia, katotónia, SPS, epileptické záchvaty, zmeny psychiky a kognície [26].

Anti-GFAP (Glial fibrillary acid protein) PNS sa začína prodromálnymi príznakmi (cefalea, febrílie, meningeálne prejavy), ktoré týždne až mesiace predchádzajú subakútnu meningoencefalitídu s rozličnými prejavmi vrátane cerebelárnych príznakov, rhombencefalitídy, epieleptických záchvatov a pod. Zriedkavejšie sa môžu vyskytovať rozličné extrapyramídové poruchy (myoklonus, tremor, dystónia, hyperekplexia (nadmerná úľakova reakcia na taktilné a akustické stimuly), dyskinézy, parkinsonizmus). MR mozgu u približne tretiny pacientov zobrazuje charakteristický periventrikulárne lokalizovaný perivaskulárny lineárny radiálny postkontrastný enhancement. V oblasti C a Th úseku miechy sa môžu vyskytovať longitudinálne rozsiahle lézie [27]. U štvrtiny pacientov je prítomná hyponatrémia [28].

Anti-GAD65 syndróm je charakterizovaný tvorbou autoprotilátok proti kyslej glutamát-dekarboxyláze. Je zriedka asociovaný s malignitou, no bol popísaný pri SCLC, malígnom tymóme alebo karcinóme prsníka. V 2/3 prípadov sú postihnuté ženy. Často koexistuje s inými autoimunitnými poruchami (diabetes mellitus 1. typu, celiakia a pod). Typickou manifestáciou je subakútne alebo chronicky sa vyvíjajúci SPS s fluktuujúcimi stavmi stuhnutosti a kŕčov lumbálneho svalstva (s charakteristickou hyperlordózou) a proximálnych svalových skupín dolných končatín. Môžu existovať fokálne formy obmedzené na jednu končatinu (stiff limb syndróm). Zriedkavejšie sa ochorenie manifestuje pod obrazom progresívnej encefalomyelitídy s rigiditou a myoklonom (PERM), pri ktorej býva tiež hyperekplexia. Môže sa vyskytovať aj izolovaná cerebelárna ataxia, LE, epilepsia, či kmeňová symptomatika. Zriedkavo sa vyskytujú extrapyramídové po-

proLékaře.cz | 24.11.2026

ruchy (parkinsonizmus, chorea, dystónia, syndróm opsoklonus myoklonus [OMS], palatálny myoklonus). MR mozgu je väčšinou v norme [6,7,21].

Anti-LGI1 (Leucine-rich glioma-inactivated protein 1) autoprotilátky sú asociované s malignitou zriedkavo; najčastejšie s malígnym tymómom. Ochorenie sa najčastejšie manifestuje faciobrachiálnymi dystonickými záchvatmi (FBDS) – ide o krátke, stereotypné a časté (aj 100× denne) dystonické pohyby väčšinou vo faciobrachiálnej distribúcii. Postihnuté strany sa často striedajú. Iktálne EEG je väčšinou negatívne, a antiepileptická liečba je väčšinou neúčinná. Zriedkavejšie sa vyskytujúce extrapyramídové prejavy zahŕňajú choreu, myoklonus, parkinsonizmus a tremor. Postihnutie CNS prebieha väčšinou pod obrazom LE [20]. V 70 % prípadov býva prítomná hyponatriémia. Prodromálnym prejavom encefalitídy môže byť epizodická bradykardia, niekedy s nutnosťou implantácie kardiostimulátora [29].

Anti-DPPX syndróm (Dipeptidyl-peptidase-like protein-6) sa prejavuje triádou príznakov: hnačka s úbytkom hmotnosti (častý prodromálny prejav), kognitívna dysfunkcia a hyperexcitabilita CNS, prejavujúca sa spasticitou, rigiditou, a hyperekplexiou (symptómy SPS a PERM); ďalšími extrapyramídovými prejavmi sú myoklonus, OMS, tremor, parkinsonizmus a ataxia. Môžu sa vyskytovať epileptické záchvaty, periodické pohyby končatín v spánku, kmeňové postihnutie a ďalšie iné príznaky [30,31].

Anti-GlyR syndróm charakterizujú autoprotilátky proti glycínovému receptoru, sprostredkujúcemu inhibičnú neurotransmisiu a exprimovanému na povrchu motorických neurónov v kmeni, mieche, mozočku a hippokampe. Približne polovica pacientov sa manifestuje syndrómom PERM so subakútnym začiatkom, hyperekplexiou, rigiditou, myoklonom, kmeňovými symptómami a poruchou autonómnych funkcií. Ďalšími prejavmi môžu byť epileptické záchvaty, SPS, OMS, extrapyramídové prejavy (cerebelárna ataxia, myoklonus, laryngeálna dystónia, hemibalizmus, tiky), postihnutie kmeňa, LE a iné [32].

Anti-AQP-4 protilátkový syndróm (aquaporín 4) je známy svojou manifestáciou v podobe neuromyelitis optica prejavujúcou sa optickou neuritídou, transverzálnou myelitídou, pyramídovými príznakmi, syndrómom area postrema (zvracanie, protrahovaný singultus), diencefalickým syndróm s narkolepsiou a kmeňovou encefalitídou. Z extrapyramídových prejavov sa môžu vyskytovať paroxyzmálne tonické kŕče (opakujúce sa bolestivé asymetrické dystonické posturovanie jednej alebo viacerých končatín niekedy predchádzané senzorickou aurou) [21].

Anti-IgLON5 syndróm má črty autoimunitného ochorenia aj neurodegenerácie (akumulácia hyperfosforylovaného tau proteínu) [21]. Väčšinou má chronický priebeh, no u štvrtiny pacientov môže vzniknúť akútne/subakútne. Typické sú súčasné NREM aj REM poruchy spánku (REM behavior disorder, insomnia, chrápanie, spánkové apnoe, stridor počas spánku), bulbárne príznaky s dysfágiou, dysartriou, laryngospazmom a centrálnou hypoventiláciou. Extrapyramídové prejavy môžu byť hypokinetické (parkinsonizmus, freezing chôdze) aj hyperkinetické (chorea – najčastejšie, tremor, dystónia, myoklonus). Častý je postupný rozvoj demencie. Abnormality očných pohybov s parézou vertikálneho/horizontálneho pohľadu spolu s kognitívnym deficitom a parkinsonizmom pripomínajú PSP. Prítomné môžu byť mozočkové príznaky (izolovaná ataxia býva len raritne), poruchy autonómneho nervového systému a i. [33]. MR mozgu je väčšinou v norme. DATScan však často vykazuje deficit vychytávania presynaptických dopamínových transportérov. Nápomocná môže byť polysomnografia [34,35].

4. Syndrómy asociované so zriedkavo sa vyskytujúcimi autoprotilátkami

Do tejto skupiny patrí množstvo rozličných syndrómov, ktoré tu budú opísané len stručne, hlavne s dôrazom na charakteristický klinický obraz, vrátane extrapyramídových prejavov. Jedná sa o syndrómy s existujúcimi nasledujúcimi autoprotilátkami: **Anti-NF1:** subakútna rýchlo progredujúca mozočková ataxia a encefalopatia, zriedkavejšie myelopatia [36]; **Anti-Homer-3:** akútny/subakútny cerebelárny syndróm s ataxiou, dysartriou, nystagmom (často downbeat). Na MR vo väčšine prípadov s atrofiou mozočka a ponsu, niekedy s obrazom hot cross bun sign napodobňujúceho multisystémovú atrofiu [37]; **Anti-ITPR1:** mozočková ataxia, zriedkavejšie encefalitída s epileptickými záchvatmi, myelopatia [36]; **Anti-Neurochondrin:** väčšinou cerebelárna ataxia [36]; **Anti-PDE10A:** najčastejšie chorea, balizmus, dystónia, zriedkavejšie aj parkinsonizmus, encefalopatia, ataxia, kmeňové postihnutie [38]; **Anti-TRIM:** subakútny rozvoj ťažkej mozočkovej ataxie, tiež encefalitída, demencia [39]; **Anti-GluRD2:** OMS, encefalitída s kognitívnymi a behaviorálnymi poruchami a epileptickými záchvatmi [4,6]; **Anti-AP3B2:** subakútna progredujúca ataxia (mozočková aj senzitívna) [36]; **Anti-Neurexin-3a:** prodromálne symptómy + následný rozvoj encefalopatie, poruchy vedomia, záchvatov, časté sú extrapyramídové prejavy (orofaciálne dyskinézy, myoklónie) [40]; **Anti-Septin 3:** väčšinou subakútna progredujúca mozočková ataxia, dysartria, downbeat nystagmus [41]; **Anti-D2R:** patrí do skupiny encefalitídy bazálnych ganglií, vzniká po prekonanej infekcii alebo očkovaní, prejavuje sa dystóniou, parkinsonizmom, choreou a okulogýrnymi krízami, môže sa zamieňať za Sydenhamovu choreu [42,43]; **Anti-ZIC4**: mozočková ataxia, zriedkavejšie OMS, myoklonus [44]; **Anti-ATP1A3:** cerebelárna ataxia, postihnutia kmeňa, vertikálna paréza smerom nadol, poruchy zraku [45]; **Anti-SEZ6L2:** subakútne sa vyvíjajúca mozočková ataxia, parkinsonizmus [46].

Diagnostické postupy pri PNS

Na extrapyramídové PNS pomýšľame najmä pri akútne/subakútne vzniknutých poruchách, ktoré sú často združené aj s ďalšími príznakmi (encefalitída, epilepsia a pod.) a nepredpokladáme pri nich neurodegeneratívnu alebo inú príčinu. Na prítomnosť malignity môžu poukazovať systémové príznaky (chudnutie, strata chuti do jedla, únava a pod.). Základným paraklinickým vyšetrením je MR mozgu, ktorá môže byť normálna, nešpecifická, alebo s charakteristickými signálovými zmenami (napr. pri anti-Ma2 encefalitíde alebo anti-GFAP astrocytopatii – viď vyššie) (obr. 1). Vyšetrenie likvoru môže preukázať normálny nález, hyperproteinorachiu, lymfocytárnu pleocytózu, zvýšený protilátkový IgG index (norma IgG likvor/sérum < 1,5) či prítomnosť oligoklonálnych pásov [47].

Kardinálne je súčasné vyšetrenie konkrétnych autoprotilátok v krvi a v likvore. V klinickej praxi je pomerne bežná identifikácia protilátok, ktorých korelácia s klinickým obrazom a celkový význam vôbec sú otázne. V prospech zníženia asociácie autoprotilátok s klinickou manifestáciou hrá atypický klinický obraz, všeobecne nízke titre protilátok v sére, alebo absencia protilátok v likvore (pozor však: anti-AQP4 a anti-LGI1 sú primárne detekovateľné len v sére a naopak anti-GlyR alebo anti-NMDAR sú detekované len v likvore). Na zvýšenie spoľahlivosti detekovaných výsledkov v koreláte s klinickým obrazom je vhodné používať kombi-

proLékaře.cz | 24.11.2026

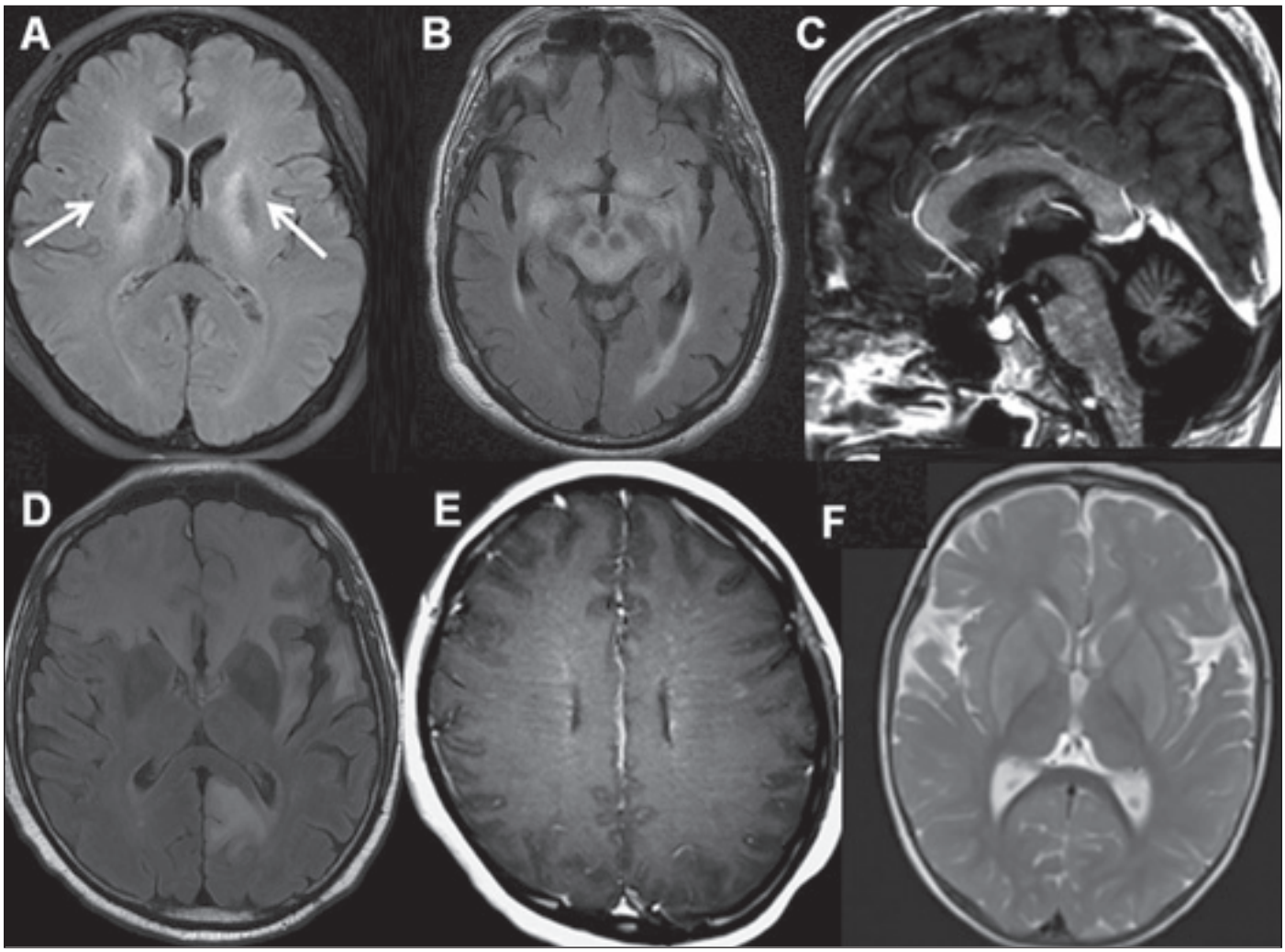

Obr. 1. MR pri PNS s extrapyramídovými prejavmi.
(A) T2/FLAIR hyperintenzívne lézie v bazálnych gangliách (šípky) a bielej hmote pri anti-CV2/CRMP5 encefalitíde [8].
(B) T2/FLAIR obraz limbickej, diencefalickej a kmeňovej encefalitídy asociovanej s anti-Ma2 protilátkami [15].
(C) Atrofia mozočka pri Tr/DNER PNS (T1) [16].
(D) Rozsiahle splývavé T2/FLAIR abnormality vo frontálnych lalokoch, ľavom temporálnom a ľavom okcipitálnom laloku pri anti-GABAaR encefalitíde [26].
(E) Radiálny vzorec linearného periventrikulárneho postkontrastného zvýraznenia pri anti-GFAP astrocytopatii (T1) [27].
(F) T2 hyperintenzity v oblasti striáta u pacienta s anti-DR2 autoprotilátkami [42].
FLAIR – fluid attenuated inversion recovery; PNS – paraneoplastické neurologické syndrómy

Fig. 1. MRI in PNS with movement disorders
(A) T2/FLAIR hyperintensive lesions in basal ganglia (arrows) and whitte matter in anti-CV2/CRMP5 encephalitis [8].
(B) T2/FLAIR picture of limbic, diencephalic, and brainstem encephalitis associated with anti-Ma2 antibodies [15].
(C) Cerebellar atrophy in Tr/DNER paraneoplastic syndrome (T1) [16].
(D) Extensive confluent T2/FLAIR abnormalities in frontal lobes, left temporal, and left occipital lobe in anti-GABAaR encephalitis [26].
(E) Radial pattern of linear periventricular postcontrast enhancement in anti-GFAP astrocytopathy (T1) [27].
(F) T2 hyperintensities in striatum in a patient with anti-DR2 autoantibodies [42].
FLAIR – fluid attenuated inversion recovery; PNS – paraneoplastic neurological syndromes

náciu antigén-špecifických testov (imunoblot, enzyme-linked immuno sorbent assay [ELISA]/rádioimunoanalýza [RIA], alebo collagen binging assay [CBA]) s tissue-based assay (TBA). Na protilátky proti intracelulárnym antigénom je vhodný imonublot a na protilátky proti povrchovým antogénom metódy ELISA alebo RIA. Pri atypických klinických prejavoch je vhodné opakovanie stanovenia protilátok v čase [47]. Podobne ako pri genetických ochoreniach, aj pri protilátkových syndrómoch, môže byť jedna protilátka asociovaná s rozličným klinickým obrazom (fenotypická heterogenita) a jeden fenotyp môže byť asociovaný s rozličnými protilátkami (protilátková heterogenita), čo môže podmieňovať rozličný priebeh, ale aj odpoveď na terapiu a prognózu ochorenia (napr. SPS spôsobený anti-GAD, DPPX, alebo protilátkami proti amphifyzínu) [48]. Analogicky k pojmu variant s nejasným vý-

proLékaře.cz | 24.11.2026

znamom (variant of unknown significance; VUS) používanom v rámci genetických testov, sa pri stanovovaní autoprotilátok zaužíval pojem protilátka s nejasným významom (antibody of unknown significance; AUS). Stále však nie sú zavedené jasné kritériá pre AUS a tak ich interpretácia väčšinou stojí na samotnom lekárovi [49].

Potrebné je cielene pátrať po výskyte malignity (kontrastné CT hrudníka, brucha a orgánov malej panvy, PET, biopsia a pod.). Prínosné môže byť aj vyšetrenie onkomarkerov s ohľadom na predpokladaný druh nádoru. Približne v 80 % prípadov sa zistí nádor už pri prvom skríningu [47]. V prípade negatívneho skríningu u pacientov s prítomnosťou vysoko rizikových autoprotilátok sa majú vyšetrenia v priebehu 2 rokov opakovať každých 4–6 mesiacov, u pacientov s výskytom nízkorizikových autoprotilátok stačí iniciálny komplexný skríning na tumor [2].

Princípy liečby PNS

V prípade preukázania malignity je potrebná liečba samotného nádoru (operačná, chemoterapia apod.). K tomu by mala byť zahájená čím skôr akútna imunoterapia. S jej iniciáciou by sa nemalo čakať do obdržania výsledkov autoprotilátok z likvoru a séra [9]. Prvolíniová imunosupresívna liečba zahŕňa intravenózny metylprednizolón (IVMP) (1 g/denne v priebehu 3–5 dní), intravenózny imunoglobulín (IVIG) (2 g/kg počas 5 dní) a plazmaferézu (5–7 cyklov v priebehu 7–14 dní). Niekedy je prínosné použiť kombinácie prvolíniových preparátov, napr. IVPM + plazmaferéza, alebo IVMP + IVIG. Pri účinnosti IVMP pokračujeme perorálnymi kortikoidmi s následnou postupnou redukciou dávky podľa klinického stavu [50]. Druholíniová liečba (napr. rituximab, cyklofosfamid a pod.), sa používa ako udržiavacia liečba, pri nedostatočnej efektivite prvoliniových preparátov, alebo v prípade definitívneho PNS. Keďže viaceré z nich majú oneskorený nástup účinku, vhodné je pokračovať v liečbe perorálnymi kortikoidmi s postupnou redukciou dávky v priebehu 12–16 týždňov [8,51]. Závažnosť a progresia prejavov sú rozhodujúcimi faktormi vo výbere daného preparátu. Pri agresívnom priebehu je liekom voľby perorálny alebo intravenózny cyklofosfamid, pri PNS s prítomnosťou protilátok proti povrchovým antigénom je prínosný rituximab [51]. Pri nedostatočnej účinnosti bežných druholíniových preparátov pripadajú do úvahy ďalšie preparáty, ako napr. tocilizumab, takrolimus, sirolimus, anti-CD20 monoklonálne protilátky (ofatumumab, ocrelizumab), pri anti-NMDAR encefalitíde eculizumab, satralizumab, a ďalšie iné [52]. Dôležitú úlohu hrá symptomatická terapia (skúška s L-Dopa pri parkinsonizme, tetrabenazín pri chorei, botulotoxín pri dystónii, piracetam, klonazepam alebo levetiracetam pri myoklone a pod).

Konflikt záujmov

Autori prehlasujú, že v súvislsoti s týmto článkom nemajú žiadny konflikt záujmov.

Literatúra

1. Schulz P, Prüss H. „Hirnsymptome bei Carcinomatose" – Hermann Oppenheim and an early description of a paraneoplastic neurological syndrome. J Hist Neurosci 2015; 24(4): 371–377. doi: 10.1080/0964704X.2015.1021120.

2. Graus F, Vogrig A, Muñiz-Castrillo S et al. Updated diagnostic criteria for paraneoplastic neurologic syndromes. Neurol Neuroimmunol Neuroinflamm 2021; 8(4): e1014. doi: 10.1212/NXI.0000000000001014.

3. Sophie LD, Harald P. Paraneoplastic autoimmune neurological syndromes and the role of immune checkpoint inhibitors. Neurotherapeutics 2022; 19(3): 848–863. doi: 10.1007/s13311-022-01184-0.

4. Iorio R, Spagni G, Masi G. Paraneoplastic neurological syndromes. Semin Diagn Pathol 2019; 36(4): 279–292. doi: 10.1053/j.semdp.2019.06.00.

5. Vogrig A, Muñiz-Castrillo S, Desestret V et al. Pathophysiology of paraneoplastic and autoimmune encephalitis: genes, infections, and checkpoint inhibitors. Ther Adv Neurol Disord 2020; 13: 1756286420932797. doi: 10.1177/1756286420932797.

6. Balint B, Vincent A, Meinck HM et al. Movement disorders with neuronal antibodies: syndromic approach, genetic parallels and pathophysiology. Brain 2018; 141(1): 13–36. doi: 10.1093/brain/awx189.

7. Hsieh PC, Wu YR. Diagnosis and clinical features in autoimmune-mediated movement disorders. J Mov Disord 2022; 15(2): 95–105. doi: 10.14802/jmd.21077.

8. Wu X, Wang H, Xu G et al. Anti-CV2 autoimmune encephalitis with Parkinson-like symptoms and bilateral leukoencephalopathy – a case report. Front Neurol 2019; 10: 1064. doi: 10.3389/fneur.2019.01064.

9. Michelle FD, Naga K, Mahmoud E et al. Paraneoplastic neurological syndromes: clinical presentations and management. Ther Adv Neurol Disord 2020; 14: 1756286420985323. doi: 10.1177/1756286420985323.

10. Li Ch, Wang X, Sun L et al. Anti-SOX1 antibody-positive paraneoplastic neurological syndrome presenting with Lambert-Eaton myasthenic syndrome and small cell lung cancer: a case report. Thorac Cancer 2020; 11(2): 465–469. doi: 10.1111/1759-7714.13290.

11. Gupta HV, Gervais C, Ross MA et al. Purkinje cell cytoplasmic antibody (PCA-2)-related chorea-dystonia syndrome. Tremor Other Hyperkinet Mov 2016; 6: 420. doi: 10.7916/D8SX6DFJ.

12. Sun Y, Qin X, Huang D et al. Anti-amphiphysin encephalitis: expanding the clinical spectrum. Front Immunol 2023; 14: 1084883. doi: 10.3389/fimmu.2023.1084883.

13. Simard C, Vogrig A, Joubert B et al. Clinical spectrum and diagnostic pitfalls of neurologic syndromes with Ri antibodies. Neurol Neuroimmunol Neuroinflamm 2020; 7(3): e699. doi: 10.1212/NXI.0000000000000699.

14. Deac S, Stana MM, Havasi AD et al. Paraneoplastic cerebellar degeneration associated with anti-Yo antibodies in an ovarian cancer case: a case report. Gynecol Oncol Rep 2020; 35: 100695. doi: 10.1016/j.gore.2020.100695.

15. Ortega Suero G, Sola-Valls N, Escudero D et al. Anti-Ma and anti-Ma2-associated paraneoplastic neurological syndromes. Neurologia 2018; 33(1): 18–27. doi: 10.1016/j.nrl.2016.05.010.

16. Peter E, Do LD, Hannoun S et al. Cerebellar ataxia with anti-DNER antibodies: outcomes and immunologic features. Neurol Neuroimmunol Neuroinflamm 2022; 9(5): e200018. doi: 10.1212/NXI.0000000000200018.

17. Mandel-Brehm C, Dubey D, Kryzer TJ et al. Kelch-like protein 11 antibodies in seminoma-associated paraneoplastic encephalitis. N Engl J Med 2019; 381(1): 47–54. doi: 10.1056/NEJMoa1816721.

18. Laurido-Soto O, Brier MR, Simon LE et al. Patient characteristics and outcome associations in AMPA receptor encephalitis. J Neurol 2019; 266(2): 450–460. doi: 10.1007/s00415-018-9153-8.

19. Höftberger R, Sonderen A, Leypoldt F et al. Encephalitis and AMPA receptor antibodies: novel findings in a case series of 22 patients. Neurology 2015; 84(24): 2403–2412. doi: 10.1212/WNL.0000000000001682.

20. Guo K, Liu X, Gong X et al. Autoimmune encephalitis with mGluR5 antibodies: a case series from China and review of the literature. Front Immunol 2023; 14: 1146536. doi: 10.3389/fimmu.2023.1146536.

21. Damato V, Balint B, Kienzler AK et al. The clinical features, underlying immunology, and treatment of autoantibody-mediated movement disorders. Mov Disord 2018; 33(9): 1376–1389. doi: 10.1002/mds.27446.

22. Miao A, Shi Y, Xiang J et al. Using EEG and MEG to characterize extreme delta brush in a patient with anti-NMDA receptor encephalitis. BMC Neurology 2021; 21(1): 134. doi: 10.1186/s12883-021-02157-0.

23. Thomas L. Treatment and prognosis of anti-NMDA receptor encephalitis. [online]. Dostupné z: https://www.news-medical.net/health/Treatment-and-Prognosis-of-Anti-NMDA-Receptor-Encephalitis.aspx.

24. Shivaram S, Nagappa M, Seshagiri DV et al. Clinical profile and treatment response in patients with CASPR2 antibody-associated neurological disease. Ann Indian Acad Neurol 2021; 24(2): 178–185. doi: 10.4103/aian.AIAN_574_20.

25. Khojah O, Makkawi S, Alghamdi S. Anti-mGluR1 encephalitis: case illustration and systematic review. Front Neurol 2023; 14: 1142160. doi: 10.3389/fneur.2023.1142160.

26. Spatola M, Petit-Pedrol M, Simabukuro MM et al. Investigations in GABAA receptor antibody-associated encephalitis. Neurology 2017; 88(11): 1012–1020. doi: 10.1212/WNL.0000000000003713.

27. Wang H, Chin JH, Fang B et al. Autoimmune glial fibrillary acidic protein astrocytopathy manifesting as subacute meningoencephalitis with descending myelitis: a case report. BMC Neurology 2020; 20(1): 443. doi: 10.1186/s12883-020-02021-7.

28. Dumonceau AG, Ameli R, Rogemond V et al. Glial fibrillary acidic protein autoimmunity: a French cohort study. Neurology 2022; 98(6): e653–e668. doi: 10.1212/WNL.0000000000013087.

29. Naasan G, Irani SR, Bettcher BM et al. Episodic bradycardia as neurocardiac prodrome to voltage-gated potassium channel complex/leucine-rich, glioma inactivated 1 antibody encephalitis. JAMA Neurol 2014; 71(10): 1300–1304. doi: 10.1001/jamaneurol.2014.1234.

30. Lin J, Zhu M, Mao X et al. Anti-dipeptidyl-peptidase-like protein 6 encephalitis with pure cerebellar ataxia: a case report. BMC Neurology 2022; 22(1): 242. doi: 10.1186/s12883-022-02769-0.

31. Hara M, Helena Ariño H, Petit-Pedrol M et al. DPPX antibody-associated encephalitis. Neurology 2017; 88(14): 1340–1348. doi: 10.1212/WNL.0000000000003796.

32. Swayne A, Tjoa L, Broadley S et al. Anti glycine receptor antibody related disease: a case series and literature review. Eur J Neurol 2018; 25(10): 1290–1298. doi: 10.1111/ene.13721.

proLékaře.cz | 24.11.2026

33. Zhang YH, Ni Y, Gao YN et al. Anti-IgLON5 disease: a novel topic beyond neuroimmunology. Neural Regen Res 2023; 18(5): 1017–1022. doi: 10.4103/1673-5374.355742.
34. Grüter T, Möllers FE, Tietz A et al. Clinical, serological and genetic predictors of response to immunotherapy in anti-IgLON5 disease. Brain 2023; 146(2): 600–611. doi: 10.1093/brain/awac090.
35. Fu Y, Zou X, Liu L. Epileptic seizures and right-sided hippocampal swelling as presenting symptoms of anti-IgLON5 disease: a case report and systematic review of the literature. Front Neurol 2022; 13: 800298. doi: 10.3389/fneur.2022.800298.
36. Garza M, Piquet AL. Update in autoimmune movement disorders: newly described antigen targets in autoimmune and paraneoplastic cerebellar ataxia. Front Neurol 2021; 12: 683048. doi: 10.3389/fneur.2021.683048.
37. Klötzsch C, Böhmert M, Hermann R et al. Anti-Homer-3 antibodies in cerebrospinal fluid and serum samples from a 58-year-old woman with subacute cerebellar degeneration and diffuse breast adenocarcinoma. Neurol Res Pract 2022; 4(1): 29. doi: 10.1186/s42466-022-00194-9.
38. Zekeridou A, Kryzer T, Guo Y et al. Phosphodiesterase 10A IgG: a novel biomarker of paraneoplastic neurologic autoimmunity. Neurology 2019; 93(8): e815–e822. doi: 10.1212/WNL.0000000000007971.
39. Vilaseca A, González V, Auger C et al. Teaching neuroimage: paraneoplastic cerebellar degeneration and antibodies to TRIM 9 and 67 secondary to melanoma. Neurology 2023; 101(16): e1652–e1653. doi: 10.1212/WNL.0000000000207702.
40. Gresa-Arribas N, Planagumà J, Petit-Pedrol M et al. Human neurexin-3α antibodies associate with encephalitis and alter synapse development. Neurology 2016; 86(24): 2235–2242. doi: 10.1212/WNL.0000000000002775.
41. Miske R, Scharf M, Borowski K et al. Septin-3 autoimmunity in patients with paraneoplastic cerebellar ataxia. J Neuroinflammation 2023; 20(1): 88. doi: 10.1186/s12974-023-02718-9.
42. Dai X, Kuang L, Feng L et al. Anti-dopamine receptor 2 antibody-positive encephalitis in adolescent. Front Neurol 2020; 11: 471. doi: 10.3389/fneur.2020.00471.
43. Marques-Matos C, Melo C, Sampaio M et al. Child neurology: treatable bilateral striatal lesions related to anti-dopamine 2 receptor autoimmunity. Neurology 2018; 91(2): 98–101. doi: 10.1212/WNL.0000000000005774.
44. Loehrer PA, Timmermann L, Pehl A et al. Rhombencephalitis associated with isolated Zic4-antibodies in paraneoplastic cerebellar degeneration: a case report. BMC Neurology 2020; 20(1): 208. doi: 10.1186/s12883-020-01788-z.
45. Garceza D, Marquesa J, Fernandesa M et al. ATP1A3: an unusual antigen to consider in patients with subacute ataxia and vertical gazepalsy. Mult Scler Relat Disord 2020; 43: 102160. doi: 10.1016/j.msard.2020.102160.
46. Kather A, Holtbernd F, Brunkhorst R et al. Anti-SEZ6L2 antibodies in paraneoplastic cerebellar syndrome: case report and review of the literature. Neurol Res Pract 20221; 4(1): 54. doi: 10.1186/s42466-022-00218-4.
47. Gövert F, Leypoldt F, Junker R et al. Antibody-related movement disorders – a comprehensive review of phenotype-autoantibody correlations and a guide to testing. Neurol Res Pract 2020; 2: 6. doi: 10.1186/s42466-020-0053-x.
48. Balint B. Relevance of antibody testing in movement disorders. Mov Disord Clin Pract 2023; 10(Suppl 2): S32–S35. doi: 10.1002/mdc3.13772.
49. Balint B, Bhatia KP, Dalmau J. „Antibody of Unknown Significance" (AUS): the issue of interpreting antibody test results. Mov Disord 2021; 36(7): 1543–1547. doi: 10.1002/mds.28597.
50. Marsili L, Marcucci S, LaPorta J et al. Paraneoplastic neurological syndromes of the central nervous system: pathophysiology, diagnosis, and treatment. Biomedicines 2023; 11(5): 1406. doi: 10.3390/biomedicines11051406.
51. Jiraporn J, Pritikanta P, Smathorn T et al. Paraneoplastic neurological syndrome: an evolving story. Neurooncol Pract 2021; 8(4): 362–374. doi: 10.1093/nop/npab002.
52. Harald P. Autoantibodies in neurological disease. Nat Rev Immunol 2021; 21(12): 798–813. doi: 10.1038/s41577-021-00543-w.

