proLékaře.cz | 24.11.2026

doi: 10.48095/cccsnn2025153

Úvodní informace o roli hypofrakcionované léčby gama nožem u mozkových metastáz

Introduction to the role of hypofractionated gamma knife therapy in brain metastases

Redakční rada potvrzuje, že rukopis práce splnil ICMJE kritéria pro publikace zasílané do biomedicínských časopisů.
The Editorial Board declares that the manuscript met the ICMJE "uniform requirements" for biomedical papers.

T. Chytka[1], R. Liščák[1], P. Štursa[2]

[1] Oddělení stereotaktické a radiační neurochirurgie, Nemocnice na Homolce, Praha
[2] Radiodiagnostické oddělení, Nemocnice na Homolce, Praha

✉
MUDr. Tomáš Chytka
Oddělení stereotaktické a radiační neurochirurgie
Nemocnice na Homolce
Roentgenova 37/2
150 30 Praha 5
e-mail: tomas.chytka@homolka.cz

Přijato k recenzi: 26. 8. 2024
Přijato do tisku: 16. 4. 2025

Souhrn
Jednorázové ozáření gama nožem má své jasné radiobiologické výhody, ale současně také limitace, dané nejčastěji velikostí nádoru. Radiochirurgická léčba pak může být rozdělena i do několika sezení, přičemž každé sezení je přerušováno dostatečně dlouhým časovým intervalem závisejícím na léčebném režimu. Poslední technický rozvoj gama nože umožnil rozšířit indikační spektrum pomocí integrovaného cone beam CT a neinvazivní fixace termoplastickou maskou na indikace, které nejsou vhodné k jednorázovému ozáření, ale je možné je léčit hypofrakcionovaně s hlavní přidanou hodnotou gama nože, tedy submilimetrovou přesností ozáření, vysokou konformitou aplikované dávky a strmým gradientem spádu dávky za hranicí nádoru. Informace o hypofrakcionačních ozařovacích schématech jsou ale omezené a optimální doporučení se stále hledají. Jejich hodnocení je proto velmi aktuálním tématem.

Abstract
One single irradiation using the gamma knife has its clear radiobiological advantages, but also limitations, most often due to the size of the tumor. Radiosurgical treatment can then be divided into several sessions, with each session interrupted by a sufficiently long-term interval depending on the treatment regimen. The latest technical development of the gamma knife has made it possible to expand the indications using integrated cone beam CT and non-invasive fixation with a thermoplastic mask to indications that are not suitable for single irradiation; these can be treated hypofractionally by utilizing the main added benefit of the gamma knife, i.e., submillimeter accuracy of irradiation, high conformity of the applied dose, and steep gradient of the dose gradient beyond the tumor boundary. However, information on hypofractionation irradiation schemes is limited and optimal recommendations are still being sought. Their evaluation is therefore a very current topic.

Klíčová slova
radiochirurgická léčba gama nožem – radiochirurgická léčba gama nožem v několika sezeních – hypofrakcionovaná léčba gama nožem – mozkové metastázy

Key words
gamma knife radiosurgery – dose-stage gamma knife radiosurgery – hypofractionated gamma knife radiosurgery – brain metastases

Úvod
Stereotaktické jednorázové radiochirurgické ozáření představuje minimálně invazivní terapeutickou metodu s vysokým stupněm dosažené lokální kontroly, nezatíženou rizikem mortality a s minimální morbiditou, hraje proto důležitou roli v léčbě maligních nádorů. Stereotaktické jednorázové radiochirurgické ozáření pro vysokou míru lokální kontroly doprovázené zlepšením neurologického nálezu je často porovnáváno s efektivitou externí frakcionované radioterapie, která u pacientů s mozkovými metastázami poměrně dlouhé období představovala standardní léčebný postup. Pravděpodobnost neurotoxicity normální mozkové tkáně i poradiačních komplikací se však zvyšuje při radiochirurgické léčbě metastáz větších objemů (> 3 cm v průměru) nebo metastáz lokalizovaných v elokventních oblastech. V těchto případech se dostává do popředí význam hypofrakcionované léčby gama nožem. V tomto přehledovém článku chceme vyzdvihnout význam hypofrakcionované stereotaktické radiochirurgie a stage radiochirurgie v léčbě velkých mozkových metastáz.

proLékaře.cz | 24.11.2026

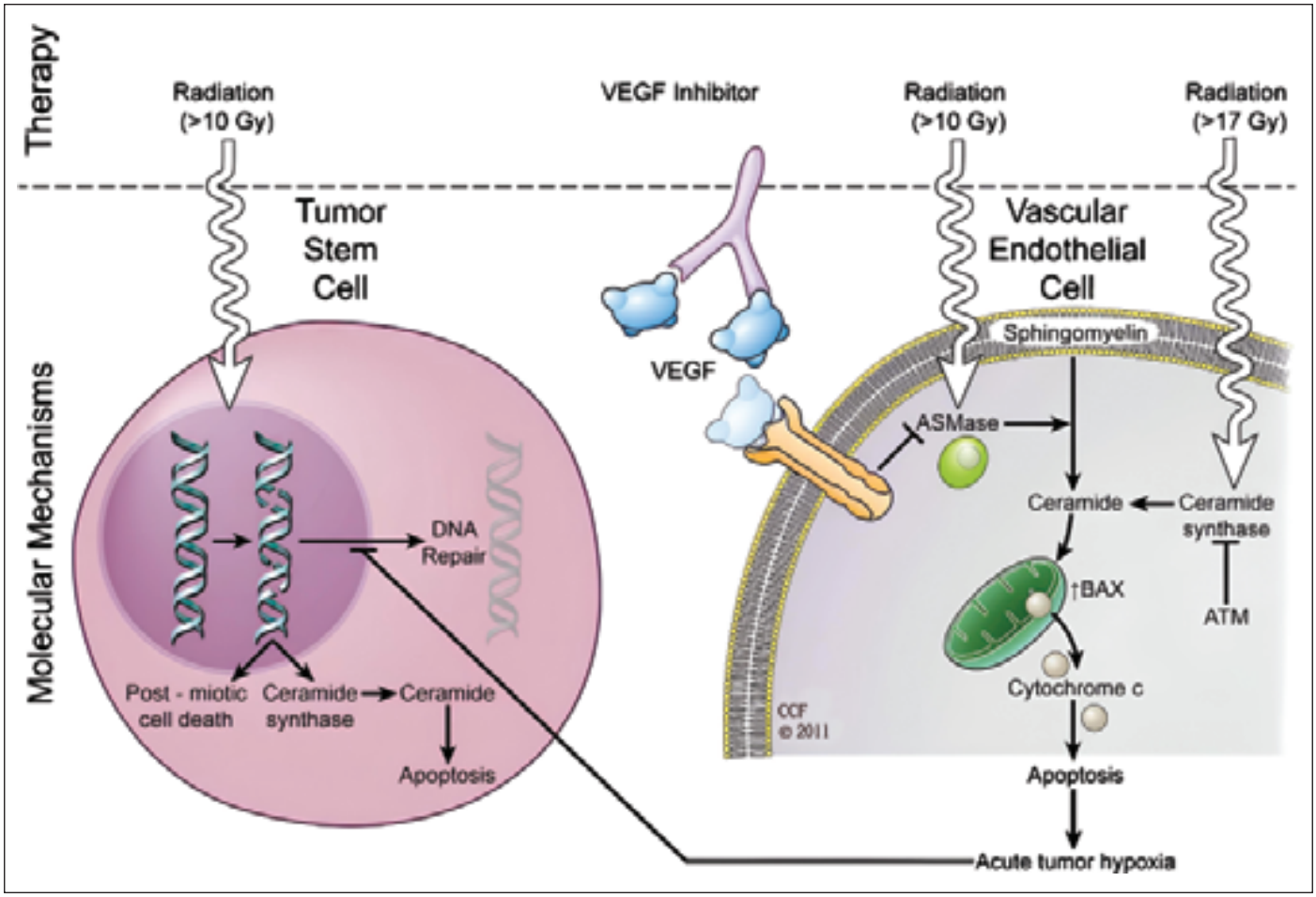

Obr. 1. Diagram v obraze představující současný přehled molekulární odpovědi při radiochirurgické léčbě [10].
ASMase – kyselá sfingomyelináza; ATM – ataxia-telangiectasia mutated kináza; VEGF – vaskulární endotelový růstový faktor
Fig. 1. Diagram depicting the current understanding of the molecular response in radiosurgical treatment [10].
ASMase – acid sphingomyelinase; ATM – ataxia-telangiectasia mutated kinase; VEGF – vascular endothelial growth factor

Mozkové metastázy

Mozkové metastázy jsou závažnou komplikací systémového šíření nádorového onemocnění, jsou rychle rostoucím, nejčastějším typem zhoubného mozkového nádoru. Neléčené mozkové metastázy jsou pro pacienty život ohrožující komplikací, jež výrazně zhoršuje kvalitu jejich života. Mezi základní léčebné možnosti patří neurochirurgické odstranění, standardní radioterapie, chemoterapie, stereotaktická radioterapie a radiochirurgie vč. stereotaktické radiochirurgie Leksellovým gama nožem. Pro léčbu mozkových metastáz adekvátních objemů a počtu ložisek jsou významnými léčebnými metodami zejména radiochirurgie realizovaná aplikací jedné dávky ionizujícího záření a stereotaktická radioterapie. Stereotaktickým ozářením solitárních mozkových metastáz gama nožem byla podle řady autorů dosažena efektivní lokální kontrola v 76–95 % případů [1–3]. Lokální recidivy po stereotaktickém ozáření se pohybují v rozmezí 7–10 % [1–3] a ukázalo se, že jejich incidence výrazně závisí na výši aplikované dávky ionizujícího záření. Pro dosažení dostatečné lokální kontroly je důležitou hranicí minimální jednorázová dávka 18 Gy [4]. Při dávkách nižších než 17 Gy stoupá procento lokálních progresí nad 10 % [4]. Význam objemu patologické léze jako prognostického faktoru ve svém sdělení zdůraznili Seung et al. [5]. Pacienti s relativně velkými metastázami (> 3 cm v průměru) obvykle podstupují jejich neurochirurgické odstranění. Nicméně v určitých případech není chirurgický zákrok indikován, např. z důvodu lokalizace metastázy, případně komorbidit, které operační léčbu vylučují, či v důsledku pacientova nesouhlasu s chirurgickou léčbou. Pak přicházejí v úvahu i další léčebné možnosti vč. stereotaktické radiochirurgie. Radiochirurgická léčba pak může být rozdělena i do několika sezení (stage), přičemž každé sezení je přerušeno dostatečně dlouhým časovým intervalem závisejícím na léčebném režimu nebo může být zvolen vhodný hypofrakcionovaný režim.

Radiobiologie stereotaktické radiochirurgie

Požadovaným radiobiologickým účinkem se v léčbě zářením rozumí radiací indukované poškození DNA ozářených nádorových buněk vedoucí až k mitotické buněčné smrti. Jsou to zejména dvojité chromozomální zlomy, již neopravitelné reparačními systémy ozářené buňky, které jsou hlavní příčinou letální léze. Proto po cíleném ozáření účinnou dávkou nádorová buňka postupně ztrácí schopnost se dělit a tvořit kolonie dceřiných buněk. I po ztrátě reprodukčních schopností ozářené buňky mohou její jednotlivé nitrobuněčné organely zůstávat stále aktivní. Předpokládá se tedy, že v časném efektu radiochirurgie sehrává významnou roli radiací

proLékaře.cz | 24.11.2026

indukovaná apoptóza. Na devitalizaci ozařovaných lézí se může spolupodílet i ztráta výživy z obliterace malých cév. Absorbovanou dávku záření vyjadřujeme jednotkou gray (Gy–J/kg), biologický účinek této dávky, tj. energii vztaženou na jednotku hmotnosti ve tkáni nebo orgánu, vyjadřujeme jednotkou Sievert (Sv).

Efekt ozáření záleží i na časovém faktoru, tedy na době, po kterou je dávka rozložena. Jestliže aplikujeme určitou dávku v krátké době, je její efekt větší, než když tuto dávku rozložíme na delší časové období. Tento tzv. časový efekt se uplatňuje právě při radiochirurgii, kdy je radiační dávka aplikována jednorázově a navozuje tak signifikantně větší radiobiologický efekt než stejná dávka v několika frakcích. Fowler [6] srovnává velikosti aplikovaných dávek pro frakcionované a radiochirurgické ozáření u tkání pozdně reagujících (s nízkým poměrem proliferujících a neproliferujících buněk = α/β) a tkání časně reagujících (s vysokým poměrem α/β) v lineárně kvadratickém modelu přežívání po aplikaci radiační dávky. Dochází k závěru, že aplikované dávky pro frakcionované ozařování pro pozdně reagující tkáně by musely být značně vysoké, aby bylo dosaženo žádoucího biologického účinku. V mnoha případech by musely převýšit toleranční dávky pro zdravou okolní tkáň nebo pro kritické struktury. Pro vztah mezi jednorázovým a frakcionovaným ozářením Fowler navrhuje koncepci biologicky efektivní dávky, tj. dávky která vyvolá stejné radiobiologické účinky na ozařovanou lézi. Užití této koncepce nám např. dovoluje určení velikosti dávky při frakcionované stereotaktické radioterapii, respektive hypofrakcionované radiochirurgii uplatňující se zejména v situacích, kdy je tumor velkého objemu nebo je v krátkém segmentu v kontaktu s kritickou strukturou, a radiační toleranci je možno zajistit pouze rozložením okrajové dávky do několika denních frakcí [7,8].

Radiačním zářením > 10 Gy jsou vyvolané různé cesty působení ozáření jak na tumorózní, tak vaskulární buňku. Ve vaskulární buňce se radiací aktivuje kyselá sfingomyelináza, která přemění protein v buněčné stěně sfingomyelin na ceramid. Ceramid aktivuje proapoptotické proteiny v mitochondriích BAX, patřící do rodiny Bcl proteinů, a působí na membránu mitochondrií tak, že se uvolní signální molekula cytochrom c, která poté aktivuje kaspázy, které se váží s apoptotickým aktivačním faktorem a indukují apoptózu. Vyvolání apoptózy ve vaskulární buňce zapříčiní akutní hypoxii nádoru, což v tumorózní buňce vede k inaktivaci DNA reparačních proteinů a k větší produkci ceramidu a potencuje se tak stupeň apoptózy. Ve větších dávkách radiace > 17 Gy se ve vaskulární buňce vyvolává další cesta odpovědi na radiační záření tak, že se aktivuje ceramidová syntáza, která sama produkuje další ceramid. Tato cesta je modulovaná ataxia-telangiectasia mutated kinázou. Při použití vyšších dávek radiace dochází k větší aktivaci této cesty s výraznější odpovědí apoptózy. V rámci terapie zářením je tu i role vaskulárního endotelového růstového faktoru (vascular endothelial growth factor; VEGF) jako inhibitoru, který blokuje navázání vaskulárního endoteliálního růstového faktoru, jenž by normálně inhiboval kyselou sfingomyelinázu přeměňující sfingomyelin na ceramid [9] (obr. 1) [10].

Nežádoucí účinky záření na mozkovou tkáň

Nejčastější radiační komplikací radiochirurgie a stereotaktické radioterapie je akcentace kolaterální edémové reakce. V publikovaných sděleních se tato komplikace projevila v 10–14 % případů [1,4]. Tuto akutní reakci lze s vysokou úspěšností zvládnout antiedematózní kortikoidní terapií. Nejčastěji udávaný medián aplikace kortikoidů k ovlivnění akutní reakce byl 2 měsíce, v rozmezí od 1 do 6 měsíců [11].

Incidenci závažného pozdního iradiačního poškození ve smyslu radionekrózy někteří autoři uváděli v rozmezí 2–4 % [2]. Shiau et al. ve svém souboru pacientů zaznamenali vyšší incidenci radionekrózy u pacientů léčených kombinací stereotaktické radiochirurgie s ozářením celého mozku [4].

V některých případech zůstává radiační akcentace edémové reakce bez klinické odezvy, tedy nedochází ke zhoršení neurologické symptomatologie. Relativně nízká incidence (2–5 %) pozdních poradiačních změn u stereotakticky ozářených mozkových metastáz může být zkreslena častějším úmrtím pacientů s generalizovaným nádorovým onemocněním. Incidence poradiačních změn vrcholí za 9–12 měsíců po ozáření a část pacientů léčených pro mozkovou metastázu této délky přežití nedosahuje. Kromě pozdních poškození ve smyslu radionekrózy se mohou v blízkosti původního léčebného objemu objevit i procesy demyelinizační [4].

V roce 2000 Flickinger et al. [12] publikovali studii 85 pacientů s arteriovenózními malformacemi, kteří podstoupili radiochirurgické ozáření gama nožem s jednou frakcí. Autoři pozorovali, že objem 12 Gy izodózy, ve které byl zahrnut i cílový objem, byl vysoce prediktivní pro rozvoj poradiačních nežádoucích účinků. Bylo zaznamenáno, že toto riziko se významně zvyšovalo, jakmile objem 12 Gy izodózy přesáhl 10 cm^3. U jednorázového ozáření to bylo do značné míry závislé i na intrakraniální lokalizaci, přičemž nejvyšší riziko vykazovaly středočárové kmenové léze [13].

Pokud objem ozařované léze je > 10 cm^3, a přesahuje tak možnosti jednorázového ozáření Leksellovým gama nožem, nebo pokud je ozařovaná léze v krátkém segmentu v kontaktu s kritickou strukturou, můžeme dosáhnout minimalizace nežádoucího vyššího rizika toxicity na okolní mozkovou tkáň zvolením vhodného hypofrakcionovaného nebo stage režimu a zajistit radiační toleranci rozložením okrajové dávky fokálního ozáření gama nožem do několika frakcí nebo několika sezení.

Stereotaktická radiochirurgie v popředí léčby u velkých mozkových metastáz

Stereotaktické jednorázové radiochirurgické ozáření je uznávanou alternativou k externí frakcionované radioterapii u pacientů s mozkovými metastázami. Není však vždy možná u nádorů větších objemů, kde je podání vysoké dávky v jedné frakci limitováno možností akutních i pozdních nežádoucích účinků na mozkovou tkáň a dávkou do okolních struktur zejména v elokventních oblastech.

Hypofrakcionovaná léčba gama nožem

Stereotaktická radioterapie prováděná většinou na lineárním urychlovači nebo za pomoci robotického ozařovače CyberKnife (Accuray, CA, USA) spočívá v léčbě malého nebo středně velkého intrakraniálního ložiska užitím frakcionačního režimu a stereotaktické metody. Od externí frakcionované radioterapie se tento postup odlišuje v tom, že objem léčené léze je většinou menší, počet frakcí je významně nižší [5–9,11] a dávka na frakci je vyšší. Hypofrakcionovaná stereotaktická radiochirurgie umožňuje aplikaci terapeutických dávek záření do ozařovaného tumoru v průběhu několika léčebných procedur. Frakcionace umožňuje uplatnit reparační systém ozářené buňky mezi frakcemi a má tedy potenciál snížit míru toxicity pro normální mozkovou tkáň, která by byla spojena s jednorázovou stereotaktickou radiochirurgií, při zachování dobré lokální kontroly ozařovaného tumoru. S použitím Lek-

proLékaře.cz | 24.11.2026

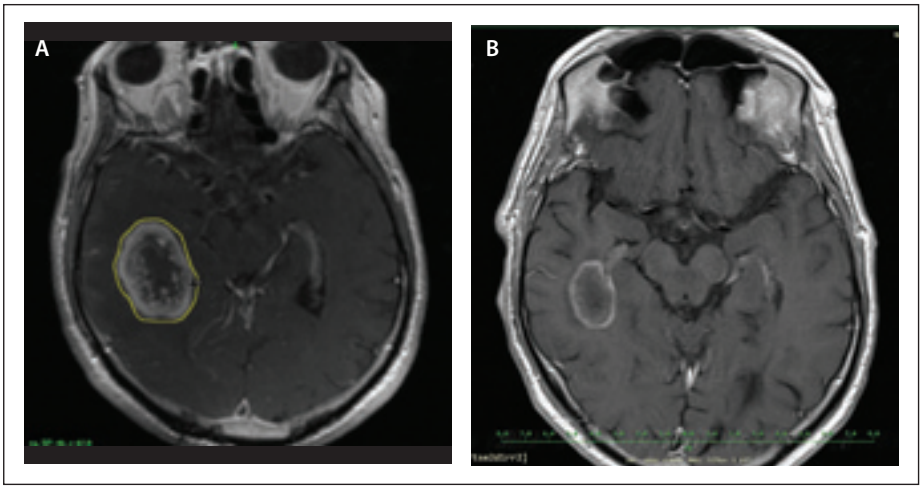

Obr. 2. (A) 70letý muž s objemnou metastázou temporálně vpravo při primárním karcinomu plic. Pacient podstoupil hypofrakciované ozáření Leksellovým gama nožem s dávkou 27 Gy na okraj při 45% izodóze ve 3denních frakcích, tj. 9 Gy na okraj v denní frakci. (B) Na kontrolní MR 4 měsíce po ozáření je patrná parciální regrese ozářené metastázy.

Fig. 2. (A) A 70-year-old man with a voluminous right temporal metastasis in primary lung cancer. The patient underwent hypofractionated irradiation using the Leksell gamma knife at a dose of 27 Gy on the margin of the tumor at 45% isodose over 3 days, i.e., 9 Gy on the margin in the daily fraction. (B) On a follow-up MRI 4 months after irradiation, partial regression of the irradiated metastasis is evident.

sellova rámu nebo termoplastické masky lze frakcionovanou stereotaktickou radioterapii aplikovat jako velice přesnou léčebnou metodu s minimální radiační zátěží pro okolní zdravou tkáň i u Leksellova gama nože, i když ten je koncipován především k jednorázové léčbě. Historicky intrakraniální radiochirurgická léčba poskytující jedinou frakci vyžadovala fixaci pevného hlavového rámu k přesné definici stereotaktické reference pro zacílení cíle. Použití hlavového rámu však znesnadňuje opakování tohoto ošetření ve více sezeních. Nové možnosti hypofrakcionované radiochirurgie poskytuje upgrade Leksellova gama nože – LGK ICON (Elekta, Stockholm, Švédsko), který umožňuje léčbu pacientů v několika denních frakcích s fixací termoplastickou maskou. Léčba obvykle trvá 2–5 dnů při jedné frakci za den. Hypofrakcionovaná stereotaktická radiochirurgie se dostává do popředí léčebných modalit zejména u pacientů s velkými metastázami, kteří nejsou kandidáty otevřeného chirurgického zákroku [13] (obr. 2 a 3).

V roce 2016 Minniti et al. [14] publikovali srovnávací studii 289 pacientů s dosud neléčenými mozkovými metastázami s průměrem > 2 cm. Část pacientů postoupila stereotaktické jednorázové radiochirurgické ozáření a skupina 138 pacientů podstoupila hypofrakcionovanou stereotaktickou radiochirurgii v dávce 27 Gy ve 3 frakcích. Jednoletá lokální kontrola byla zaznamenána u 77 % ve skupině léčené jednorázovým radiochirurgickým ozářením a 91 % ve skupině léčené hypofrakcionovaně. Nežádoucí účinky záření byly zaznamenány ve 20 % ve skupině léčené jednorázovým radiochirurgickým ozářením a v 8 % ve skupině léčené hypofrakcionovaně.

V roce 2015 Wegner et al. [15] publikovali studii s 36 pacienty s dříve neléčenými mozkovými metastázami o průměru > 3 cm, kde byli pacienti léčeni dávkou 24 Gy podávanou ve 2–5 frakcích. Jednoletá míra lokální kontroly byla zaznamenána v 63 % bez nežádoucích účinků záření. Medián sledování pro přeživší pacienty byl 24 měsíců.

V roce 2016 Navarria et al. [16] publikovali studii 102 pacientů nevhodných k operaci s dosud neléčenými mozkovými metastázami o průměru od 2,1 do 5 cm s dávkami 27 Gy ve 3 frakcích nebo 32 Gy ve 4 frakcích. Lokální kontrola po 1 a 2 letech byla 96 %, v poradiačním období se u 12 pacientů (11,7 %) rozvinul poradiační edém vyžadující medikamentózní kortikoidní léčbu, z toho u 6 pacientů (5,8 %) s radionekrózou byl ke zvládnutí této komplikace nutný chirurgický zákrok.

V roce 2019 Kim et al. [17] publikovali studii 60 pacientů s většími mozkovými metastázami (> 3 cm v průměru), kteří byli léčeni v různých hypofrakcionovaných režimech. Dospěli k závěru, že hypofrakciovaný režim 27 Gy ve 3 frakcích je nejefektivnější (skupina 20 pacientů byla s jednoroční lokální kontrolou u 80 % a rozvojem poradiačních nežádoucích účinků po 6 měsících u 13 %), režim 30 Gy ve 3 frakcích byl zatížen neakceptovatelnou neurotoxicitou (skupina 20 pacientů s jednoroční lokální kontrolou u 75 % a rozvojem nežádoucích poradiačních účinků po 6 měsících u 37 %) a režim 24 Gy ve 3 frakcích byl spojován s vysokou mírou lokálního selhání (skupina 20 pacientů s jednoroční lokální kontrolou u 65 % a bez nežádoucích poradiačních účinků po 6 měsících).

V roce 2019 Jeon et al. [18] publikovali skupinu 45 pacientů s většími (2–5 cm v průměru) metastázami. Pacienti byli rozděleni do 2 hypofrakcionačních režimů. V prvním režimu byla použita standardní frakcionace trvající 3 dny s 24h interfrakčním intervalem a ve druhém režimu byla použita prolongovaná frakcionace 4–5 dnů s interakčním intervalem trvajícím alespoň 48 h. Vyhodnoceno bylo 52 metastáz, z toho 25 bylo léčeno ve standardním režimu a 27 prolongovanou frakcionací v mediánu sledování 10,5 měsíce. Lokální kontrola u standardní skupiny byla 89 % v 6. měsíci a 78 % ve 12. měsíci, u prolongované skupiny byla 100 % v 6. měsíci i ve 12. měsíci.

Souhrn studií je uveden v tab. 1.

Stereotaktická radiochirurgická léčba gama nožem v několika sezeních (stage) s delšími časovými intervaly mezi nimi

Stereotaktická radiochirurgie v několika sezeních (stage) je léčebná technika, která umožňuje aplikaci terapeutických dávek záření do ozařovaného tumoru v průběhu v několika sezení (stage), kdy každé sezení je přerušeno dostatečně dlouhým časovým intervalem závisejícím na léčebném režimu, což přispívá k minimalizaci akutních i pozdních nežádoucích účinků na mozkovou tkáň. Určení optimálního stage režimu balancuje mezi správnou mírou léčebné odezvy a rizikem radiačně indukované neurotoxicity.

Stereotaktická radiochirurgie v několika sezeních s delšími časovými intervaly mezi nimi s použitím Leksellova rámu poskytuje vysoce přesnou léčbu tumoru s minimální radiační zátěží pro okolní zdravou tkáň. Stereotaktická radiochirurgie v několika sezeních se rovněž dostává do popředí léčby u pacientů s velkými (> 3 cm v průměru) metastázami, kteří nejsou indikováni k otevřenému chirurgickému zákroku (obr. 4 a 5).

V roce 2020 Ginalis et al. [19] publikovali studii 12 pacientů s 23 mozkovými metastá-

proLékaře.cz | 24.11.2026

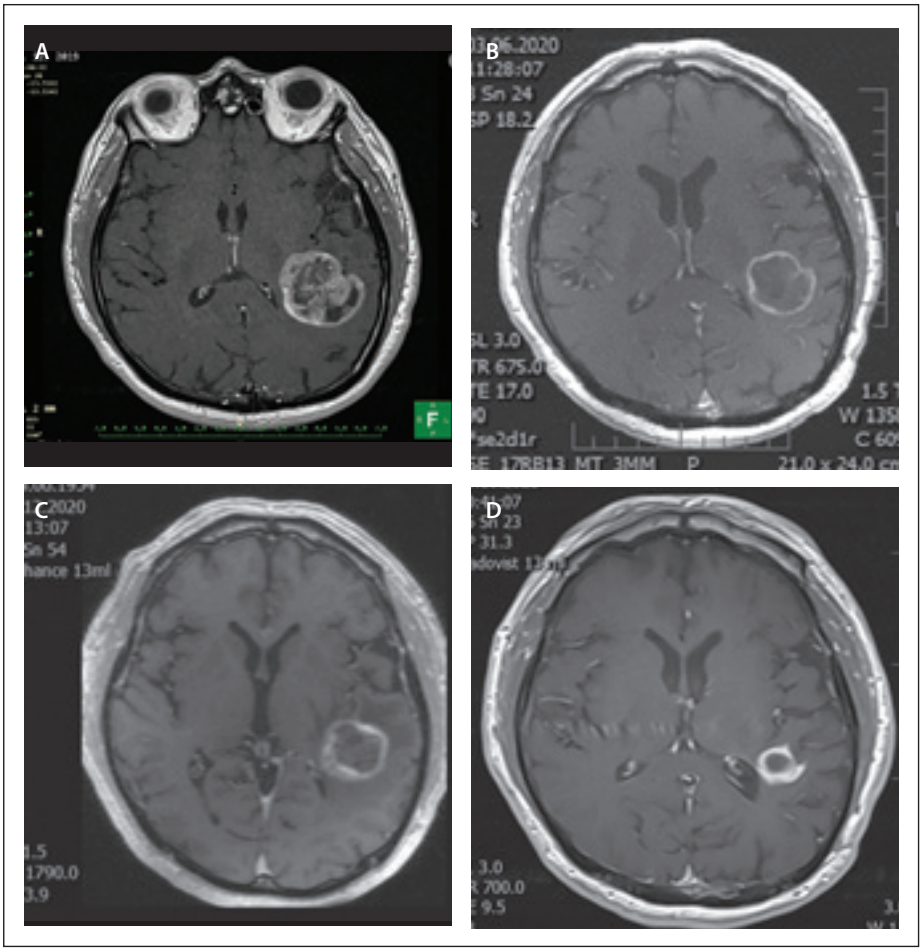

Obr. 3. (A) 65letý muž s objemnou metastázou temporálně vlevo při primárním karcinomu plic. Pacient podstoupil hypofrakcionované ozáření gama nožem s dávkou 24 Gy na okraj při 48% izodóze ve 3 denních frakcích, tj. 8 Gy na okraj v denní frakci. Na kontrolních MR za 6 měsíců (B), 1 rok (C) a 2 roky (D) po ozáření přetrvává parciální regrese ozářené metastázy.

Fig. 3. (A) A 65-year-old man with a voluminous left temporal metastasis in primary lung cancer. The patient underwent hypofractionated gamma knife irradiation with a dose of 24 Gy on the margin at 48% isodose in fractions over 3 days, i.e., 8 Gy on the margin in the daily fraction. On follow-up MRI at 6 months (B), 1 year (C), and 2 years (D) after irradiation, partial regression of the irradiated metastasis is evident.

zami objemového mediánu 9,6 cm^3 léčenými ve dvoudobém stage režimu s časovým intervalem s průměrem 33 (21–66) dnů mezi dvěma sezeními. V první stage frakci bylo aplikováno 13 Gy a ve druhé stage frakci rovněž 13 Gy. V mediánu sledování 6,4 měsíce byla ve 47 % zaznamenána objemová redukce ozářeného ložiska, u 5 metastáz nastala lokální progrese.

V roce 2022 Anna Cho et al. [20] publikovali studii 118 pacientů s mozkovými metastázami objemového mediánu 7,4 cm^3, léčenými ve dvoudobém stage radiochirurgickém režimu s časovým intervalem s průměrem 32 (21–74) dnů mezi dvěma sezeními. Stage režim byl ještě rozdělen do 3 větví: první větev dávkově eskalující, kdy v první stage frakci bylo aplikováno 12 Gy a v druhé stage frakci 15 Gy. Léčeno bylo 32 pacientů, z toho po ozáření u 28 pacientů zůstal zachován stacionární rozsah ozářeného ložiska, u 4 pacientů nastala lokální progrese. Druhá větev dávkově stacionární, kdy v první stage frakci bylo aplikováno 14 Gy a v druhé stage frakci bylo aplikováno rovněž 14 Gy. Léčeno bylo 67 pacientů, z toho po ozáření u 60 pacientů zůstal stacionární rozsah ozářeného ložiska, u 7 pacientů nastala lokální progrese. Třetí větev dávkově deeskalující, kdy v první stage frakci bylo aplikováno 14 Gy a v druhé stage frakci 13 Gy. Léčeno bylo 19 pacientů, z toho po ozáření u 17 pacientů zůstal zachován stacionární rozsah ozářeného ložiska a u 2 pacientů nastala lokální progrese.

Souhrn studií naleznete v tab. 2.

Závěr

Stereotaktické jednorázové ozáření u pacientů se solitární metastázou do středního průměru 3 cm je spojeno s vynikající mírou

Tab. 1. Hypofrakcionovaná radiochirurgie gama nožem – léčebné protokoly.

Autor	Počet	Medián sledování (měsíce)	Dávka (Gy)	1roční lokální kontrola (%)	1roční poradiační komplikace (%)
Minitti et al. [14]	138	29	27 Gy ve 3 frakcích	91	8
Wegner et al. [15]	36	24 (pouze přeživší pacienti)	24 Gy v 2–5 frakcích	63	0
Navarria et al. [16]	102	14	27 Gy ve 3 frakcích a 32 Gy ve 4 frakcích	96	5,8 % k operační resekci
Kim et al. [17]	60	9,6	24 Gy ve 3 frakcích ve skupině 20 pacientů 27 Gy ve 3 frakcích ve skupině 20 pacientů 30 Gy ve 3 frakcích ve skupině 20 pacientů	65 80 75	
Jeon et al. [18]	25 27	10,5 10,5	3denní frakce s 24h intervalem 4–5denních frakcí s 48h intervalem	89 100	

proLékaře.cz | 24.11.2026

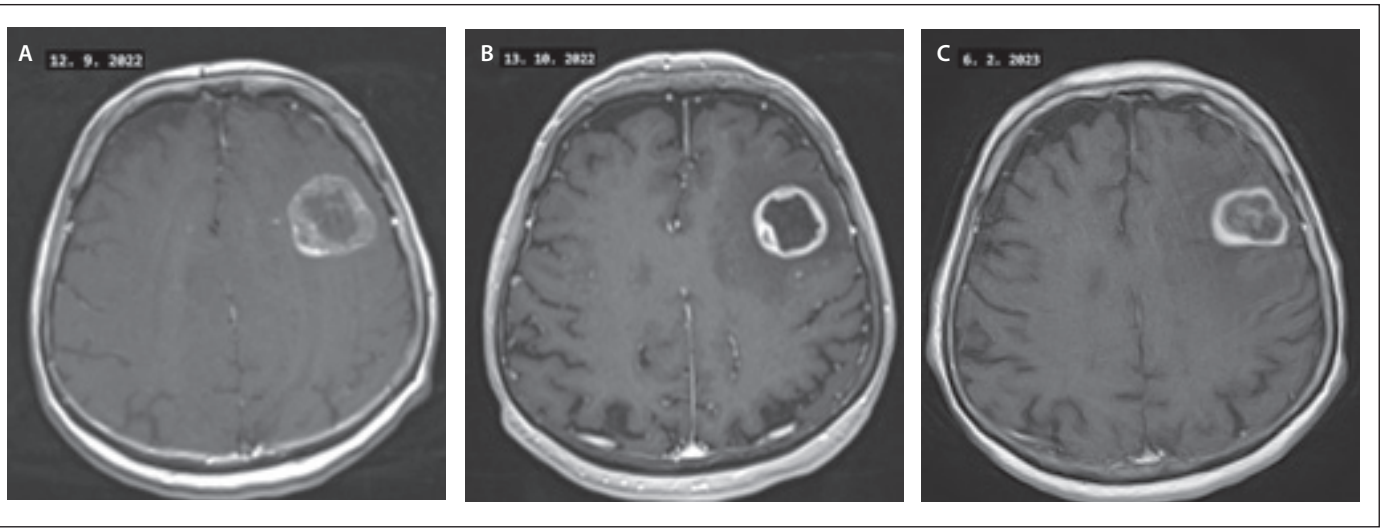

Obr. 4. 68letá žena s objemnou metastázou frontálně vlevo při triplicitě primárního nádoru: karcinom prsu a dva různé bronchogenní karcinomy – spinocelulární karcinom plic a adenokarcinom plic. Pacientka podstoupila ozáření gama nožem ve dvou sezeních, v první stage frakci ozářena s dávkou 16 Gy na okraj při 43% izodóze (A) a ve druhé stage frakci s měsíčním časovým odstupem ozářena rovněž s dávkou 16 Gy na okraj při 48% izodóze (B). (C) Na kontrolní MR 4 měsíce po druhé stage frakci ozáření je patrná mírná parciální regrese ozářené metastázy frontálně vlevo.

Fig. 4. A 68-year-old woman with a large left frontal metastasis triplicity of primary tumors: breast cancer and two different bronchogenic carcinomas – squamous cell carcinoma of the lung and adenocarcinoma of the lung. The patient underwent gamma knife irradiation in two sessions; in the first stage fraction, she was irradiated with a dose of 16 Gy on the margin at 43% isodose (A), and in the second stage fraction following a one-month time interval, she was again irradiated with a dose of 16 Gy to the margin at 48% isodose (B). (C) On the follow-up MRI 4 months after the second stage fraction of irradiation, a partial regression of the irradiated left frontal metastasis was evident.

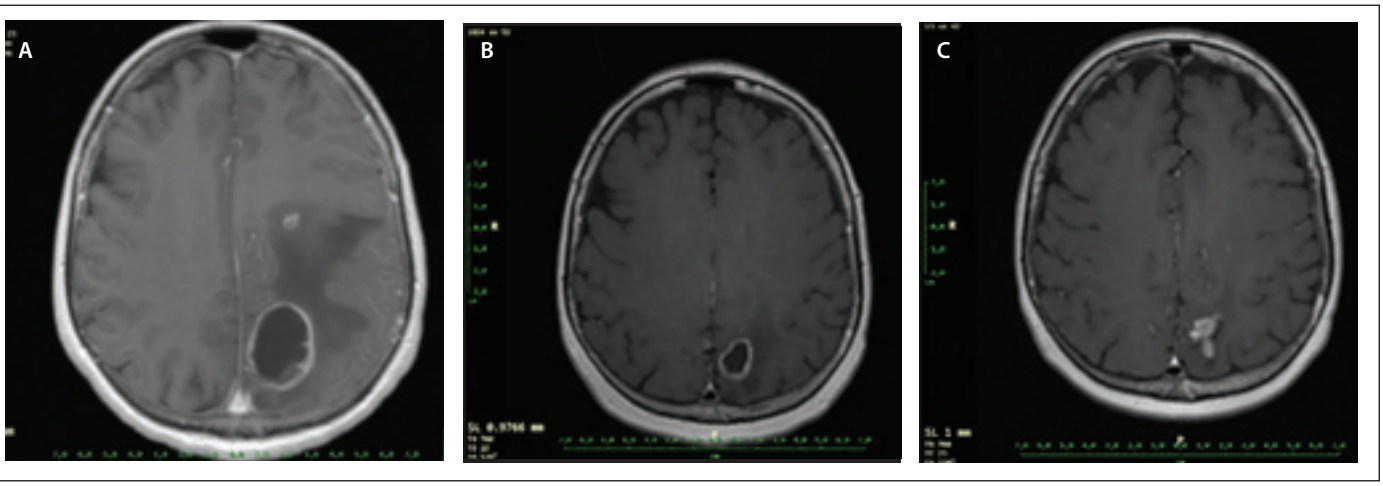

Obr. 5. (A) 59letá žena s objemnou metastázou parietálně dorzálně vlevo při primárním karcinomu prsu. Pacientka podstoupila ozáření gama nožem ve dvou sezeních, v první stage frakci ozářena s dávkou 16 Gy na okraj při 56% izodóze a ve druhé stage frakci s měsíčním časovým odstupem ozářena rovněž dávkou 16 Gy na okraj při 47% izodóze. (B) Na kontrolní MR 1 rok po druhé stage frakci ozáření je patrná parciální regrese ozářené metastázy parietálně dorzálně vlevo. Současně na stereocentrační MR další drobná metastáza frontálně dorzálně vlevo, která byla gama nožem ozářena jednorázově s dávkou 19 Gy na okraj při 60% izodóze. (C) Na kontrolní MR 1 rok po druhé stage frakci drobná metastáza frontálně dorzálně vlevo je po stereotaktickém jednorázovém radiochirurgickém ozáření na gama noži prakticky nedetekovatelná v kompletní regresi.

Fig. 5. (A) A 59-year-old woman with a large left parietal dorsal metastasis in primary breast cancer. The patient underwent gamma knife irradiation in two sessions; in the first stage fraction, she was irradiated with a dose of 16 Gy on the margin at 56% isodose, and in the second stage fraction after a one-month interval, she was again irradiated with a dose of 16 Gy on the margin at 47% isodose. (B) On the follow-up MRI 1 year after the second stage fraction of irradiation, partial regression of the irradiated left parietal dorsal metastasis was evident. At the same time on a stereocentric MRI, a further small left frontal dorsal metastasis, which was irradiated with a single session gamma knife treatment with a dose of 19 Gy on the margin at 60% isodose. (C) On the follow-up MRI 1 year after the second stage fraction of irradiation, this small left frontal dorsal metastasis was practically undetectable in complete regression after stereotactic single radiosurgical irradiation using the gamma knife.

proLékaře.cz | 24.11.2026

Tab. 2. Stereotaktická radiochirurgie ve dvou sezeních (stage) – léčebné protokoly.

	Počet pacientů	Počet metastáz	Medián sledování (měsíce)	Dávka (1 stage / 2 stage)	Parciální regrese (%)	Lokální progrese
Ginalis et al. [19]	12	23	6,4	13 Gy/13 Gy s intervalem 32 dnů	47%	5 metastáz
Cho et al. [20]	Celkem (n = 118)		eskalující větev (13/15 Gy) (n = 32/118; 27 %)	stacionární větev (14/14 Gy) (n = 67/118; 57 %)	deeaskalující větev (14/13 Gy) (n = 19/118; 16 %)	
Stationární/parciální regrese	105 (89 %)		28 (88 %)	60 (90 %)	17 (90 %)	
Lokální regrese	13 (11 %)		4 (12 %)	7 (7 %)	2 (10 %)	

kontroly nádorového růstu a může být doporučeno i jako léčba primární. Při jejím selhání lze indikovat neurochirurgický výkon nebo standardní zevní frakcionovanou radioterapii. Neurochirurgické odstranění je primární léčbou pro solitární léze většího objemu (> 3 cm v průměru), tato indikace však závisí na lokalizaci mozkové metastázy a celkovém stavu pacienta. Pacienti s rozsáhlejšími lézemi ve funkčně významných lokalizacích nebo při kontraindikaci výkonu v celkové anestézii jsou doporučeni ke standardní zevní frakcionované radioterapii. Metastázy větších objemů (> 3 cm v průměru), které nejsou přístupné k léčbě jednorázovým ozářením kvůli nežádoucímu vyššímu riziku toxicity na okolní mozkovou tkáň, a léze u pacientů, kteří nejsou adepty pro otevřenou operaci, můžou být léčeny i ve vhodném hypofrakcionovaném režimu nebo stage radiochirurgií v několika sezeních s delšími časovými intervaly mezi nimi. Protože existuje mnoho léčebných protokolů, v této přehledové studii jsme se pokusili shromáždit vybraná retrospektivní data a porovnat různé léčebné režimy a jejich výsledky. Optimální rozdělení dávky v těchto léčebných režimech však stále není přesně stanovené, na různých světových pracovištích se může lehce odlišovat a bude vyžadovat další bádání.

Konflikt zájmů

RL je konzultantem společnosti Elekta AB. TCh a PŠ nemají žádné střety zájmů, které by museli oznámit.

Literatura

1. Flickinger J, Kondziolka D, Lundsford LD et al. A multi-institutional experience with stereotactic radiosurgery for solitary brain metastasis. Int J Radiat Oncol Biol Phys 1994; 28(4): 797–802. doi: 10.1016/0360-3016(94)90098-1.

2. Lunsford LD, Kondziolka D, Flickinger JC. Stereotactic radiosurgery: current spectrum and results. Clin Neurosurg 1992; 38: 405–444.

3. Flickinger J, KOndziolka D. Radiosurgery instead of resection for solitary brain metastasis: The gold standard redefined. Int J Radiat Oncol Biol Phys 1996; 35(1): 185–186. doi: 10.1016/s0360-3016(96)85028-0.

4. Shiau CY, Sneed PK, Shu HK et al. Radiosurgery for brain metastases: Relationship of dose and pattern of enhancement to local control. Int J Radiat Oncol Biol Phys 1997; 37(2): 375–383. doi: 10.1016/s0360-3016(96)00497-x.

5. Seung SK, Sneed PK, McDermott MW et al. Gamma knife radiosurgery for malignant melanoma brain metastases. Cancer J Sci Am 1998; 4(2): 103–109.

6. Fowler JF. Brief summary of radiobiological principles in fractionated radiotherapy. Semin Radiat Oncol 1992; 2(1): 16–21. doi: 10.1016/S1053-4296(05)80045-1.

7. van Leeuwen CM, Oei AL, Crezee J et al. The alfa and beta of tumours: a review of parameters of the linear-quadratic model, derived from clinical radiotherapy studies. Radiat Oncol 2018; 13(1): 96. doi: 10.1186/s13014-018-1040-z.

8. Kirkpatrick JP, Soltys SG, Lo SS et al. The radiosurgery fractionation quandary: single fraction or hypofractionation? Neuro Oncol 2017; 19 (suppl 2): ii38–ii49. doi: 10.1093/neuonc/now301.

9. Abu-Gheida I. Radiobiology of stereotactic radiosurgery. Sharjah, SAE: CRC Press 2021.

10. Pontoriero A. Radiobiology of radiosurgery and hypofractionated treatments. In: Conti A, Romanelli P, Pantelis E (eds). CyberKnife NeuroRadiosurgery. Cham: Springer 2020: 165–184.

11. Sneed PK, Lamborn KR, Forstner JM et al. Radiosurgery for brain metastases: is whole brain radiotherapy necessary? Int J Radiat Oncol Biol Phys 1999; 43(3): 549–558. doi: 10.1016/s0360-3016(98)00447-7.

12. Flickinger JC, Kondziolka D, Lunsford LD et al. Development of a model to predict permanent symptomatic postradiosurgery injury for arteriovenous malformation patients. Int J Radiat Oncol Biol Phys 2000; 46(5): 1143–1148. doi: 10.1016/s0360-3016(99)00513-1.

13. Lehrer EJ, Breen WG, Singh R et al. Hypofractionated stereotactic radiosurgery in the management of brain metastases. Neurosurgery 2024; 95(2): 253–258. doi: 10.1227/neu.0000000000002897.

14. Minniti, Scaringi C, Paolini S et al. Single-fraction versus multifraction (3 × 9 Gy) stereotactic radiosurgery for large (2 cm) brain metastases: a comparative analysis of local control and risk of radiation-induced brain necrosis. Int J Radiat Oncol Biol Phys 2016; 95(4): 1142–1148. doi: 10.1016/j.ijrobp.2016.03.013.

15. Wegner RE, Leeman JE, Kabolizadeh P et al. Fractionated stereotactic radiosurgery for large brain metastases. Am J Clin Oncol 2015; 38(2): 135–139. doi: 10.1097/COC.0b013e31828aadac.

16. Navarria P, Pessina F, Cozzi L et al. Hypo-fractionated stereotactic radiotherapy alone using volumetric modulated arc therapy for patients with single, large brain metastases unsuitable for surgical resection. Radiat Oncol 2016; 11: 76. doi: 10.1186/s13014-016-0653-3.

17. Kim KH, Kong D-S, Cho KR et al. Outcome evaluation of patients treated with fractionated gamma knife radiosurgery for large (3 cm) brain metastases: a dose-escalation study. J Neurosurg 2020; 133(3): 675–684. doi: 10.3171/2019.5.JNS19222.

18. Jeon C, Cho KR, Choi JW et al. Outcome of three-fraction gamma knife radiosurgery for brain metastases according to fractionation scheme: preliminary results. J Neurooncol 2019; 145(1): 65–74. doi: 10.1007/s11060-019-03267-z.

19. Ginalis E, Cui T, Weiner J et al. Two-staged stereotactic radiosurgery for the treatment of large brain metastases: single institution experience and review of literature. J Radiosurg SBRT 2020; 7(2): 105–114.

20. Cho A, Medvedeva K, Kranawetter B et al. How to dose-stage large or high-risk brain metastases: an alternative two-fraction radiosurgical treatment approach. J Neurosurg 2022; 137(6): 1666–1675. doi: 10.3171/2022.2.JNS212440.