

Komentář ke článku autorů Grubhoffer M et al.

Efficacy and safety of emergent microsurgery in acute ischaemic stroke patients after intravenous thrombolysis and mechanical thrombectomy failures – a systematic review

Cesk Slov Neurol N 2025; 88(2): 83–88. doi: 10.48095/cccsmn202583

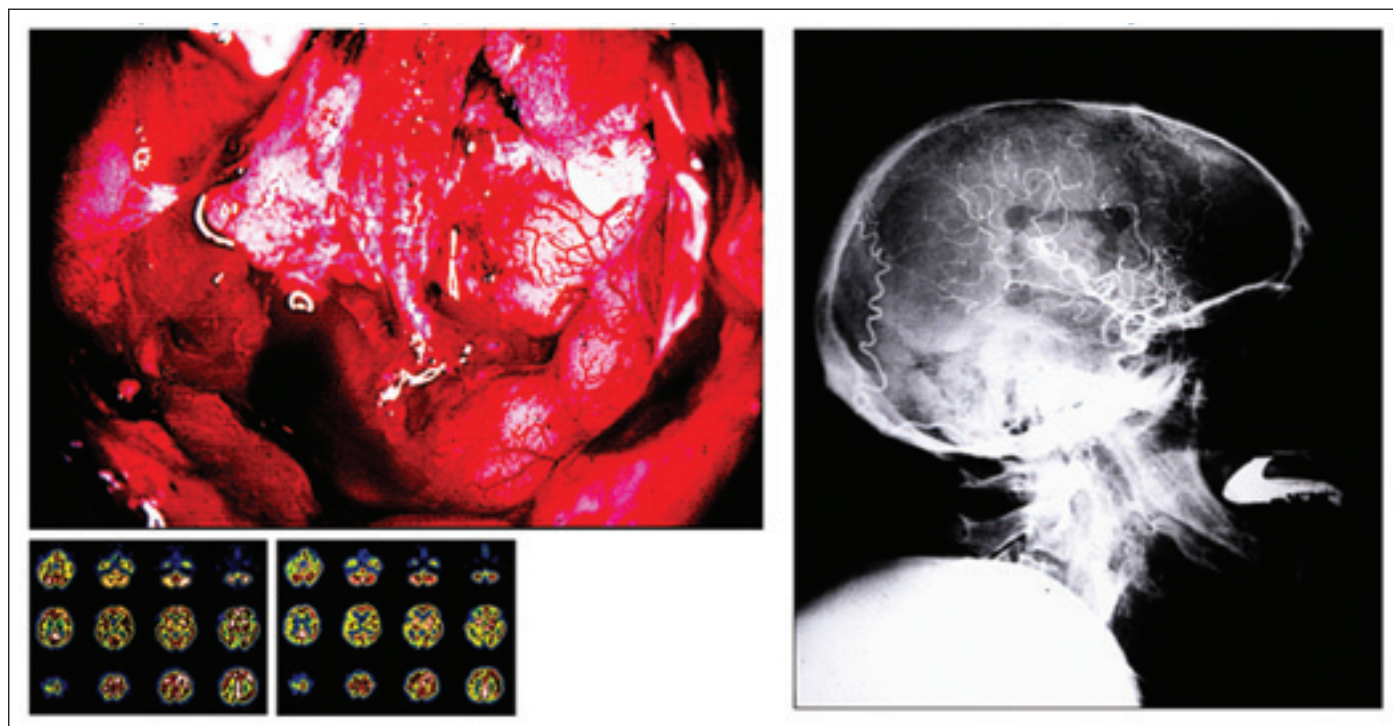
Ve svém revuálním článku se Grubhoffer a spoluautoři zabývají možnostmi neurochirurgie při léčbě akutního uzávěru mozkové tepny.

V recenzním řízení byla práce doporučena k publikaci s pozitivním hodnocením, přestože soubor pacientů je relativně malý. Práce je nicméně zpracovaná podle standardů současné medicíny založené na důkazech s rozsáhlým záběrem aktuální literatury.

Protože nejen historie se opakuje ve vstupních spirálách, je vhodné připomenout některé časoprostorové souvislosti:

Přestože mikroskop byl vynalezen již ve druhé polovině 19. století a od tehdejší doby byl používán v průmyslu a vědeckém výzkumu, jeho cesta do klinické chirurgické praxe byla překvapivě dlouhá a obtížná. Neurochirurgové se často přou s pracovníky jiných odborností o prvenství v zavedení mikroskopu a údaje se často liší, ale s monoskopem klinicky poprvé prav-

děpodobně pracoval švédský otorinolaryngolog Carl Nysten již roku 1921. Teprve technický vývoj v 50. letech dvacátého století umožnil vývoj kvalitního operačního mikroskopu. V roce 1953 sestrojil Hans Littman z firmy Zeiss diploskop s koaxiálním světelným zdrojem, který dokázal měnit zvětšení beze změny ohniskové vzdálenosti. Tento přístroj, zvaný Zeiss OpMi 1, umožnil rozvoj mikroneurochirurgie. Stejný autor i stejná firma zkonstruovali i první seriově vyráběný mikroskop – diploskop pro



Obr. 1. Autorova první mikroanastomóza z 80. let minulého století, kdy testování cerebrovaskulární rezervy bylo prováděno dynamickou scintigrafií s Diamoxem a kraniotomie provedená ještě pomocí Gigliho pilky.

Fig. 1. The author's first microanastomosis from the 1980s, when cerebrovascular reserve testing was performed by dynamic scintigraphy with Diamox and craniotomy performed with Gigli saw.

dvě osoby. Tehdy byl určený pro mikročirur-
gickou laboratoř v Burlingtonu (stát Vermont,
USA), klíčové místo zrodu mikročirurgie. V roce
1957 začal **Theodor Kurze** v Los Angeles sys-
tematicky používat mikroskop při neurochir-
urgických operacích. O rok později **Donaghy**
založil právě v Burlingtonu výzkumnou a tré-
ninkovou laboratoř, kam jej přivedl zájem léčit
mozkové příhody otevřením trombotizované
cévy a její následnou reparací. Úzká spolupráce
s cévním chirurgem **Jacobsonem** vedla k zave-
zení výše zmíněného OpMi 1 a k vývoji speciál-
ních cévních mikronástrojů. **Jacobson a Sua-
rez** úspěšně anastomozovali krkavice na psech
a králících a výsledky o potenciálu operačního
mikroskopu při operacích malých cév publiko-
vali v roce 1960. V tom samém roce Donaghy
v rámci kliniky poprvé úspěšně odstranil embolus
z a. cerebri media (MCA). V roce 1962 byl před
problém odstranění embolu ze střední mozkové
tepny po kardiochirurgické operaci u mladého
hemiplegického nemocného postaven profesor
Krayenbühl z Curychu, a protože technické
možnosti pracoviště to tehdy neumožňovaly,
vysílá v roce 1965 svého žáka **M. G. Yasargila**
na roční stáž do USA. Yasargil, který se přes Ja-
cobsena dostal do Donaghyho laboratoře,
začal ve Vermontu rozvíjet své pozdější mistrov-
ství tréninkem mikroanastomózy a. tempora-
lis superficialis (STA)-MCA na psech. Před návra-
tem do Curychu pak dne **30. 10. 1965** provedl
první mikroanastomózu na lidském pacien-
tovi, o den později stejně úspěšnou operaci pro-
vedl Donaghy. Yasargil se vrátil zpět do Cury-
chu a první mikročirurgická operace ze dne 1.
2. 1967 tak je považována za významný milník
zrodu klinické mikroneurochirurgie (obr. 1).

Yasargil se pak soustavně věnoval rozvoji
mikroneurochirurgie, včetně inovací mikroná-

strojů, operačních přístupů i operačních tech-
nik. Jeho spolupráce se švýcarskou firmou *Con-
traves Company*, která se převážně zabývala
vojenskými „hightech“ systémy, vedla k vývoji
elektromagnety vyvažovaného stavivu pro ope-
rační mikroskop. Původní myšlenka „plovou-
cího mikroskopu“ patřila **Malisovi**, který mimo
jiné rovněž vyvinul speciální světově rozšířený
bipolární koagulátor.

Základní podmínky mikroneurochirur-
gie byly splněny – jasné, dobře osvětlené ope-
rační pole se sterotaktickým trojrozměrným ob-
razem, bezkrvnost díky bipolární koagulaci
a mikronástroje, postupně vyvinuté do sou-
časné sofistikované podoby. Vývoj neuroanes-
tezie s monitorací různých fyziologických pa-
rametrů a zavedení manitolu a kontrolované
hyperventilace umožnily získat přídatný pro-
stor pro intrakraniální výkony. Yasargilův „wor-
king space“ umožňuje minimalizovat přídatné
chirurgické trauma. Ochrana a maximální šetr-
nost vůči nejvyšší známé organizované hmotě
ve vesmíru patří mezi další Yasargilovy základní
principy.

Autor komentáře měl to štěstí, že zažil roz-
voj mikročirurgie v přímém přenosu, vč.
„zlaté éry“ extra-intrakraniálního bypassu
v 80. letech, než byla přerušena Barnetovou
studii. První přímou trombektomií sledoval
při předatestační stáži na Neurochirurgické
klinice Ústřední vojenské nemocnice (ÚVN)
v období Černobyli v dubnu 1986, provede-
nou profesorem Fuskem. Jednalo se o příz-
nivě časové relace, neboť pacient generálské
hodnosti se léčil s akutní CMP přímo v ÚVN.

Revolucí v léčbě okluzivních chorob moz-
kových cév bylo zavedení trombolýzy, vč.
trombolýzy arteriální a následně rozvoj me-
chanické trombektomie. Neurologové a in-

tervenční radiologové rozvinuli metody i in-
dikace do současného stavu, kdy většina
center pracuje na vysoké úrovni dle guide-
lines a vrací řadu pacientů zpět do plnohod-
notného života.

Neurochirurgům tak zůstalo v armamen-
tariu pouze provádění přísně indikovaných
dekompresivních kraniektomií při selhání
trombolýzy.

Autoři v komentované práci ale jedno-
značně ukázali, že při selhání trombolýzy
lze ještě v třetí řadě pomýšlet na přímou
trombektomií, popřípadě na akutní revasku-
larizaci provedením extra-intrakraniální mi-
kroanastomózy, eventuálně kombinací obou
metod. Výhodou přímé trombektomie je
i možnost ošetření aterosklerotických změn
v otevřené tepně. Většina neurochirurgic-
kých center v republice disponuje v režimu
7/24 týmy, které jsou schopné akutní revas-
kularizaci realizovat. Článek tedy upozor-
ňuje především neurologickou obec na tuto
možnost.

Lawton M. a Tanikawa R. et al [1] ve svém
obdobném revuálním článku dospěli ke stej-
ným závěrům a navíc upozorňují na mož-
nost mikročirurgie jako metody volby v pří-
padě nedostupnosti neuroradiologické
intervenční léčby, která je přístrojově i per-
sonálním zabezpečením v řadě rozvojových
zemí nedostupná.

Literatura

1. Ota N, Benet A, Kusdiansah M et al. Microsurgical thrombectomy: where the ancient art meets the new era. *Neurosurg Rev* 2024; 47(1): 49. doi: 10.1007/s10143-024-02281-8.

doc. MUDr. Miroslav Vaverka, CSc.
Neurochirurgická klinika FN Olomouc