

doi: 10.48095/ccsnn2026136

Dorsal thoracic arachnoid web jako vzácná příčina syringomyelie

Dorsal thoracic arachnoid web as a rare cause of syringomyelia

Vážená redakce,

dorsal thoracic arachnoid web je jednou z vzácných příčin intradurálního extramedulárního útlaku míchy [1]. Jedná se o ztluštělý pruh arachnoidey, který způsobuje místní tlak na míchu [2]. Tyto pruhy jsou někdy považovány za zbytky arachnoidální cysty, které vzniknou jejím zkolabováním nebo spontánní evakuací [2]. Nejčastěji utlačuje hrudní míchu na její zadní straně (95 %), méně často na přední straně (2,5 %) nebo ji kompletně obkružuje (2,5 %) [3].

Z možných příčin bývají zmiňovány postinfekční etiologie, trauma nebo předchozí operační výkon, přičemž poslední dvě zmíněné lze anamnesticky dohledat u 16 % pacientů [2,3]. Častěji se vyskytuje u mužů

s mediánem věku 52 let [3]. Mezi klinické příznaky, které nejsou příliš specifické, patří nejčastěji bolesti zad se slabostí dolních končetin. Toto může být někdy spojeno i s poruchou sfinkterů [4].

Ze zobrazovacích metod je vhodná MR. Zde je typický tzv. scalpel sign, který se vyznačuje lokálním vklesnutím nejčastěji na dorzální straně horní hrudní míchy [1], a protože samotné pruhy arachnoidey jsou jen obtížně zobrazitelné, je scalpel sign jedním z indikátorů nutnosti chirurgické intervence [1]. Dalším poměrně častým nálezem je syringomyelie, která se vyskytuje přibližně v 67 % případů [3].

V případě potvrzené diagnózy dorsal thoracic arachnoid web je v kombinaci s kli-

Redakční rada potvrzuje, že rukopis práce splnil ICMJE kritéria pro publikace zasílané do biomedicínských časopisů.

The Editorial Board declares that the manuscript met the ICMJE "uniform requirements" for biomedical papers.

F. Vokálek¹, A. Hejčl¹, M. Tyklová², M. Sameš¹

¹ Neurochirurgická klinika Fakulty zdravotnických studií Univerzity J. E. Purkyně v Ústí nad Labem a Krajské zdravotní a. s. – Masarykovy nemocnice v Ústí nad Labem

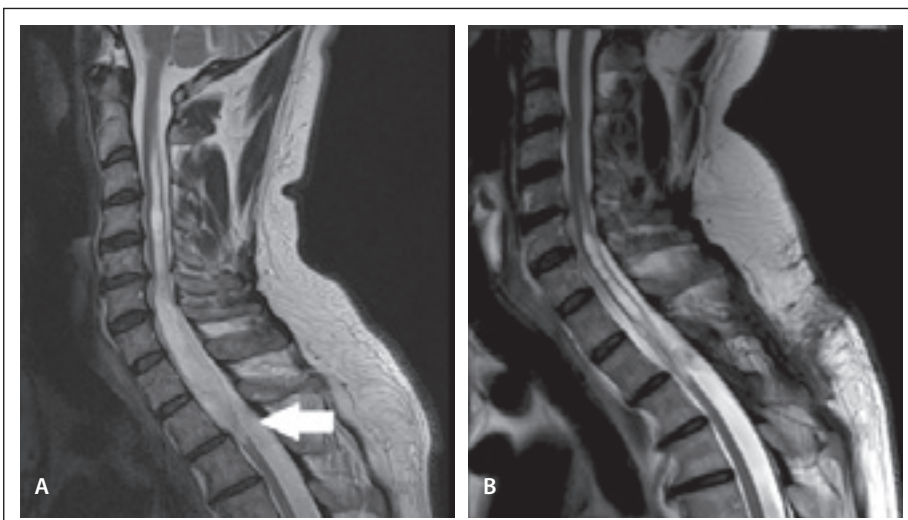
² Radiologická klinika Fakulty zdravotnických studií Univerzity J. E. Purkyně v Ústí nad Labem a Krajské zdravotní a. s. – Masarykovy nemocnice v Ústí nad Labem



MUDr. František Vokálek
Neurochirurgická klinika
Fakulty zdravotnických studií
Univerzity J. E. Purkyně
a Krajské zdravotní a. s. –
Masarykovy nemocnice
Sociální péče 12A
401 13 Ústí nad Labem
e-mail: vokalekf@gmail.com

Přijato k recenzi: 17. 2. 2026

Přijato do tisku: 16. 3. 2026

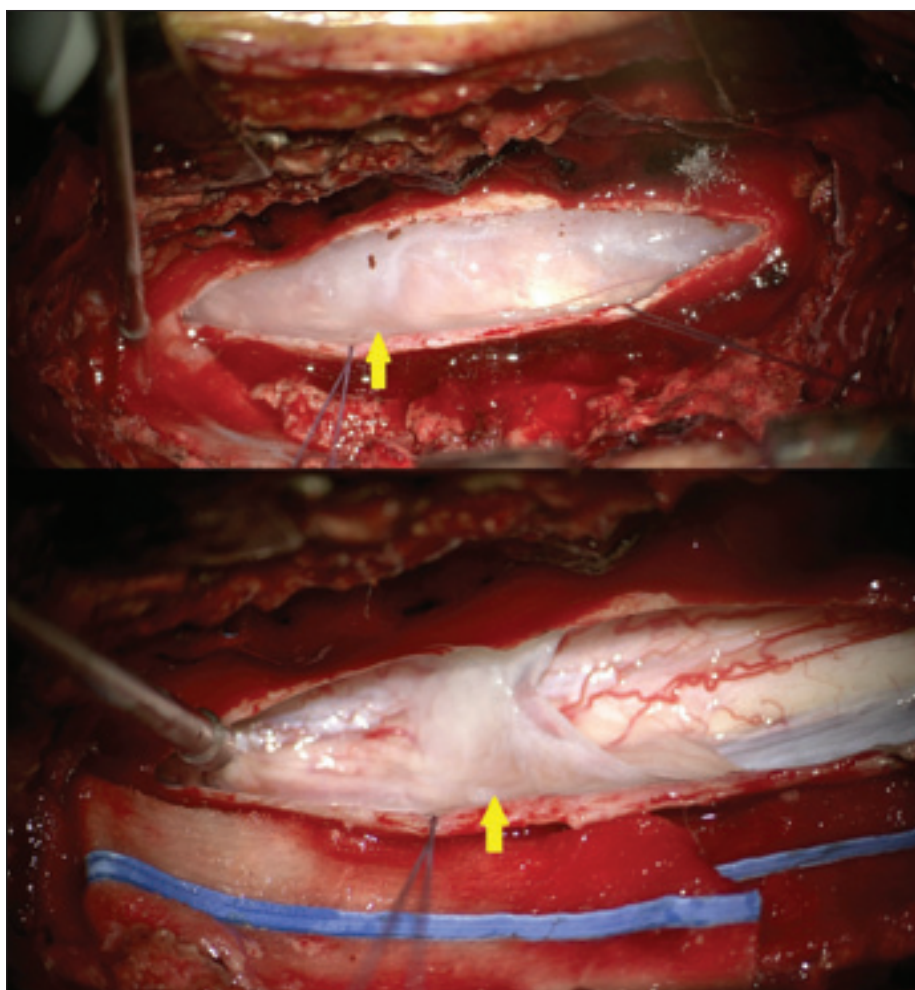


Obr. 1. (A) MR před operací T2 vážené obrazy, sagitální projekce – dominuje rozsáhlá syringomyelie od druhého hrudního ke druhému krčnímu obratli. Bílá šipka ukazuje na typický scalpel sign. (B) MR v odstupu 3 měsíců od operačního výkonu, T2 vážené obrazy, sagitální projekce. Při zmenšení syringomyelické dutiny došlo k výraznému zmenšení syringomyelické dutiny na úrovni prvního hrudního obratle z původních 11 mm na 7 mm.

Fig. 1. (A) Preoperative T2-weighted MRI, sagittal projection demonstrating extensive syringomyelia extending from the T2 to the C2 vertebral level. The white arrow indicates the characteristic scalpel sign. (B) T2-weighted MRI, sagittal projection, obtained three months postoperatively showing marked reduction of the syringomyelic cavity. The spinal cord diameter at the T1 level decreased from 11 mm preoperatively to 7 mm.

nickými obtížemi indikováno operační řešení, jehož podstatou je nejčastěji laminotomie s intradurální incízi arachnoidálního proužku. Jiné operační přístupy, jako hemilaminotomie nebo endoskopický výkon, jsou méně časté [5]. Efekt operačního výkonu a zlepšení klinických obtíží udává 79–91 % pacientů [3,5].

V rámci této práce bychom rádi prezentovali případ pacienta, který byl vyšetřován pro parestezie horních končetin, hrudníku a ter-



Obr. 2. Perioperační nálezy po provedení levostranné hemilaminektomie v úrovni obratlů Th2–3 a následné durotomie s disekcí arachnoidey. Žlutá šipka ukazuje na dorsal thoracic arachnoid web v úrovni obratlového těla Th2.

Fig. 2. Intraoperative view following a left-sided hemilaminectomy at the level of the Th2-3 vertebrae and subsequent durotomy with arachnoid dissection. The yellow arrow highlights the dorsal thoracic arachnoid web at the level of the Th2 vertebral body.

mickou dysestezií na levé horní končetině. V anamnéze nebyla informace o traumatu, neuroinfektu ani o operaci hrudní páteře. Objektivně byl pacient bez neurologického deficitu. Byla provedena MR, které dominovala syringomyelie od druhého hrudního až po třetí krční obratel. Na kontrolních vyšetřeních MR

syringomyelie progredovala až do úrovně druhého krčního obratle (obr. 1A). Pro nálezy scalpel sign v typické lokalizaci vyjádřila rentgenoložka podezření na dorsal thoracic arachnoid web. Dále bylo doplněno elektromyografické vyšetření, které potvrdilo prodloužení centrálního motorického i senzitivního vedení.

Po domluvě s pacientem bylo rozhodnuto o operačním řešení. Byla provedena hemilaminektomie z levé strany. Během operace byl potvrzen nález podélného ztlustělého pruhu arachnoidey v úrovni horní hrudní páteře podmiňujícího kompresi míchy (obr. 2). Poté co byl resekován, byla pomocí perioperačního UZ potvrzena dostatečná dekomprese míchy i částečná regrese syringomyelické dutiny.

Pooperačně pacient udával zlepšení obtíží. Nadále nebyl přítomen objektivní neurologický deficit. Průběh hospitalizace byl zcela bez komplikací. Zároveň byla provedena MR, která potvrdila regresi syringomyelické dutiny a dostatečnou dekompresi míchy. Třetí pooperační den byl pacient puštěn do domácího léčení.

Na klinické kontrole za 3 měsíce po operaci pacient udával zlepšení citlivosti na levé horní končetině, přetrvával pocit tuhosti nohou, bez omezení při chůzi a běžných činnostech. Neurologický nález byl stacionární. Kontrolní MR hrudní páteře byla s přetrvávajícím příznivým efektem operace (obr. 1B).

Konflikt zájmů

Autoři deklarují, že v souvislosti s předmětem studie nemají žádný konflikt zájmů.

Literatura

1. Reardon MA, Raghavan P, Carpenter-Bailey K et al. Dorsal thoracic arachnoid web and the "scalpel sign": a distinct clinical-radiologic entity. *AJNR Am J Neuroradiol* 2013; 34(5): 1104–1110. doi: 10.3174/ajnr.A3432.
2. Ben Ali H, Hamilton P, Zygmunt S et al. Spinal arachnoid web—a review article. *J Spine Surg* 2018; 4(2): 446–450. doi: 10.21037/jss.2018.05.08.
3. Nisson PL, Hussain I, Härtl R et al. Arachnoid web of the spine: a systematic literature review. *J Neurosurg Spine* 2019; 31(2): 175–184. doi: 10.3171/2019.1.SPINE181371.
4. Allen C, Rao SJ, Raza R et al. Dorsal arachnoid web: a rare clinical entity. *Clin Imaging* 2022; 85: 1–4. doi: 10.1016/j.clinimag.2022.02.011.
5. Carr MT, Bhimani AD, Schupper AJ et al. surgical management of thoracic dorsal arachnoid webs: a 10-year single-institution experience. *World Neurosurg* 2025; 193: 781–790. doi: 10.1016/j.wneu.2024.10.055.