proLékaře.cz | 25.11.2026

doi: 10.48095/cccsnn2026102

Endoskopická exstirpace výhřezů meziobratlové ploténky v bederní oblasti

Endoscopic excision of intervertebral disc herniations in the lumbar region

Souhrn

Úvod: Výhřez meziobratlové ploténky je častou příčinou lumbální radikulopatie. Plně endoskopická diskektomie představuje miniinvazivní alternativu k mikrodiskektomii. Cílem práce bylo zhodnotit výsledky a komplikace endoskopických výkonů a srovnat transforaminální a interlaminární přístup. *Metodika:* Do retrospektivní analýzy bylo zařazeno 64 pacientů (40 mužů, 24 žen; průměr 51,2 roku). Transforaminální přístup byl proveden u 12, interlaminární u 52 pacientů. V obou souborech jsme hodnotili dobu operace, expozici RTG záření, Vizuální analogovou škálu (VAS) a Oswestry Disability Index (ODI) (před výkonem, při propuštění, 3 a 12 měsíců po operaci), pooperační komplikace a četnost pooperační recidivy výhřezu meziobratlové ploténky. *Výsledky:* Průměrná doba operace byla 62 min. Expozice RTG záření byla delší u tranforaminálního přístupu (43 s) než u interlaminárního přístupu (22 s; p < 0,001). Hodnota VAS se snížila ze 7,4 ± 1,2 na 1,3 ± 0,8 ve 12 měsících (p < 0,0001), ODI z 56 % ± 13 % na 14 % ± 9 % (p < 0,0001). Nebyl zjištěn signifikantní rozdíl mezi transforaminálním a translaminárním přístupem ve VAS a ODI. Výsledky jsou platné pro celou skupinu pacientů. Celková míra komplikací byla 14,0 %. Poranění durálního vaku jsme zaznamenali 2× (3,1 %) bez nutnosti operační revize. U 7 pacientů byla zaznamenána recidiva hernie disku (10,9 %). *Závěr:* Transforaminální a translaminární endoskopická exstirpace výhřezu meziobratlové ploténky je efektivní a bezpečná metoda s rychlou rekonvalescencí a nízkou morbiditou. Translaminární přístup je vhodný u centrolaterálních výhřezů, kde umožňuje přímější a anatomicky přehlednější přístup k patologii s lepší kontrolou durálního vaku a nervového kořene a je spojen s nižší technickou náročností. Transforaminální přístup je využíván pro mediální a laterálně lokalizované hernie meziobratlové ploténky. Výhodou je zachování integrity páteřního kanálu s minimální manipulací s durálním vakem. Je ale technicky náročnější a výsledek je závislý na zkušenosti operatéra.

Abstract

Introduction: Herniated disc is a common cause of lumbar radiculopathy. Full endoscopic discectomy is a minimally invasive alternative to microdiscectomy. The aim of the study was to evaluate the results and complications of endoscopic procedures and to compare the transforaminal and interlaminar approaches. *Methods:* A retrospective analysis included 64 patients (40 men, 24 women; mean age 51.2 years). Transforaminal approach was performed in 12 patients and interlaminar in 52 patients. In both groups, we evaluated the duration of surgery, X-ray exposure, Visual Analogue Scale (VAS) and Oswestry Disability Index (ODI) (before the procedure, at discharge, 3 and 12 months after surgery), postoperative complications, and the frequency of postoperative recurrence of herniated disc. *Results:* The mean duration of surgery was 62 min. X-ray exposure was longer with the transforaminal approach (43 s) than with the interlaminar approach (22 s; P < 0.001). VAS decreased from 7.4 ± 1.2 to 1.3 ± 0.8 at 12 months (P < 0.0001), and ODI from 56% ± 13% to 14% ± 9% (P < 0.0001). No significant difference was found between the transforaminal and translaminar approaches in VAS and ODI. The results are valid for the entire group of patients. The overall complication rate was 14.0%. We recorded dural sac injuries twice (3.1%) without the need for surgical revision. Recurrence of disc herniation was recorded in 7 patients (10.9%). *Conclusion:* Transforaminal and translaminar endoscopic extirpation of intervertebral disc herniation is an effective and safe method with rapid recovery and low morbidity. The translaminar approach is suitable for centrolateral herniations, where it allows a more direct and anatomically clearer approach to the pathology with better control of the dural sac and nerve root and is associated with lower technical demands. The transforaminal approach is used for medial and laterally localized intervertebral disc herniations. The advantage is the preservation of the integrity of the spinal canal with minimal manipulation of the dural sac. However, it is technically more demanding and the result depends on the experience of the surgeon.

Redakční rada potvrzuje, že rukopis práce splnil ICMJE kritéria pro publikace zasílané do biomedicínských časopisů.
The Editorial Board declares that the manuscript met the ICMJE "uniform requirements" for biomedical papers.

M. Mrůzek, O. Krejčí, T. Hrbáč, R. Lipina

Neurochirurgická klinika
LF OU a FN Ostrava

✉
MUDr. Ondřej Krejčí, Ph.D.
Neurochirurgická klinika
LF OU a FN Ostrava
17. listopadu 1790
708 00 Ostrava-Poruba
e-mail: ondrej.krejci@fno.cz

Přijato k recenzi: 5. 10. 2025
Přijato do tisku: 2. 4. 2026

Klíčová slova

výhřez meziobratlové ploténky – endoskopická operace – transforaminální přístup – interlaminární přístup

Key words

herniated intervertebral disc – endoscopic surgery – transforaminal approach – interlaminar approach

proLékaře.cz | 25.11.2026

Úvod

Výhřez meziobratlové ploténky v bederní oblasti (lumbar disc herniation; LDH) je jednou z nejčastějších příčin lumbální radikulopatie a představuje významný zdravotní i socioekonomický problém [1]. Prevalence symptomatické herniace meziobratlové ploténky se odhaduje na 1–3 % dospělé populace, s maximem mezi 30.–50. rokem života. Patofyziologicky jde o degenerativní proces disku se ztrátou hydratace nucleus pulposus, snížením obsahu proteoglykanů a oslabením anulus fibrosus [2,3]. Protruze či extruze materiálu do páteřního kanálu vede ke kompresi nervových struktur a spuštění zánětlivé kaskády, která se klinicky projevuje bolestí zad, radikulární bolestí a v některých případech motorickým deficitem [4,5]. Konzervativní léčba je první metodou volby, avšak přetrvávající obtíže či progrese neurologického deficitu jsou indikací k chirurgické léčbě [6].

Klasická otevřená diskektomie byla a je stále považována za zlatý standard. I nadále má své místo při operacích výhřezů meziobratlových plotének v bederní oblasti [7]. Rozvoj miniinvazivních technik vedl k zavedení plně endoskopické diskektomie, která dosahuje obdobných výsledků jako mikrodiskektomie při nižší invazivitě [8,9]. Při monoportální technice se používají dva hlavní přístupy – transforaminální a interlaminární. Transforaminální přístup je vhodný zejména pro centrálně a laterálně uložené sekvestry, zatímco interlaminární přístup je vhodný pro centrolaterálně uložené sekvestry a pro segment L5/S1, který je transforaminálním přístupem obtížně dosažitelný [10]. Endoskopická páteřní chirurgie dnes nezahrnuje pouze monoportální systémy, ale také biportální endoskopické techniky, které kombinují samostatný pracovní a optický port. Biportální přístup umožňuje větší volnost instrumentária, lepší orientaci v operačním poli a efektivnější dekompresi nervových struktur. Díky tomu lze endoskopicky řešit nejen herniace meziobratlových plotének, ale i širší spektrum degenerativních onemocnění, vč. lumbální spinální stenózy centrálního a laterálního typu.

Cílem této práce je prezentovat zkušenosti s monoportální endoskopickou exstirpací výhřezů meziobratlových plotének v bederní oblasti, analyzovat klinické výsledky, komplikace a porovnat oba endoskopické přístupy.

Materiál a metodika

Do retrospektivní analýzy bylo zařazeno 64 pacientů (40 mužů, 24 žen; průměrný věk 51,2 roku), kteří podstoupili endoskopickou exstirpaci výhřezu meziobratlové ploténky. Všichni měli klinické příznaky radikulopatie s odpovídajícím nálezem na MR a perzistujícími obtížemi po nejméně 6 týdnech konzervativní terapie. Vylučovacími kritérii byly nestabilní segment, významná stenóza páteřního kanálu a syndrom caudae equinae [11]. Ve studii nebyly předem stanoveny explicitní věkové limity; zařazení pacientů bylo posuzováno individuálně s ohledem na celkový klinický stav a vhodnost zvoleného chirurgického přístupu. Z anatomických důvodů nebyli do studie zařazeni pacienti s migrujícím sekvestrem, významnou centrální stenózou páteřního kanálu nebo s anatomickými poměry neumožňujícími bezpečný endoskopický přístup.

Operační výkony byly prováděny dvěma operatéry. Počáteční část souboru zahrnovala výkony provedené v časné fázi osvojování dané techniky, přičemž standardizace operačního postupu byla zachována v průběhu celé studie. Operace probíhaly v celkové anestezii pod clonou antibiotik. Pacient byl uložen do pronační polohy s podložením pánve a flektovanými dolními končetinami na operační stůl. Použit byl plně endoskopický monoportální systém. U transforaminálního přístupu byl proveden přístup z laterální strany pod skiaskopickou kontrolou přes Kambinův trojúhelník (obr. 1). Následovalo zavedení dilatátorů a pracovního kanálu. Endoskopické kleště a radiofrekvenční elektroda byly použity k odstranění vyhřezlého materiálu (obr. 2). Metoda je indikována u laterálních, foraminálních a centrálních herniací [12].

U interlaminárního přístupu byl zaveden pracovní kanál s endoskopem z dorzálního přístupu, cca 1 cm od střední čáry na straně symptomatické herniace. Byly provedeny parciální resekce ligamentum flavum a zavedení pracovního kanálu přímo do interlaminárního prostoru s následným protětím zadního podélného vazu a exstirpací hernie disku (obr. 3). Tento přístup je indikován u centrolaterálních herniací a umožňuje komfortnější přístup u kaudálních etáží, zejména L5–S1, kde lopata kosti kyčelní omezuje zavedení endoskopu transforaminálně [13]. V přítomnosti stenózy páteřního kanálu byla využita motorická fréza pro parciální resekci kostních struktur. Perioperační data zahrnovala délku výkonu, krevní ztrátu, expozici RTG a pooperační komplikace. Pooperačně byly sledovány délka hospitalizace, návrat do zaměstnání a spotřeba analgetik. Klinické výsledky byly hodnoceny pomocí Vizuální analogové škály (Visual Analogue Scale; VAS) a Oswestry Disability Index (ODI) před výkonem, při propuštění, po 3 a 12 měsících [14]. Bolest byla hodnocena pomocí VAS se zaměřením na dominantní radikulární bolest dolní končetiny, která byla hlavním klinickým symptomem vedoucím k indikaci operačního výkonu. Funkční stav

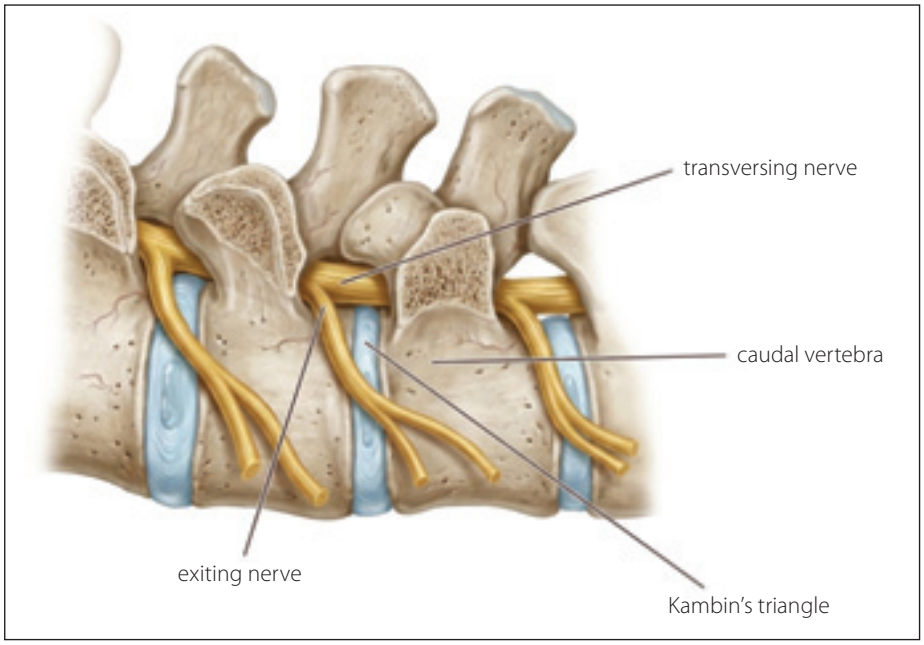

Obr. 1. Místo pro zavedení endoskopu při transforaminálním přístupu.
Fig. 1. Site for endoscope insertion during the transforaminal approach.

proLékaře.cz | 25.11.2026

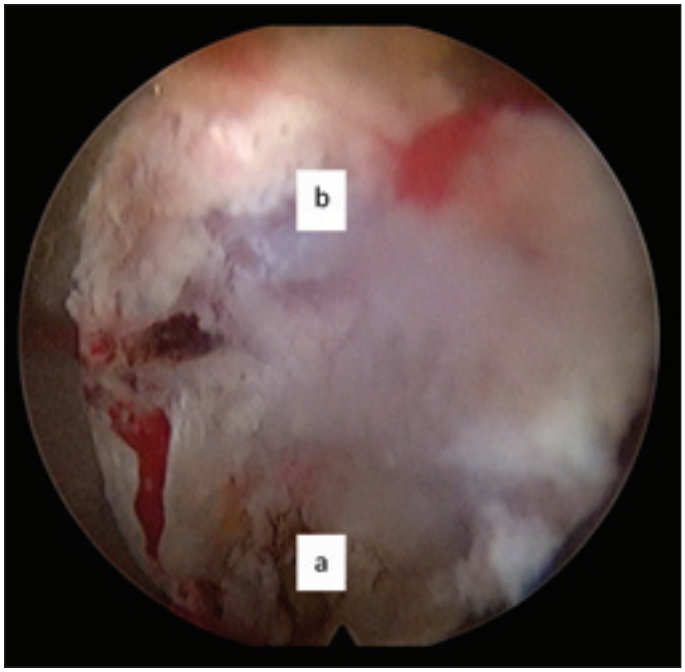

Obr. 2. Transforaminální přístup: (a) prostor ploténky; (b) páteřní kanál.

Fig. 2. Transforaminal approach: (a) intervertebral disc space; (b) spinal canal.

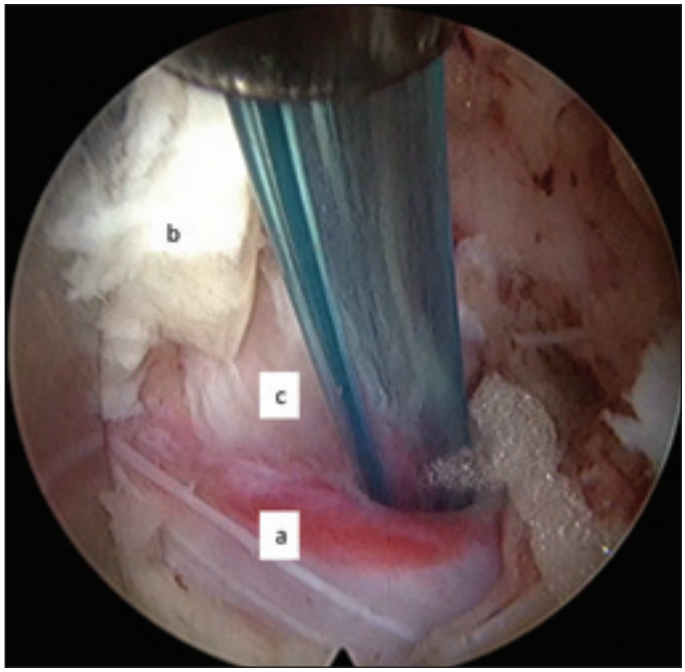

Obr. 3. Translaminární přístup: (a) odstupující nervový kořen; (b) ligamentum flavum; (c) exstirpovaný sekvestr.

Fig. 3. Translaminar approach: (a) exiting nerve root; (b) ligamentum flavum; (c) excised sequestrum.

pacientů byl hodnocen pomocí ODI, konkrétně ve verzi 2.0, jako komplexního ukazatele funkčního postižení.

Statistická analýza byla provedena s použitím párových a nepárových t-testů, $p < 0,05$ bylo považováno za statisticky významné [15]. Statistická analýza byla provedena pomocí softwaru GraphPad Prism verze 10.0 (GraphPad software,San Diego CA,USA).

Výsledky

Soubor tvořilo 64 pacientů (40 mužů, 24 žen), průměrný věk 51,2 roku (27–73 let). Tranforaminální přístup byl použit u 12 pacientů, interlaminární u 52 pacientů. Procentuální zastoupení endoskopických výkonů ve srovnání s celkovým počtem operací meziobratlových plotének v našem souboru činilo 9,5 %.

Průměrná délka výkonu činila 62 min (65 u transforaminálního, 61 u interlaminárního přístupu). Krevní ztráta byla minimální (< 50 ml). Expozice RTG byla delší u transforaminálního (43 s) oproti interlaminárnímu přístupu (22 s, $p < 0,001$). Průměrná délka hospitalizace byla 2,3 dne (1–5 dní). Většina pacientů byla schopna vertikalizace v den operace. Pravidelné kontroly v neurochirurgické ambulanci probíhaly v intervalech 6 týdnů, 3, 6 a 12 měsíců po operaci. Po 3 měsících byla standartně prováděna MR bederní oblasti.

Skóre VAS kleslo ze 7,4 ± 1,2 před operací na 2,1 při propuštění, 1,6 po 3 měsících a 1,3 po 12 měsících ($p < 0,0001$). ODI se zlepšil z 56 % na 18 % po 3 měsících a 14 % po 12 měsících ($p < 0,0001$) [16]. Mezi transforaminálním a interlaminárním přístupem nebyl signifikantní rozdíl ve výsledných hodnotách VAS ani ODI. Pacienti mladší 50 let vykázali rychlejší pokles VAS a rychlejší návrat do zaměstnání, avšak rozdíl nebyl statisticky významný.

Do 6 týdnů se do zaměstnání vrátilo 52 pacientů (81,3 %), přičemž průměrná doba návratu činila 6,1 týdne. Pacienti s manuálně náročnou profesí se vraceli do práce v průměru o 2 týdny později.

Spotřeba analgetik se výrazně snížila již po 1. týdnu po výkonu, kdy většina pacientů nemusela užívat analgetika pravidelně. Ve 12 měsících užívalo pravidelně analgetika pouze 9 % pacientů.

Komplikace byly zaznamenány u 9 pacientů (14,0 %). Durotomie byla zaznamenána u 2 pacientů (3,1 %) bez nutnosti další revize. Recidiva výhřezu byla indikována k reoperaci u 7 pacientů (10,9 %) [17]. Časná recidiva (≤ 6 měsíců) se vyskytla u 3 pacientů, pozdní (> 6 měsíců) u 4 pacientů. Recidivy byly častější u interlaminárního přístupu (6 případů) než u transforaminálního (1 případ), rozdíl nebyl statisticky významný [18]. Nebyly zaznamenány infekce, hluboká žilní trombóza ani trvalý neurologický deficit.

Kontrolní MR byla standardně prováděna 3 měsíce po operaci za účelem posouzení případného rezidua nebo recidivy vyhřezlé meziobratlové ploténky; při zhoršení klinických příznaků byla MR indikována individuálně dle potřeby. V případě prokázané recidivy a přetrvávajících obtíží byla indikována reoperace mikrochirurgickou technikou. Před reoperací byly kromě standardní MR prováděny i dynamické RTG k vyloučení instability pohybového segmentu.

Diskuze

Naše výsledky potvrzují vysokou účinnost endoskopické exstirpace LDH s jednoznačně signifikantním zlepšením bolesti a funkčního stavu měřeného pomocí VAS a ODI. Výsledky přetrvávaly i po 12 měsících, což je v souladu s publikovanými metaanalýzami a randomizovanými studiemi, které uvádějí srovnatelné nebo lepší výsledky oproti mikrodiskektomii [6–8,16]. Některé dřívější studie uvádějí rychlejší návrat do zaměstnání po endoskopické diskektomii ve srovnání s klasickou mikrodiskektomií, což je připisováno nižší invazivitě výkonu [19]. Novější srovnávací práce a metaanalýzy však tyto rozdíly nepotvrzují a ukazují na srovnatelnou dobu návratu do práce u obou metod [20]. Tyto

proLékaře.cz | 25.11.2026

výsledky naznačují, že samotná volba chirurgické techniky nemusí být rozhodujícím faktorem pro rychlost pracovní reintegrace, která je pravděpodobně ovlivněna i dalšími klinickými a socioekonomickými aspekty.

Při srovnání transforaminálního a interlaminárního přístupu nebyly zjištěny signifikantní rozdíly v klinických výsledcích, ale transforaminální přístup byl spojen s delší expozicí RTG. Podobné závěry přinášejí i zahraniční metaanalýzy, které doporučují využití moderních technologií ke snížení radiační zátěže, např. neuronavigace nebo 3D zobrazovacích systémů [9,21]. Interlaminární přístup byl v našem souboru použit častěji a vykazoval vyšší podíl recidiv, což může být spojeno s biomechanickým zatížením segmentu L5–S1, ale také s learning curve, kdy u prvních padesáti operací je popisována zvýšená incidence recidiv výhřezů meziobratlových plotének [22,23]. Celková míra komplikací v našem souboru (14 %) je srovnatelná s publikovanými daty [12–15,18,24].

Učební křivka je zásadním faktorem při zavádění endoskopické chirurgie. Publikace uvádějí, že k dosažení erudice je třeba 30–50 výkonů, zejména u transforaminálního přístupu [25]. S rostoucí zkušeností operatéra klesá nejen operační čas, ale i riziko komplikací. Zavádění metody by proto mělo probíhat v centrech se zkušeným školitelem s pečlivou předoperační rozvahou.

Významným přínosem endoskopie je i menší perioperační trauma měkkých tkání, což přispívá k nižší pooperační bolestivosti a rychlejšímu návratu do běžných aktivit. Metaanalýzy rovněž ukazují nižší výskyt epidurálních jizev u endoskopických výkonů, což může být výhodou u mladších pacientů. Zachování ligamentum flavum u miniinvazivních přístupů může hrát roli v omezení rozsahu epidurální expozice a následné jizevnaté přestavby. Tento faktor by mohl přispívat k nižšímu riziku rozvoje epidurální fibrózy, která je považována za jednu z možných příčin přetrvávajících či recidivujících pooperačních obtíží [26,27].

V posledních letech dochází k dynamickému rozvoji endoskopických technologií v páteřní chirurgii, přičemž vedle tradičních monoportálních systémů se stále více uplatňuje i biportální endoskopický přístup. Biportální technika se jeví jako perspektivní zejména díky lepší ergonomii práce, menšímu zásahu do měkkých tkání a potenciálně nižšímu rozsahu resekce laminy. Tyto předpokládané výhody však zatím vycházejí převážně z časných klinických zkušeností a je nutné je dále potvrdit v prospektivních studiích s dlouhodobým sledováním.

Při srovnání mikrodiskektomie, monoportální endoskopie a biportální endoskopie vykazují všechny tyto chirurgické metody lepší klinické výsledky než konzervativní léčba u symptomatických herniací bederní meziobratlové ploténky. Operativní řešení vede k rychlejší úlevě od radikulární bolesti, zlepšení funkčního stavu a dřívějšímu návratu k běžným aktivitám. Dosažení těchto výsledků je však zásadně podmíněno správnou indikací výkonu, korelací klinického nálezu se zobrazovacími metodami a adekvátním výběrem operační techniky [28].

Naše výsledky podporují rostoucí význam endoskopické chirurgie v léčbě výhřezů meziobratlových plotének a potvrzují, že se jedná o plnohodnotnou alternativu mikrodiskektomie. Výběr přístupu by měl být individualizován podle anatomických podmínek, typu hernie a zkušenosti operatéra [29].

Závěr

Endoskopická exstirpace výhřezu meziobratlové ploténky v bederní oblasti je efektivní, miniinvazivní a bezpečná metoda s významným zlepšením bolesti a funkce. V našem souboru byla míra komplikací nízká a výsledky srovnatelné mezi transforaminálním a interlaminární přístupem. Endoskopická chirurgie představuje moderní alternativu k mikrodiskektomii a její role v léčbě lumbálních diskopatií dále roste, nicméně mikrodiskektomie má své stálé místo v operativě výhřezů meziobratlových plotének.

Etické aspekty

Práce byla provedena ve shodě s Helsinskou deklarací z roku 1975 a jejími revizemi v letech 2004 a 2008 a byla schválena Etickou komisí FN Ostrava (číslo schválení: 384/2020, datum schválení: 30. 4. 2020).

Grantová podpora

Tato práce byla podpořena grantem institucionální podpory číslo 13/RVO-FNOs/2020.

Konflikt zájmů

Autoři deklarují, že v souvislosti s předmětem studie nemají žádný konflikt zájmů.

Literatura

1. Jančálek R, Dubový P, Novák Z. Patofyziologie kompresivní radikulopatie. Cesk Slov Neurol N 2008; 71/104(4): 405–412.
2. Adams MA, Roughley PJ. What is intervertebral disc degeneration, and what causes it? Spine (Phila Pa 1976) 2006; 31(18): 2151–2161. doi: 10.1097/01.brs.0000231761.73859.2c.
3. Kreiner DS, Hwang SW, Easa JE et al. An evidence-based clinical guideline for the diagnosis and treatment of lumbar disc herniation with radiculopathy. Spine J 2014; 14(1): 180–191. doi: 10.1016/j.spinee.2013.08.003.
4. Ruetten S, Komp M, Merk H et al. Full-endoscopic interlaminar and transforaminal lumbar discectomy versus conventional microsurgical technique: a prospective, randomized, controlled study. Spine (Phila Pa 1976) 2008; 33(9): 931–939. doi: 10.1097/BRS.0b013e31816c8af7.
5. Yeung AT, Tsou PM. Posterolateral endoscopic excision for lumbar disc herniation: surgical technique, outcome, and complications in 307 consecutive cases. Spine (Phila Pa 1976) 2002; 27(7): 722–731. doi: 10.1097/00007632-200204010-00009.
6. Barber SM, Nakhla J, Konakondla S et al. Outcomes of endoscopic discectomy compared with open microdiscectomy and tubular microdiscectomy for lumbar disc herniations: a meta-analysis. J Neurosurg Spine 2019; 31(6): 802–815. doi: 10.3171/2019.6.SPINE19532.
7. Jitpakdee K, Liu Y, Kotheeranurak V et al. Transforaminal versus interlaminar endoscopic lumbar discectomy for lumbar disc herniation: a systematic review and meta-analysis. Global Spine J 2023; 13(2): 575–587. doi: 10.1177/21925682221120530.
8. Yin J, Jiang Y, Nong L. Transforaminal approach versus interlaminar approach: a meta-analysis of operative complication of percutaneous endoscopic lumbar discectomy. Medicine (Baltimore) 2020; 99(25): e20709. doi: 10.1097/MD.0000000000020709.
9. Nie H, Zeng J, Song Y et al. Percutaneous endoscopic lumbar discectomy for L5-S1 disc herniation via an interlaminar approach versus a transforaminal approach: a prospective randomized controlled study with 2-year follow up. Spine (Phila Pa 1976) 2016; 41 (Suppl 19): B30–B37. doi: 10.1097/BRS.0000000000001810.
10. Pan M, Li Q, Li S et al. Percutaneous endoscopic lumbar discectomy: indications and complications. Pain Physician 2020; 23(1): 49–56.
11. Joaquim AF, Botelho RV, Mudo ML et al. Lumbar herniated disc – endoscopic discectomy treatment. Rev Assoc Med Bras 1992; 64(5): 397–407.
12. Gulsever CI, Sahin D, Ortahisar E. et al. Full-endoscopic transforaminal approach for lumbar discectomy. J Vis Exp 2023; (199). doi: 10.3791/65508.
13. Gu YT, Cui Z, Shao HW et al. Percutaneous transforaminal endoscopic surgery (PTES) for symptomatic lumbar disc herniation: a surgical technique, outcome, and complications in 209 consecutive cases. J Orthop Surg Res 2017; 12(1): 25. doi: 10.1186/s13018-017-0524-0.
14. Takebayashi K, Oshima Y, Fujita M et al. Comparison of the interlaminar and transforaminal approaches for full-endoscopic discectomy for the treatment of l4/5 lumbar disc herniation. Neurol Med Chir (Tokyo) 2023; 63(7): 313–320. doi: 10.2176/jns-nmc.2022-0357.
15. Li Z, Zhang C, Chen W et al. Percutaneous endoscopic transforaminal discectomy versus conventional open lumbar discectomy for upper lumbar disc herniation: a comparative cohort study. Biomed Res Int 2020; 2020: 1852070. doi: 10.1155/2020/1852070.
16. Wang Y, Liu H, Lin A et al. Surgical strategy and outcomes of full endoscopic lumbar discectomy for recurrent lumbar disk herniation following a previous full endoscopic lumbar discectomy. Orthop Surg 2023; 15(10): 2602–2611. doi: 10.1111/os.13844.
17. Kotheeranurak V, Liawrungrueang W, Quillo-Olvera J et al. Full-endoscopic lumbar discectomy approach selection: a systematic review and proposed algorithm. Spine (Phila Pa 1976) 2023; 48(8): 534–544. doi: 10.1097/BRS.0000000000004589.

proLékaře.cz | 25.11.2026

18. Kreiner DS, Hwang SW, Easa J et al. North American Spine Society. An evidence-based clinical guideline for the diagnosis and treatment of lumbar disc herniation with radiculopathy. Spine J 2014; 14(1): 180–191.
19. Máca K, Ďuriš K, Smrčka M. Endoskopické operace výhřezu bederních plotének – první zkušenosti. Cesk Slov Neurol N 2019; 82/115: 541–547. doi: 10.14735/amcsnn2019541
20. Li WS, Yan Q, Cong L. Comparison of endoscopic discect.omy versus non-endoscopic discectomy for symptomatic lumbar disc herniation: a systematic review and meta-analysis. Global Spine J 2022; 12(5): 1012–1026. doi: 10.1177/21925682211020696.
21. Zaina F, Côté P, Cancelliere C et al. A systematic review of clinical practice guidelines for persons with non-specific low back pain with and without radiculopathy: identification of best evidence for rehabilitation to develop the who's package of interventions for rehabilitation. Arch Phys Med Rehabil 2023; 104(11): 1913–1927. doi: 10.1016/j.apmr.2023.02.022.
22. Cao J, Huang W, Wu T et al. Percutaneous endoscopic lumbar discectomy for lumbar disc herniation as day surgery – short-term clinical results of 235 consecutive cases. Medicine (Baltimore) 2019; 98(49): e18064. doi: 10.1097/MD.0000000000018064.
23. Hincapié CA, Kroismayr D, Hofstetter L et al. Incidence of and risk factors for lumbar disc herniation with radiculopathy in adults: a systematic review. Eur Spine J 2025; 34(1): 263–294. doi: 10.1007/s00586-024-08528-8.
24. Song K, Liang J, Zhang M et al. Comparison of different treatments for lumbar disc herniation: a network meta-analysis and s;ystematic review. BMC Surg 2025; 25(1): 259. doi: 10.1186/s12893-025-02992-9.

Redakční rada časopisu Česká a slovenská neurologie a neurochirurgie odhlasovala **nejlepší práci za rok 2025**. Na 1. místě se umístila práce:

Vyhodnocení souboru dlouhodobě přežívajících pacientů s glioblastomem

R. Bartoš, D. Bondar, A. Malucelli, A. Hejčl, P. Vachata, A. Sejkorová, I. Humhej, M. Sameš, D. Šmejkalová, V. Kříha, F. Třebický, G. Šimonová, M. Trnková, D. Ospalík, T. Kazda

Autorům srdečně blahopřejeme.