proLékaře.cz | 25.11.2026

doi: 10.48095/cccsnn202679

McDonaldova diagnostická kritéria roztroušené sklerózy 2024 v kostce – očima neurologa a radiologa

McDonald 2024 diagnostic criteria for multiple sclerosis in a nutshell – a neurologist's and radiologist's perspective

Redakční rada potvrzuje, že rukopis práce splnil ICMJE kritéria pro publikace zasílané do biomedicínských časopisů.
The Editorial Board declares that the manuscript met the ICMJE "uniform requirements" for biomedical papers.

D. Šťastná[1,2], P. Ryška[3], D. Horáková[1,2], I. Menkyová[1,4], E. Kubala Havrdová[1], J. Mareš[5,6], M. Vaněčková[7]

[1] Neurologická klinika a Centrum klinických neurověd 1. LF UK a VFN v Praze, ČR
[2] Registr ReMuS, ReMuS, nadační fond, Praha, ČR
[3] Radiologická klinika LF UK v Hradci Králové a FN Hradec Králové, ČR
[4] Neurologická klinika SZU a UNB, Bratislava, Slovensko
[5] Neurologická klinika 3. LF UK a FTN, Praha, ČR
[6] Neurologická klinika LF UP a FN Olomouc, ČR
[7] Oddělení MR, Radiodiagnostická klinika 1. LF UK a VFN v Praze ČR

✉
prof. MUDr. Manuela Vaněčková, Ph.D.
Oddělení MR
Radiodiagnostická klinika
1. LF UK a VFN v Praze
Kateřinská 30
128 08, Praha 2
e-mail: manuela.vaneckova@vfn.cz

Přijato k recenzi: 16. 1. 2026
Přijato do tisku: 16. 3. 2026

Souhrn

McDonaldova kritéria představují základní diagnostický nástroj pro RS. Revize z roku 2024 umožňuje stanovení diagnózy obdobně jako revize 2017, rozšiřuje však diagnostické možnosti změnami reflektujícími současné chápání onemocnění jako biologického kontinua. Sjednocuje diagnostický přístup k relabující i primárně progresivní formě, přidává optický nerv jako pátou anatomickou lokalizaci pro hodnocení diseminace v prostoru a zařazuje index volných lehkých řetězců kappa jako rovnocennou alternativu k oligoklonálním pásům. Nově zavádí vysoce specifické znaky v zobrazení MR – příznak centrální venuly a paramagnetický lem ložiska – zvyšující specificitu diagnostiky zejména u atypických populací. Detekce těchto nových znaků je silně závislá na použité sekvenci MR a jejich vyhodnocení tak může být časově náročné. Nejvýznamnější změnou je možnost stanovení diagnózy v preklinické fázi u asymptomatických pacientů nebo pacientů s atypickou symptomatikou. Současná česká úhradová kritéria však pro zahájení terapie vyžadují klinickou aktivitu, což limituje terapeutické možnosti v této populaci a zvyšuje tlak na časné zmapování epidemiologické situace a jednání s plátci zdravotní péče. Úspěšná implementace kritérií pak závisí i na standardizaci zobrazovacích metod, rozšíření povědomí v široké odborné komunitě, dostupnosti pokročilé diagnostiky a těsné spolupráci neurologů s radiology. Cílem tohoto článku je poskytnout praktický přehled změn z perspektivy neurologa i radiologa vč. diagnostických algoritmů usnadňujících využití kritérií v běžné klinické praxi.

Abstract

The McDonald criteria represent the fundamental diagnostic tool for multiple sclerosis. The 2024 revision enables diagnosis similarly to the 2017 revision, but expands diagnostic options with changes that reflect the current understanding of the disease as a biological continuum. It unifies the diagnostic approach for both relapsing and primary progressive forms, adds the optic nerve as the fifth anatomical location for assessing dissemination in space, and includes the kappa free light chain index as an equivalent alternative to oligoclonal bands. The updated criteria introduce new, highly specific MRI markers – the central vein sign and paramagnetic rim lesions – which improve diagnostic specificity, particularly in atypical populations. However, detection of these new markers is strongly dependent on the MRI sequence used, and their assessment may be time-consuming. The most significant change is the possibility of establishing a diagnosis in the preclinical phase in asymptomatic patients or patients with atypical symptoms. However, the current Czech reimbursement criteria require clinical activity to initiate therapy, which limits therapeutic options in this population and increases pressure to map the epidemiological situation early and negotiate with healthcare payers. Successful implementation of the criteria also depends on standardization of imaging methods, raising awareness in the broader medical community, availability of advanced diagnostics, and close collaboration between neurologists and radiologists. This article aims to provide a practical overview of the changes from the perspective of both neurologist and radiologist, including diagnostic algorithms to facilitate the use of the criteria in routine clinical practice.

Klíčová slova

roztroušená skleróza – McDonaldova diagnostická kritéria – radiologicky izolovaný syndrom – subklinická roztroušená skleróza – příznak centrální venuly – paramagnetický lem ložiska – volné lehké řetězce kappa – optický nerv

Key words

multiple sclerosis – McDonald diagnostic criteria – radiologically isolated syndrome – subclinical multiple sclerosis – central vein sign – paramagnetic rim lesion – kappa free light chains – optic nerve

proLékaře.cz | 25.11.2026

Úvod

Jednou z horkých novinek neurologie jsou nová McDonaldova diagnostická kritéria RS 2024 [1]. Představují logické pokračování předchozí revize z roku 2017 [2] a reagují na zásadní posun v poznání etiologie a patofyziologie RS i na rozvoj paraklinických metod. Jejich cílem je umožnit časnější a senzitivnější záchyt onemocnění při zachování specificity, ale i přenést neuroimunologii do moderní éry diagnostiky na základě biologické podstaty onemocnění. Nová kritéria sice umožňují stanovení diagnózy podle kritérií předchozích, zároveň však diagnostické pole působnosti rozšiřují a přinášejí řadu výzev. Akcentují roli MR a dalších biomarkerů a mj. přinášejí i možnost diagnostiky před rozvojem klinických příznaků. Do popředí se tak dostávají nutnost těsné spolupráce neurologa a radiologa a standardizace vyšetřovacích protokolů i strukturovaného popisu [3,4]. Cílem tohoto přehledového článku je shrnout hlavní změny McDonaldových kritérií 2024 ve srovnání s verzí 2017, prakticky shrnout klíčové body z pohledu neurologa i radiologa a zhodnotit jejich dopady na každodenní klinickou praxi.

Sedm let, sedm zásadních změn: klíčové novinky kritérií 2024

Od publikace předchozí revize McDonaldových kritérií [2] uplynulo sedm let intenzivního výzkumu, který přinesl nové poznatky a rozvinul diagnostické možnosti. Výsledkem je revize 2024 [1] (publikovaná koncem roku 2025) představující více než jen technickou aktualizaci – jde o paradigmatický posun v chápání RS jako kontinua biologických procesů od preklinických stádií po manifestní onemocnění. Nejpodstatnější změny lze shrnout do následujících oblastí (tab. 1).

1. Jednotná pravidla pro primárně progresivní i relabující RS

První zásadní novinkou je jednotnost nových kritérií pro relabující i primárně progresivní RS (PPRS). Tato skutečnost odráží současné chápání tohoto variabilního onemocnění jako univerzální škály s odlišným podílem jednotlivých patofyziologických mechanizmů interindividuálně i v čase [5].

2. Dvě míšní léze stačí u PPRS pro diseminaci v prostoru (DIS)

Jedinou výjimkou u výše uvedeného pravidla je splnění DIS u pacientů s PPRS v případě přítomnosti minimálně dvou míšních ložisek. Tato změna reflektuje častější spinální predominanci u progresivní RS a významně usnadňuje její diagnostiku. Při interpretaci izolovaných míšních nálezů je však nutná opatrnost, neboť řada jiných progresivních neurologických onemocnění (např. hereditární spastické paraparézy, metabolické myelopatie apod.) se může prezentovat podobně [6–8].

3. Optický nerv jako pátá lokalizace

Velmi přelomovou změnou je také zařazení optického nervu jako páté lokalizace pro hodnocení DIS (vedle lokalizace míšní, infratentoriální, periventrikulární a juxta/kortikální). S ohledem na to, že až u 25 % pacientů patří retrobulbární neuritida mezi

Tab. 1. Shrnutí rozdílů mezi revizí McDonaldových kritérií z roku 2017 a 2024 [1,2].

Oblast	Kritéria 2017	Kritéria 2024
Primárně progresivní RS	samostatná kritéria 12měsíční progrese + 2 ze 3: • ≥ 1 mozkové ložisko v min. 1 ze 3 oblastí – juxtakortikálně/kortikálně, infratentoriálně, periventrikulárně • ≥ 2 míšní ložiska • intrathékální syntéza OCB	unifikovaná kritéria 12měsíční progrese + splnění identických kritérií jako pro relabující RS; pro splnění DIS stačí 2 míšní ložiska
Počet anatomických oblastí pro DIS	4 – periventrikulární, infratentoriální, juxtakortikální/kortikální, míšní	5 – přidán optický nerv (dle OCT/VEP/MR)
Nutnost DIT	nutný průkaz nové léze/relapsu, alternativně místo DIT intrathékální syntéza OCB	DIT může být nahrazena dle konkrétní situace četnými biomarkery nebo jejich kombinacemi (OCB, kFLC index, CVS, PRL)
Specifické znaky MR	neuplatňovány	zavedeny: CVS a PRL
Nález na MR suspektní z RS	hodnocen mimo rámec McDonaldových kritérií	zahrnut do jednotného diagnostického rámce RS, diagnostická kritéria pro RS lze splnit i bez charakteristického klinického nálezu
CSF biomarkery	pouze OCB	OCB nebo kFLC index (rovnocenné alternativy)
Zohlednění věku a komorbidit	minimální doporučení	u pacientů ≥ 50 let nebo s rizikovými komorbiditami doporučena dodatečná kritéria pro potvrzení diagnózy (míšní ložisko, pozitivní CSF, CVS)
Pediatrická diagnostika	ADEM odlišována, bez jednotného rámce	jednotný rámec jako u dospělých; <12 let: MOG-IgG silně doporučeno u všech; ≥ 12 let: MOG-IgG při atypické prezentaci; u ADEM nutná další ataka/nové T2 léze s ≥ 90denní latencí; pro CVS požadováno ≥ 50 % lézí

ADEM – akutní diseminovaná encefalomyelitida; CSF – mozkomíšní mok; CVS – příznak centrální venuly; DIS – diseminace v prostoru; DIT – diseminace v čase; kFLC – kappa volné lehké řetězce; MOG-IgG – protilátky proti myelin oligodendrocytárnímu glykoproteinu; OCB – oligoklonální pásy; OCT – optická koherentní tomografie; PRL – paramagnetický lem ložiska; VEP – zrakové evokované potenciály

proLékaře.cz | 25.11.2026

první projevy, byla tato změna nasnadě [9]. Postižení lze navíc detekovat nejen na MR, ale i dvěma dalšími modalitami: optickou koherentní tomografií (OCT) nebo vizuálními evokovanými potenciály (VEP). Pro OCT platí kritérium meziční diference ≥ 6 µm v peripapilární vrstvě nervových vláken sítnice (pRNFL) nebo ≥ 4 µm ve vrstvě gangliových buněk (mGCIPL) [10–12]. U VEP svědčí pro důkaz demyelinizačního postižení prodloužená latence P100 nebo asymetrická interokulární latence (> 2,5 směrodatné odchylky nad normou) [13].

4. Diseminace v čase (DIT) už není podmínkou

Zatímco McDonaldova kritéria 2017 [2] umožnila splnit/nahradit DIT pozitivitou oligoklonálních pásů (OCB) v likvoru, revize 2024 jde ještě dále. Diagnózu lze nyní stanovit bez průkazu časové diseminace při splnění dalších specifických podmínek – např. při postižení čtyř a více anatomických lokalizací [1]. Tato změna představuje další posun v možnostech časné diagnostiky a zkracuje diagnostickou latenci.

5. „Subklinická RS“

Hovoříme-li o zkrácení diagnostické latence, další zcela zásadní novinkou je možnost stanovení RS při absenci typické klinické symptomatiky, respektive ještě v preklinické fázi onemocnění. Kritéria stanovení subklinické RS přitom však nejsou totožná s diagnostickými kritérii radiologicky izolovaného syndromu, ač se z velké části překrývají (viz níže). Teoreticky tak může nastat např. situace, že doposud asymptomatický pacient nesplní kritéria radiologicky izolovaného syndromu (RIS), nicméně splní kritéria RS [1,14].

6. Specifické MR znaky (příznak centrální venuly – CVS, paramagnetický lem ložiska – PRL)

Samotné snížení prahu a zjednodušení diagnostiky RS bez přidání specifických znaků by mohlo vést ke snížení specificity. Při naplnění menšího množství již známých charakteristik onemocnění jsou tak v některých situacích tyto specifické MR znaky vyžadovány. První z nich je CVS – pozitivita znaku CVS nastává při přítomnosti minimálně 6 lézí s CVS, nebo převahou CVS-pozitivních lézí při menším počtu ložisek (< 10). Druhým markerem je přítomnost minimálně jednoho ložiska s PRL. PRL odrážejí chronickou aktivitu zánětu v okraji léze a jsou detekovatelná na susceptibilitně vážených sekvencích v obrazu fáze (SWI, QSM). CVS a PRL se tak posouvají do rutinní diagnostiky a zvyšují její specificitu. Absence těchto specifických znaků však diagnózu RS nevylučuje.

7. Index volných lehkých řetězců kappa (kFLC) jako rovnocenná alternativa OCB

OCB jsou dnes již zlatým diagnostickým standardem. Jejich stanovení metodou izoelektrické fokusace s imunodetekcí je však časově náročné (vlastní stanovení trvá cca 4 h) a vyžaduje specializovanou expertízu, tedy menší je i dostupnost. Naopak index kFLC představuje rychlejší, levnější a na hodnotiteli nezávislou alternativu k OCB. Měření kFLC nefelometrií či turbidimetrií lze provést do 30 min při násobně nižších nákladech [15–17]. Systematická metaanalýza 32 studií zahrnující přes 3 300 pacientů s klinicky izolovaným syndromem (CIS) a RS prokázala srovnatelnou diagnostickou přesnost obou metod – senzitivita kFLC indexu činí 88 % a specificita 89 %, což je zcela srovnatelné s OCB (senzitivita 85 %, specificita 92 %) [18]. Shoda mezi oběma metodami pak dosahuje přibližně 87–90 % [19]. Zařazení kFLC indexu do diagnostického schématu jako rovnocenné alternativy OCB tak může zlepšit rychlost i dostupnost diagnostiky, a to i v zemích s omezeným přístupem ke specializovaným laboratorním metodám.

Speciální populace vyžadují specifický přístup

Kritéria 2024 také poprvé systematicky odpovídají na diagnostické výzvy u dětí, starších pacientů a osob s komorbiditami, čímž zvyšují bezpečnost diagnostiky v těchto rizikových skupinách. U dětí a adolescentů platí stejný diagnostický rámec jako u dospělých, avšak u pacientů s prezentací typu akutní diseminované encefalomyelitidy (ADEM) nelze kritéria aplikovat bez dalšího sledování, přičemž diagnóza RS vyžaduje druhou klinickou ataku nebo nové T2 léze více než 90 dní po začátku ADEM [1]. Vzhledem k vyšší prevalenci onemocnění spojeného s protilátkami proti myelinovému oligodendrocytárnímu glykoproteinu (MOGAD) v pediatrické populaci je u všech dětí mladších 12 let s první demyelinizační příhodou silně doporučeno testování MOG-IgG protilátek metodou cell-based assay. U dětí starších je vyšetření těchto protilátek doporučeno při atypické prezentaci [1,20,21]. Pro hodnocení CVS u pacientů mladších 18 let se vzhledem k často vysoké náloži lézí používá kritérium pozitivity ve více než 50 % lézí namísto pravidla šesti [1,22]. Zvýšené riziko chybné diagnózy je i u pacientů na opačném konci věkového spektra – u osob starších 50 let a osob s komorbiditami [1,23–25]. Mezi rizikové komorbidity patří ischemická choroba malých cév, migréna a jiné bolesti hlavy, psychiatrická onemocnění a některá autoimunitní onemocnění [1,23,24,26]. Např. až u třetiny pacientů s migrénou se vyskytují periventrikulární nebo kortikální/juxtakortikální ložiska, což může obraz RS imitovat [27,28]. U těchto rizikových pacientů kritéria 2024 silně doporučují doplňující vyšetření k potvrzení diagnózy: průkaz míšní léze, pozitivitu CSF nebo CVS [1].

Tato evoluce kritérií představuje odpověď na potřebu časnější a přesnější diagnostiky v éře vysoce účinných terapií [29,30]. Zároveň však klade nové nároky na mezioborovou spolupráci a technické vybavení pracovišť. V následujících kapitolách se podíváme na praktické dopady těchto změn z perspektivy neurologa a radiologa.

Očima radiologa

Jak už zaznělo výše, zobrazení MR má v nové revizi McDonaldových kritérií ještě významnější roli, než tomu bylo u předchozích verzí, a to především ve třech aspektech – prvním je inkorporace vysoce specifických znaků v obraze MR (CVS a PRL), umožňující jak zvýšení specificity i u diskrétního nálezu, tak především zlepšení diferenciální diagnostiky zejména u starších pacientů či pacientů s komorbiditami. Druhým zásadním novým aspektem je zařazení páté lokalizace pro hodnocení DIS – optického nervu – a třetím, neméně důležitým, je možnost stanovení diagnózy RS v preklinickém stádiu, tedy se zcela zásadní rolí MR (obr. 1).

U příznaku centrální venuly je na sekvencích zobrazujících susceptibiltu patrná v oblasti plaky centrálně drobná venula, buď v zachycení axiálním, kdy bývá přirovnávána k americké koblize (donutu), nebo horizontálním, kde se jeví jako kávové zrnko. CVS má však svá omezení. Tím hlavním je fakt, že se nejedná o zcela specifický znak. CVS může být přítomen i u dalších patologií – zejména vaskulopatií – ale v menším procentu ložisek než u RS. Pro splnění tohoto specifického kritéria v rámci diagnostiky je však nutné detekovat alespoň šest ložisek nebo při menším počtu většinu ložisek, přičemž splnění alespoň šesti ložisek s CVS má 83–98% specificitu [1,31–34]. Přesná kritéria [35] pro hodnocení tohoto znaku jsou uvedena v tab. 2.

proLékaře.cz | 25.11.2026

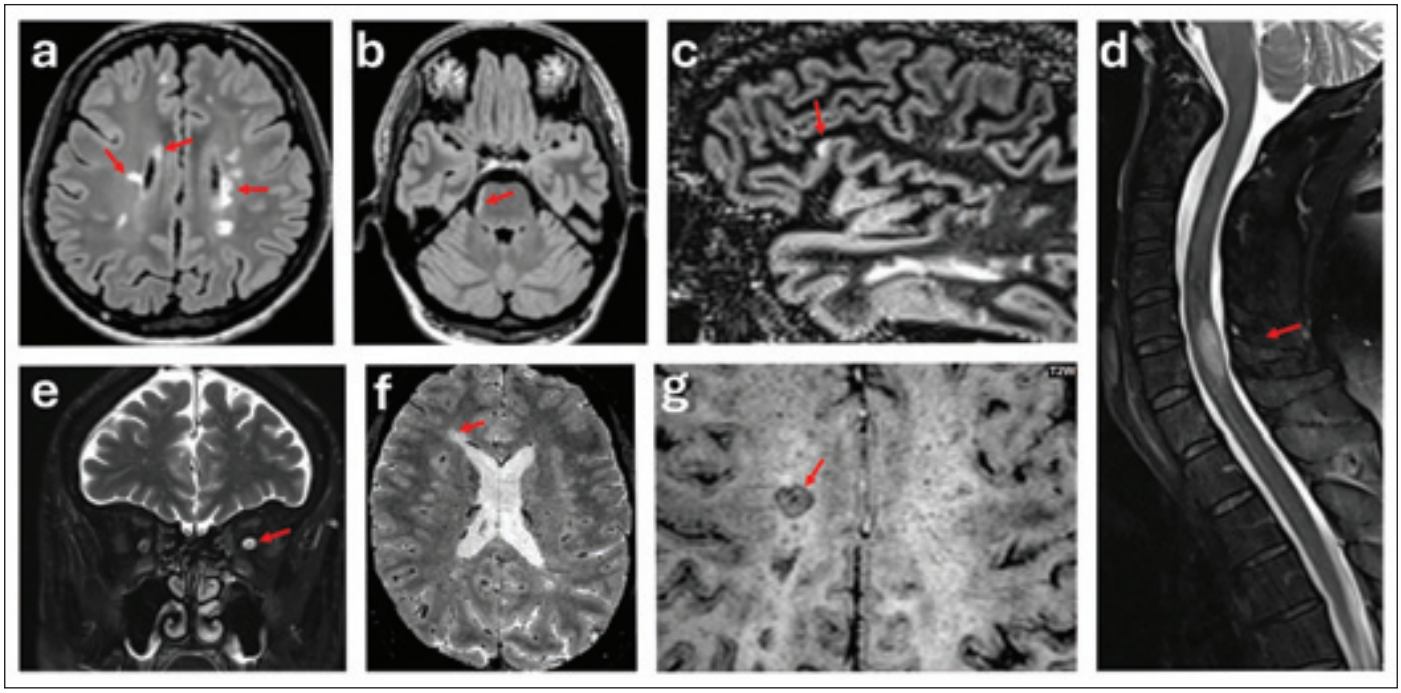

Obr. 1. Anatomické lokalizace postižení u RS a specifické znaky na zobrazení MR.

(a) Transverzální řez ve FLAIR, hypersignální ložiska periventrikulárně (šipky); (b) jedno ložisko na periferii pontu (šipka); (c) sagitální DIR, kortikální ložisko (šipka); (d) T2 vážený obraz s potlačením tuku, intramedulární ložisko (šipka); (e) koronální T2 vážený obraz s potlačením tuku, optická neuritida vlevo (šipka); (f) 3D epi, 2 ložiska s příznakem CVS (šipky); (g) SWI ložisko s hyposignálním ohraničením (PRL) a CVS (šipka).

CVS – příznak centrální venuly; DIR – double inversion recovery; FLAIR – fluid attenuated inversion recovery; PRL – paramagnetický lem ložiska; SWI – susceptibility weighted imaging

Fig. 1. Anatomical locations of involvement in multiple sclerosis and specific MRI features.

(a) Transverse FLAIR section showing hyperintense periventricular lesions (arrows); (b) one lesion at the periphery of the pons (arrow); (c) sagittal DIR showing a cortical lesion (arrow); (d) T2-weighted fat-suppressed image showing an intramedullary lesion (arrow); (e) coronal T2-weighted fat-suppressed image showing optic neuritis on the left (arrow); (f) 3D EPI showing two lesions with CVS (arrows); (g) SWI showing a lesion with hypointense rim (PRL) and CVS (arrow).

CVS – central vein sign; DIR – double inversion recovery; FLAIR – fluid attenuated inversion recovery; PRL – paramagnetic rim of the lesion; SWI – susceptibility weighted imaging

Tab. 2. Definice ložiska s příznakem centrální venuly [35].

Kritéria	Vylučující kritéria
tenká hyposignální linie nebo tečka	ložisko má průměr < 3 mm v jakékoli rovině
lze zobrazit alespoň ve dvou na sebe kolmých rovinách MR a alespoň v jedné rovině se jeví jako tenká linie	ložisko splývá s jinou lézí (splývající léze)
žíla má malý průměr (< 2 mm)	ložisko má více zřetelných žil
částečně nebo zcela prochází lézí – žíla je umístěna centrálně v lézi (tj. nachází se přibližně ve stejné vzdálenosti od okrajů léze a prochází okrajem na nejvýše dvou místech), bez ohledu na tvar léze	ložisko je špatně viditelné (v důsledku pohybu nebo jiných artefaktů souvisejících s MR)

Dalším specifickým znakem je přítomnost hyposignálního ohraničení na okraji ložiska na sekvenci se zobrazením susceptibility. Toto ohraničení odráží přítomnost aktivované mikroglie/makrofágů s akumulovaným železem na periferii chronicky aktivních lézí a vyskytuje se na vstupním vyšetření MR u přibližně 46 % pacientů s následně potvrzenou RS [36]. Splnění kritéria PRL, tedy přítomnost alespoň jednoho takového ložiska, vykazuje vysokou specificitu pro RS, dosahující až 90–98 % [1,37,38], přičemž je nezbytné dodržet přesná hodnoticí kritéria uvedená v tab. 3.

Oba tyto specifické znaky jsou závislé na dostatečně senzitivní sekvenci. Dle doporučení jsou uváděny sekvence T2* 3D echo-planar imaging a optimalizované SWI; CVS je patrný na zobrazení magnitudy, PRL na fázovém zobrazení [35,39]. Pro oba znaky je více senzitivní vyšetření na přístroji o síle 3 T, nicméně jsou detekovatelné i na 1,5T při vhodně zvolených parametrech sekvencí. Nutno zmínit, že vyhodnocení těchto znaků

proLékaře.cz | 25.11.2026

Tab. 3. Definice ložiska s paramagnetickým ohraničením [39].

Kritéria	Vylučující kritéria
diskrétní lem s paramagnetickými vlastnostmi, který je souvislý kolem nejméně 2/3 vnějšího okraje části ložiska v bílé hmotě (s výjimkou jakéhokoli kortikálního nebo ependymálního okraje) na řezu s maximální viditelností	žíly probíhající podél okraje, které mohou připomínat lem
okraj koresponduje s okrajem celého jádra léze nebo jeho části, která je hypersignální v T2 váženém zobrazení	varovné signály a upozornění • malé paramagnetické diamagnetické struktury, např. tečky feritinu nebo hemosiderinu s obsahem železa, venuly a zbytky myelinu • léze vykazující artefakty magnetického dipólu (často nejlépe viditelné na koronálních nebo sagitálních řezech) • anatomické oblasti s artefakty susceptibility (přední temporální lalok, orbitofrontální kůra a infratentoriálně)
okraj (nebo jeho část) je rozeznatelný alespoň na 2 po sobě jdoucí řezy	
jádro léze koresponduje s celou T2 hypersignální lézí nebo její částí, která se nezvětšuje v T1 váženém zobrazení po podání kontrastní látky	

je doporučováno a že jsou součástí kritérií, ale nemožnost jejich vyhodnocení (např. z důvodu limitace přístroje) neznemožňuje diagnostiku onemocnění pomocí MR [1]. Vyhodnocení těchto specifických znaků je časově náročné, je nutné je hodnotit na co nejtenčích řezech – např. při 3D EPI je akvizice přes 250 řezů. Ne vždy je na vyhodnocovací konzoli k dispozici fázový obraz, někdy je nutná postprocessingová úprava za použití filtrů k odstranění přechodů ve fázovém obraze, což je problematické pro použití v klinické praxi.

Pro hodnocení nové, páté, lokalizace pro hodnocení DIS, optického nervu, není podmínkou pouze obraz MR, ale DIS může být splněna i s použitím VEP či OCT. Na MR bychom měli této lokalizaci věnovat pozornost vždy, a to i tehdy, když není zařazeno detailní vyšetření optického nervu (T2 vážený obraz s potlačením tuku [FS] nebo short tau inversion recovery a postkontrastní vyšetření s FS v rozsahu zahrnujícím i chiasma). Ložisko může být velmi dobře detekováno i v sekvenci double inversion recovery (DIR) nebo fluid attenuated inversion recovery (FLAIR) s potlačením tuku, obě ve 3D, které jsou používány na detekci ložisek v mozkové tkáni (obr. 2) [1,40].

V neposlední řadě je nutno zmínit se o další přelomové novince. Tou je možnost stanovení RS v preklinickém stádiu, opírající se primárně o nález na MR s eventuálním doplněním o pozitivní detekci v likvoru. MR je zde tím nástrojem, který pomáhá identifikovat suspektní pacienty, přičemž u některých již přímo pomáhá diagnostikovat radiologicky izolovaný syndrom (platná kritéria z roku 2023 [14]) nebo subklinickou RS. Zde je naprosto klíčové velmi precizně vyhodnotit DIS. Juxtakortikální ložiska v obraze

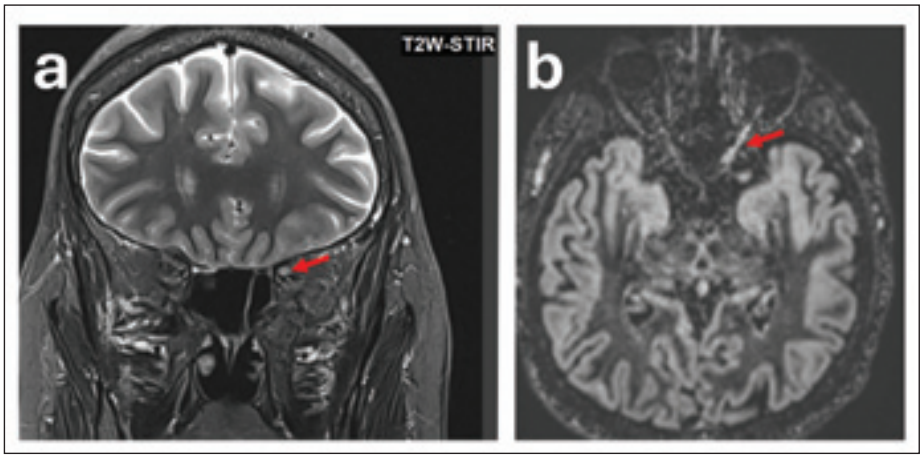

Obr. 2. Optická neuritida vlevo.
(a) V T2 váženém obraze STIR je patrné ložisko zvýšeného signálu (šipka); (b) na 3D DIR je na transverzální rekontrukci patrné ložisko zvýšeného signálu (šipka).
DIR – double inversion recovery; STIR – short tau inversion recovery

Fig. 2. Optic neuritis on the left.
(a) On T2-weighted STIR image, a lesion with increased signal is visible (arrow); (b) on 3D DIR transverse reconstruction, a lesion with increased signal is visible (arrow).
DIR – double inversion recovery; STIR – short tau inversion recovery

MR musí být v bezprostředním kontaktu s jasně identifikovanou mozkovou kůrou, což platí i pro kortikální ložiska. Periventrikulární ložiska musí zase být v jasném kontaktu s ependymem. Do kritérií MR se započítávají pouze ložiska velikosti alespoň 3 mm s jasně diferencovanými okraji. Pro diagnostiku je stále klíčová aplikace kontrastní látky, a to i když je kritérium DIT upozaděno. I nadále totiž vzhledem k typickému tvaru postkontrastního zvýraznění (enhancementu; nodulární, prstenčitý a tvar neúplného prstence) zcela zásadně pomáhá v rámci diferenciální diagnostiky a je důležitý i pro diagnostiku RIS a subklinické RS. Navíc je i významným negativním prognostickým markerem, který pomáhá identifikovat pacienty s rizikem těžšího průběhu onemocnění.

Důležité je zmínit i zobrazení míchy, která je dlouhodobě součástí revidovaných kritérií. Z pohledu MR je však třeba zdůraznit vysokou specificitu spinálních lézí, jejichž typický obraz na MR pomáhá v rámci diferenciální diagnostiky, a skutečnost, že představují velmi silný predikční marker těžšího průběhu onemocnění [41]. V nových kritériích navíc u pacientů s progresivním průběhem postačují pro splnění DIS dvě spinální léze [1].

Abychom využili maximální potenciál MR, je nutné použít dostatečně senzitivní MR protokol. Použití standardizovaného protokolu umožňuje co nejčasnější diagnostiku

proLékaře.cz | 25.11.2026

Tab. 4. McDonaldova kritéria 2024 – diagnostická cesta ke stanovení diagnózy RS [1].

Splňuje McDonaldova kritéria 2017*						
Typická klinická symptomatika	+	4 z 5 oblastí				
	+	1 z 5 oblastí	+	CVS nebo PRL	+	CSF nebo DIT
Asymptomatický pacient/atypická symptomatika		2 z 5 oblastí	+	CSF nebo CVS nebo DIT		

* nelze pouze na základě klinického obrazu, pro splnění diseminace v prostoru je nutný nález ve 2 z 5 oblastí (navíc optický nerv, který může být hodnocen pomocí MR, vizuálních evokovaných potenciálů nebo optické koherenční tomografie), u primárně progresivní RS 2 míšní ložiska splní diseminaci v prostoru

CSF – přítomnost intrathékální syntézy oligoklonálních pásů nebo zvýšený index volných lehkých řetězců kappa; CVS – příznak centrální venuly u minimálně 6 lézí, nebo u většiny lézí pokud je jejich celkový počet < 10; DIT – diseminace v čase, PRL – paramagnetický lem ložiska (alespoň 1 léze s hyposignálním ohraničením na okraji ložiska na susceptibilitně vážených sekvencích)

a dále pomáhá i v jednotné komunikaci napříč RS centry a spolupracujícími MR pracovišti [3,4,40]. Z praktického hlediska je také podstatné, že by radiolog měl vyslovit suspekci na demyelinizační onemocnění i v případech, kdy nález nenaplňuje kritéria RIS (např. DIS bez míšního postižení) – takový pacient by totiž mohl při splnění dalších podmínek (např. OCB) rovnou splnit kritéria subklinické RS. Práh pro doporučení dalšího vyšetření by tedy měl být nízký.

Očima neurologa

Z pohledu neurologa přinášejí kritéria 2024 relativně významnou změnu perspektivy. V první řadě rozšiřují možnosti časnější diagnostiky [1,30,42]. Jedna z prvních validačních studií ukazuje, že aplikace nových kritérií zvyšuje podíl pacientů diagnostikovaných již při úvodním vyšetření z 63 na 80 % a zkracuje medián času do diagnózy přibližně na polovinu [43]. S ohledem na důležitost co nejčasnějšího zahájení terapie tak může tato změna přinést další posun v prognóze pacientů s RS.

Ještě zásadnější však do budoucna může být další důsledek nových kritérií – možnost stanovení diagnózy v preklinické fázi, tedy u pacientů bez typické symptomatologie, často s náhodným nálezem na MR. Zde se těžiště přesouvá k paraklinickým metodám, vč. doposud ne zcela rutinně využívaných specifických markerů (jako CVS, PRL nebo index kFLC), a vyžaduje pečlivou diferenciálně diagnostickou rozvahu [44] i úzkou multioborovou spolupráci. Nezbytné je také nastavení organizační struktury umožňující včasné odeslání pacienta do RS centra s pracovištěm s příslušnou specializovanou MR. S tím souvisí potřeba dostatečné informovanosti o této problematice nejen mezi radiology, ale i ambulantními neurology a dalšími indikujícími specialisty, kteří se s náhodnými nálezy setkávají jako první.

Zařazení optického nervu jako páté lokalizace akcentuje roli VEP a OCT – metod, které dosud v českých podmínkách nebyly v diagnostice RS zcela rutinně využívány [12]. V neposlední řadě pak vyvstávají ryze praktické otázky: jaká je incidence pacientů bez klinických projevů, do jaké míry tyto pacienty vyšetřovat, jaké jsou terapeutické konsekvence a konečně – jaká bude finální zátěž celého systému?

Diagnostický algoritmus v praxi

Nejprve je třeba zdůraznit, že pokud pacient splňuje McDonaldova kritéria z roku 2017 (tedy DIS a DIT), diagnóza RS zůstává platná. Jedinou výjimkou – v našich podmínkách spíše nerelevantní – je skutečnost, že již nelze stanovit diagnózu RS pouze na základě klinického obrazu (není-li absolutní kontraindikace zobrazení). Kritéria 2017 teoreticky umožňovala stanovení diagnózy při ≥ 2 klinických atakách s průkazem klinické diseminace v prostoru a čase bez nutnosti MR, ačkoli zobrazení bylo silně doporučováno. Nová kritéria tuto možnost ruší a paraklinické vyšetření je nyní vždy vyžadováno [1,2].

Možnost DIS je rozšířena o pátou oblast – optický nerv, jehož vyšetření (ať už pomocí MR, VEP, či OCT) by se mělo stát součástí diagnostického procesu. DIT může být splněna stejně jako dříve pomocí pozitivního likvoru, což nově zahrnuje nejen OCB, ale i kFLC index – i jeho stanovení by se mělo stát rutinou. Při splnění takto definované DIS a DIT pak už není nutná ani klinická ataka – což je převratná změna kladoucí vysoké nároky na kvalitu a standardizaci paraklinických vyšetření i diferenciálně-diagnostickou rozvahu [3,4].

U MR navíc přibývá doporučení cíleného protokolu zachycujícího specifické znaky (CVS, PRL). Pozitivita CVS totiž může u pacientů s DIS nahradit DIT, a to i u pacientů bez typické klinické symptomatologie. Správně provedená MR pak s pomocí nových znaků může umožnit diagnózu i u symptomatických pacientů, u kterých dosud nebyla možná: jednak u pacientů s typickým klinickým obrazem a lézemi ve 4–5 oblastech bez ohledu na nález v likvoru či DIT, jednak u pacientů s typickou klinickou symptomatikou, ale lézemi pouze v jedné oblasti – pokud současně splní DIT (vč. pozitivity OCB či kFLC) a mají pozitivitu CVS nebo PRL (tab. 4) [1,2].

Jak velké jsou však tyto nově definované skupiny pacientů – ať už ve smyslu subklinické RS, tak nově splňující kritéria klinické RS – je otázkou, kterou je třeba zodpovědět až pečlivou monitorací reálné klinické praxe.

Subklinická RS a RIS – kde je hranice?

Další otázkou, která s novými kritérii vyvstává, je otázka významu RIS. Stávají se automaticky všichni pacienti s RIS již pacienty s RS? Kritéria RIS z roku 2023 [14] vyžadují asymptomatického pacienta s incidentálním nálezem na MR v alespoň jedné typické oblasti ze čtyř (juxtakortikální/kortikální, periventrikulární, infratentoriální, míšní) plus splnění dvou ze tří podmínek: OCB, míšní ložisko nebo DIT; event. je možné splnit starší Okudova kritéria (splnění tří ze čtyř podmínek: ≥ 1 gadolinium-zvýrazňující se neboli enhancující léze nebo ≥ 9 T2 lézí; ≥1 infratentoriální léze; ≥ 1 juxtakortikální léze; ≥ 3 periventrikulární léze) [45,46]. Subklinická RS zahrnuje také asymptomatické pacienty nebo pacienty s nespecifickými symptomy, ale pro její splnění jsou nutná kritéria odlišná (tab. 4). V praxi tak mohou nastat tři situace:

- RIS bez RS: asymptomatický pacient splňující RIS 2023 (např. léze v jedné oblasti

proLékaře.cz | 25.11.2026

– míšní + OCB), který však nesplňuje kritéria pro subklinickou RS (vyžadující léze ve 2 z 5 oblastí);
- RS bez RIS: např. DIS (bez míšního ložiska) + OCB;
- RIS i RS současně (přibližně 62 % pacientů s RIS podle původních Okudových kritérií z roku 2009 by nyní splnilo McDonaldova kritéria pro RS [1,45]).

Terapeutické důsledky

U pacientů s typickou první klinickou atakou je situace přímočará – ti, kteří dříve nesplňovali kritéria z roku 2017, ale nově kritéria naplňují, mohou být léčeni standardní cestou. Složitější je otázka, jak postupovat u pacientů s atypickou symptomatikou či asymptomatických, u nichž vzniká podezření na subklinickou RS – ať už splňují kritéria RIS, nebo nikoli. Pacient s incidentálním nálezem suspektním z demyelinizace by měl být odeslán k doplnění standardizovaného zobrazení MR a při přetrvávající suspekci na pracoviště disponující RS centrem. Vzhledem ke snížení diagnostického prahu je nezbytná důsledná diferenciálně diagnostická rozvaha. Zejména u pacientů, kteří by mohli splnit kritéria subklinické RS, je vhodné doplnit vyšetření likvoru a vyšetření zrakové dráhy (MR/VEP/OCT), event. další podpůrné či diagnostické markery. Cílem je diagnózu potvrdit, či vyloučit a současně stratifikovat riziko.

U skupiny pacientů bez typické symptomatiky se však potýkáme se zásadním problémem spočívajícím v nesouladu mezi medicínskou realitou a úhradovými kritérii. Současná česká úhradová kritéria vyžadují pro zahájení léčby léky modifikující onemocnění (disease-modifying therapy; DMT) klinickou aktivitu – tedy prodělanou ataku nebo progresi. Pacient s RIS nebo subklinickou RS tak standardní podmínky nesplňuje, přestože biologicky jde o totéž onemocnění jako u pacientů s klinicky manifestní RS. Publikovaná data přitom jednoznačně dokládají, že se jedná o vysoce rizikovou skupinu – více než polovina pacientů s RIS vyvine klinické příznaky do 10 let sledování [47]. Míra rizika konverze k manifestní RS přitom přímo závisí na přítomnosti prognostických faktorů, mezi které patří věk pod 37 let, míšní či infratentoriální léze, gadolinium-zvýrazňující se (enhancující) léze a pozitivita OCB [48]. Klíčovým argumentem pro časnou intervenci jsou pak výsledky dvou randomizovaných studií, které prokázaly významnou účinnost léčby v preklinickém stádiu: studie ARISE s dimethyl-fumarátem dosáhla 82% redukce rizika klinické konverze [49], studie TERIS s teriflunomidem pak 72% adjustované redukce tohoto rizika [50].

I když tedy standardní úhrada prozatím není možná, důkladné vyšetření a sledování asymptomatických pacientů má své opodstatnění. Zaprvé, u vysoce rizikových pacientů lze na základě výsledků studií ARISE a TERIS žádat o úhradu léčby cestou §16. U těch méně rizikových je vhodné podchytit rizikové faktory, m.j. např. suplementovat hypovitaminózu D [51]. Zadruhé, poučení pacientů o možných příznacích a pravidelné sledování umožní včasný záchyt klinické konverze a promptní zahájení terapie. A zatřetí, zmapování epidemiologické situace poskytne data nezbytná pro jednání s plátci o revizi úhradových kritérií.

Závěr

McDonaldova kritéria 2024 představují zásadní evoluční krok v diagnostice RS, který odráží současné chápání tohoto onemocnění jako biologického kontinua od preklinických stádií po manifestní formy. Přidání optického nervu jako páté lokalizace, sjednocení diagnostického rámce pro relabující i progresivní RS, zavedení vysoce specifických znaků MR (CVS a PRL) a rovnocenné zařazení kFLC indexu vedle OCB výrazně rozšiřují diagnostické možnosti a umožňují časnější a přesnější diagnostiku. Nejpodstatnějším paradigmatickým posunem je však možnost stanovení diagnózy v preklinické fázi onemocnění, tedy u asymptomatických pacientů nebo pacientů s atypickou symptomatikou. Tento krok klade zcela nové nároky na organizaci péče, vč. standardizace protokolů MR, dostupnosti specializovaných vyšetřovacích metod (OCT, VEP, susceptibilitně vážených sekvencí MR), a především těsné mezioborové spolupráce mezi neurology, radiology a dalšími specialisty.

V českém kontextu vyvstává několik praktických výzev. Zaprvé je třeba zajistit dostupnost a standardizaci pokročilých diagnostických metod napříč RS centry. Zadruhé je nezbytné vzdělávat širší odbornou veřejnost o možnosti preklinické diagnostiky, aby byli pacienti se suspektními nálezy včas odesláni k doplnění specializovaných vyšetření. A zatřetí je nutné otevřít diskuzi o revizi úhradových kritériích, která v současnosti neumožňují zahájení DMT u pacientů bez klinické aktivity, přestože biologicky se jedná o totéž onemocnění a data z randomizovaných studií jasně prokazují přínos časné intervence.

Kritéria 2024 tak otevírají cestu k personalizovanější medicíně založené spíše na biologické podstatě onemocnění než na klinických projevech. Jejich plná implementace do klinické praxe bude vyžadovat čas, technické zdroje i systémové změny, ale potenciální přínos pro pacienty v podobě časnější diagnostiky i zahájení terapie je nepochybný.

Grantová podpora

Podpořeno z programového projektu MZ ČR s reg. č. NW26J-08-00103, grantem MZ ČR RVO-VFN64165 a výzkumným programem Univerzity Karlovy Cooperatio, neurovědy.

Konflikt zájmů

Autoři deklarují, že v souvislosti s předmětem práce nemají žádný konflikt zájmů.

Literatura

1. Montalban X, Lebrun-Frénay C, Oh J et al. Diagnosis of multiple sclerosis: 2024 revisions of the McDonald criteria. Lancet Neurol 2025; 24(10): 850–865. doi: 10.1016/S1474-4422(25)00270-4.

2. Thompson AJ, Banwell BL, Barkhof F et al. Diagnosis of multiple sclerosis: 2017 revisions of the McDonald criteria. Lancet Neurol 2018; 17(2): 162–173. doi: 10.1016/S1474-4422(17)30470-2.

3. Vaněčková M, Šťastná D, Ryška P et al. Standardizace využití MR v diagnostice a monitoraci roztroušené sklerózy v České republice. Ces Radiol 2024; 78(2): 101–114. doi: 10.55095/CesRadiol2024/014.

4. Vaněčková M, Horáková D, Šťastná D et al. Standardizace využití MR v managementu roztroušené sklerózy. Konsenzus českého expertního radiologicko-neurologického panelu. Cesk Slov Neurol N 2024; 87/120(1): 69–78. doi: 10.48095/cccsnn202469.

5. Šťastná D, Menkyová I, Horáková D. Progresivní roztroušená skleróza ve světle nejnovějších poznatků. Cesk Slov Neurol N 2023; 86/119(1): 10–17. doi: 10.48095/cccsnn202310.

6. Andělová M, Vodehnalová K, Krásenský J et al. Klinicko-radiologický paradox u roztroušené sklerózy – význam vyšetření míchy. Cesk Slov Neurol N 2021; 84/117(6): 547–554. doi: 10.48095/cccsnn2021547.

7. Andelova M, Uher T, Krasensky J et al. Additive effect of spinal cord volume, diffuse and focal cord pathology on disability in multiple sclerosis. Front Neurol 2019; 10: 820. doi: 10.3389/fneur.2019.00820.

8. Andelova M, Vodehnalova K, Krasensky J et al. Brainstem lesions are associated with diffuse spinal cord involvement in early multiple sclerosis. BMC Neurol 2022; 22(1): 270. doi: 10.1186/s12883-022-02778-z.

9. Vidal-Jordana A, Rovira A, Calderon W et al. Adding the optic nerve in multiple sclerosis diagnostic criteria: a longitudinal, prospective, multicenter study. Neurology 2024; 102(6): e209178. doi: 10.1212/WNL.0000000000209178.

10. Outteryck O, Lopes R, Drumez É et al. Optical coherence tomography for detection of asymptomatic optic nerve lesions in clinically isolated syndrome. Neurology 2020; 95(7): e733–e744. doi: 10.1212/WNL.0000000000009832.

11. Paul F, Calabresi PA, Barkhof F et al. Optical coherence tomography in multiple sclerosis: A 3-year prospective multicenter study. Ann Clin Transl Neurol 2021; 8(12): 2235–2251. doi: 10.1002/acn3.51473.

12. Saidha S, Green AJ, Leocani L et al. The use of optical coherence tomography and visual evoked potentials in the 2024 McDonald diagnostic criteria for multiple sclerosis. Lancet Neurol 2025; 24(10): 880–892. doi: 10.1016/S1474-4422(25)00275-3.

proLékaře.cz | 25.11.2026

13. Toosy AT, Mason DF, Miller DH. Optic neuritis. Lancet Neurol 2014; 13(1): 83–99. doi: 10.1016/S1474-4422(13)70259-X.
14. Lebrun-Frénay C, Okuda DT, Siva A et al. The radiologically isolated syndrome: revised diagnostic criteria. Brain 2023; 146(8): 3431–3443. doi: 10.1093/brain/awad073.
15. Levraut M, Laurent-Chabalier S, Ayrignac X et al. Kappa free light chain biomarkers are efficient for the diagnosis of multiple sclerosis: a large multicenter cohort study. Neurol Neuroimmunol Neuroinflamm 2022; 10(1): e200049. doi: 10.1212/NXI.0000000000200049.
16. Hegen H, Arrambide G, Gnanapavan S et al. Cerebrospinal fluid kappa free light chains for the diagnosis of multiple sclerosis: a consensus statement. Mult Scler 2023; 29(2): 182–195. doi: 10.1177/13524585221134213.
17. Abid MA, Ahmed S, Muneer S et al. Evaluation of CSF kappa free light chains for the diagnosis of multiple sclerosis (MS): a comparison with oligoclonal bands (OCB) detection via isoelectric focusing (IEF) coupled with immunoblotting. J Clin Pathol 2023; 76(5): 353–356. doi: 10.1136/jclinpath-2022-208323.
18. Hegen H, Walde J, Berek K et al. Cerebrospinal fluid kappa free light chains for the diagnosis of multiple sclerosis: A systematic review and meta-analysis. Mult Scler 2023; 29(2): 169–181. doi: 10.1177/13524585221134217.
19. Arrambide G, Espejo C, Carbonell-Mirabent P et al. The kappa free light chain index and oligoclonal bands have a similar role in the McDonald criteria. Brain 2022; 145(11): 3931–3942. doi: 10.1093/brain/awac220.
20. Fadda G, Brown RA, Longoni G et al. MRI and laboratory features and the performance of international criteria in the diagnosis of multiple sclerosis in children and adolescents: a prospective cohort study. Lancet Child Adolesc Health 2018; 2(3): 191–204. doi: 10.1016/S2352-4642(18)30026-9.
21. Banwell B, Bennett JL, Marignier R et al. Diagnosis of myelin oligodendrocyte glycoprotein antibody-associated disease: International MOGAD Panel proposed criteria. Lancet Neurol 2023; 22(3): 268–282. doi: 10.1016/S1474-4422(22)00431-8.
22. Sacco S, Virupakshaiah A, Papinutto N et al. Susceptibility-based imaging aids accurate distinction of pediatric-onset MS from myelin oligodendrocyte glycoprotein antibody-associated disease. Mult Scler 2023; 29(14): 1736–1747. doi: 10.1177/13524585231205760.
23. Šťastná D, Seňavová J, Andělová M et al. Internal comorbidities and complications of multiple sclerosis therapy – don't be caught off guard! Vnitr Lek 2023; 69(5): 294–298. doi: 10.36290/vnl.2023.058.
24. Marrie RA. Comorbidity in multiple sclerosis: implications for patient care. Nat Rev Neurol 2017; 13(6): 375–382. doi: 10.1038/nrneurol.2017.33.
25. Rekova P, Kovarova I, Uher T et al. Missed diagnosis of Fabry disease: should we screen patients with multiple sclerosis? Neurol Sci 2024; 45(1): 231–239. doi: 10.1007/s10072-023-07008-9.
26. Midaglia L, Sastre-Garriga J, Pappolla A et al. The frequency and characteristics of MS misdiagnosis in patients referred to the multiple sclerosis centre of Catalonia. Mult Scler 2021; 27(6): 913–921. doi: 10.1177/1352458520942201.
27. Absinta M, Rocca MA, Colombo B et al. Patients with migraine do not have MRI-visible cortical lesions. J Neurol 2012; 259(12): 2695–2698. doi: 10.1007/s00415-012-6571-x.
28. Liu S, Kullnat J, Bourdette D et al. Prevalence of brain magnetic resonance imaging meeting Barkhof and McDonald criteria for dissemination in space among headache patients. Mult Scler 2013; 19(8): 1101–1105. doi: 10.1177/1352458512471874.
29. Stastna D, Drahota J, Lauer M et al. The Czech National MS Registry (ReMuS): Data trends in multiple sclerosis patients whose first disease-modifying therapies were initiated from 2013 to 2021. Biomed Pap Med Fac Univ Palacky Olomouc Czech Repub 2024; 168(3): 262–270. doi: 10.5507/bp.2023.015.
30. Uher T, Adzima A, Srpova B et al. Diagnostic delay of multiple sclerosis: prevalence, determinants and consequences. Mult Scler J 2023; 29(11–12): 1437–1451. doi: 10.1177/13524585231197076.
31. Landes-Chateau C, Levraut M, Okuda DT et al. The diagnostic value of the central vein sign in radiologically isolated syndrome. Ann Clin Transl Neurol 2024; 11(3): 662–672. doi: 10.1002/acn3.51988.
32. Borrelli S, Martire MS, Stölting A et al. Central vein sign, cortical lesions, and paramagnetic rim lesions for the diagnostic and prognostic workup of multiple sclerosis. Neurol Neuroimmunol Neuroinflamm 2024; 11(4): e200258. doi: 10.1212/NXI.0000000000200258.
33. Cagol A, Cortese R, Barakovic M et al. Diagnostic performance of cortical lesions and the central vein sign in multiple sclerosis. JAMA Neurol 2024; 81(2): 143–153. doi: 10.1001/jamaneurol.2023.4737.
34. Daboul L, O'Donnell CM, Amin M et al. A multicenter pilot study evaluating simplified central vein assessment for the diagnosis of multiple sclerosis. Mult Scler 2024; 30(1): 25–34. doi: 10.1177/13524585231213751.
35. Sati P, Oh J, Todd Constable R et al. The central vein sign and its clinical evaluation for the diagnosis of multiple sclerosis: a consensus statement from the North American Imaging in Multiple Sclerosis Cooperative. Nat Rev Neurol 2016; 12(12): 714–722. doi: 10.1038/nrneurol.2016.166.
36. Renner B, Verter ED, Absinta M et al. Frequency and diagnostic implications of paramagnetic rim lesions in people presenting for diagnosis to a multiple sclerosis clinic. Neurology 2025; 105(1): e210350. doi: 10.1212/WNL.0000000000210350.
37. Maggi P, Sati P, Nair G et al. Paramagnetic rim lesions are specific to multiple sclerosis: an international multicenter 3T MRI study. Ann Neurol 2020; 88(5): 1034–1042. doi: 10.1002/ana.25877.
38. Hemond CC, Dundamadappa SK, Deshpande M et al. Paramagnetic rim lesions are highly specific for multiple sclerosis in real-world data. Brain Commun 2025; 7(1): fcae469. doi: 10.1093/braincomms/fcae469.
39. Bagnato F, Sati P, Hemond CC et al. Imaging chronic active lesions in multiple sclerosis: a consensus statement. Brain 2024; 147(9): 2913–2933. doi: 10.1093/brain/awae013.
40. Barkhof F, Reich DS, Oh J et al. 2024 MAGNIMS–CMSC–NAIMS consensus recommendations on the use of MRI for the diagnosis of multiple sclerosis. Lancet Neurol 2025; 24(10): 866–879. doi: 10.1016/S1474-4422(25)00271-6.
41. Rocca MA, Valsasina P, Meani A et al. Spinal cord lesions and brain grey matter atrophy independently predict clinical worsening in definite multiple sclerosis: a 5-year, multicentre study. J Neurol Neurosurg Psychiatry 2022; 94(1): 10–18. doi: 10.1136/jnnp-2022-329854.
42. Tintore M, Cobo-Calvo A, Carbonell P et al. Effect of changes in MS diagnostic criteria over 25 years on time to treatment and prognosis in patients with clinically isolated syndrome. Neurology 2021; 97(17): e1641–e1652. doi: 10.1212/WNL.0000000000012726.
43. ECTRIMS 2025 Abstracts Free Communication and scientific session. Mult Scler J 2025; 31(Suppl 3): 3–135. doi: 10.1177/13524585251358339.
44. Solomon AJ, Arrambide G, Brownlee WJ et al. Differential diagnosis of suspected multiple sclerosis: an updated consensus approach. Lancet Neurol 2023; 22(8): 750–768. doi: 10.1016/S1474-4422(23)00148-5.
45. Okuda DT, Mowry EM, Beheshtian A et al. Incidental MRI anomalies suggestive of multiple sclerosis: the radiologically isolated syndrome. Neurology 2009; 72(9): 800–805. doi: 10.1212/01.wnl.0000335764.14513.1a.
46. Petrášová M, Hladíková M, Kočica J. Diagnostika a péče o pacienty s radiologicky izolovaným syndromem. Cesk Slov Neurol N 2025; 88/121(4): 203–209. doi: 10.48095/cccsnn2025203.
47. Lebrun-Frenay C, Kantarci O, Siva A et al. Radiologically isolated syndrome: 10-year risk estimate of a clinical event. Ann Neurol 2020; 88(2): 407–417. doi: 10.1002/ana.25799.
48. Lebrun-Frénay C, Rollot F, Mondot L et al. Risk Factors and time to clinical symptoms of multiple sclerosis among patients with radiologically isolated syndrome. JAMA Netw Open 2021; 4(10): e2128271. doi: 10.1001/jamanetworkopen.2021.28271.
49. Okuda DT, Kantarci O, Lebrun-Frénay C et al. Dimethyl fumarate delays multiple sclerosis in radiologically isolated syndrome. Ann Neurol 2023; 93(3): 604–614. doi: 10.1002/ana.26555.
50. Lebrun-Frénay C, Siva A, Sormani MP et al. Teriflunomide and time to clinical multiple sclerosis in patients with radiologically isolated syndrome: the TERIS Randomized Clinical Trial. JAMA Neurol 2023; 80(10): 1080–1088. doi: 10.1001/jamaneurol.2023.2815.
51. Vachova M, Stastna D, Mazouchova A et al. From sunlight to MS fight: impact of vitamin D levels on multiple sclerosis activity. Neurol Sci 2025; 47(1): 38. doi: 10.1007/s10072-025-08729-z.