

Tranzitorní ischemická ataka jako iniciační příznak život ohrožujícího stavu

Transient ischemic attack as the initial symptom of a life-threatening condition

Vážená redakce,

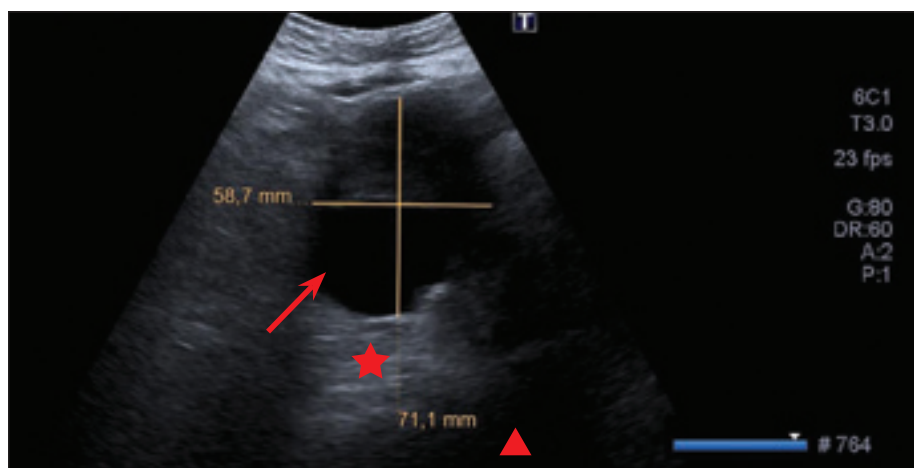
prezentujeme případ muže s tranzitorní ischemickou atakou (TIA) vzniklou z neobvyklé příčiny, vyžadující promptní diagnostiku a neodkladnou léčbu.

V září 2022 byl na Klinikou urgentní medicíny (KUM) naší fakultní nemocnice přivezen muž pro podezření na CMP. Od záchranné zdravotní služby (ZZS) bylo avizováno, že se jedná o 86letého muže nalezeného doma s náhle vzniklou těžkou pravostrannou hemiparézou a afázií. Bylo tedy pomýšleno na uzávěr velké mozkové tepny. Při příjezdu na KUM však byl už pacient subjektivně zcela bez potíží.

Jednalo se vaskulárně rizikového muže s arteriální hypertenzí, dyslipidemií a fibrilací síní. Užíval antihypertenziva, statin a warfarin. Byl dosud plně soběstačný, žil se svojí

manželkou. Sám stav popisoval tak, že šel na toaletu, kde se mu najednou udělalo celkově nevolno a zamotala se mu hlava. Nevěděl, „jak to bylo dále“. Nápadný byl údaj o nízkém arteriálním krevním tlaku (TK) naměřeném ZZS na místě (90/50 mmHg) s tachykardií 110/min.

Při příjezdu na KUM byly TK 96/63 mmHg a tepová frekvence 130/min. Interní nález byl jinak bez pozoruhodností a objektivní neurologický nález byl normální – neurologické potíže kompletně ustoupily přibližně do jedné hodiny. Klinicky se tedy jednalo o TIA. Pacient udával pouze mírnou celkovou tělesnou slabost a pobolívání v bedrech. Akutně byly provedeny nativní CT mozku a CTA mozkových tepen s normálními nálezy. Pozvolna progredovala arteriální hypotenze až k 70/52 mmHg, narůstala tachykardie až na



Obr. 1. UZ vyšetření břicha, oblast subrenální aorty. Objemný nehomogenní hematoma velikosti cca 85 mm ventrolaterálně od aorty. Lumen abdominální aorty je označeno šipkou, parciálně trombozovaný vak aneuryzmatu hvězdičkou a hematoma v okolí ventrolaterálně vlevo trojúhelníkem.

Fig. 1. Abdominal ultrasound, subrenal aorta region. A voluminous non-homogeneous hematoma approximately 85 mm in size is visible ventrolaterally to the aorta. The lumen of the abdominal aorta is marked with an arrow, the partially thrombosed aneurysmal sac with an asterisk, and the surrounding hematoma ventrolaterally on the left with a triangle.

Redakční rada potvrzuje, že rukopis práce splnil ICMJE kritéria pro publikace zasílané do biomedicínských časopisů.

The Editorial Board declares that the manuscript met the ICMJE "uniform requirements" for biomedical papers.

P. Malá^{1,2}, R. Herzig^{1,2}, M. Leško^{3,4}, O. Rennét⁵, M. Hůlek^{6,7}

¹ Neurologická klinika
LF UK v Hradci Králové

² Neurologická klinika, Komplexní cerebrovaskulární centrum,
FN Hradec Králové

³ Chirurgická klinika
LF UK v Hradci Králové

⁴ Chirurgická klinika, FN Hradec Králové

⁵ Klinika urgentní medicíny,
FN Hradec Králové

⁶ Radiologická klinika
LF UK v Hradci Králové

⁷ Radiologická klinika, FN Hradec Králové



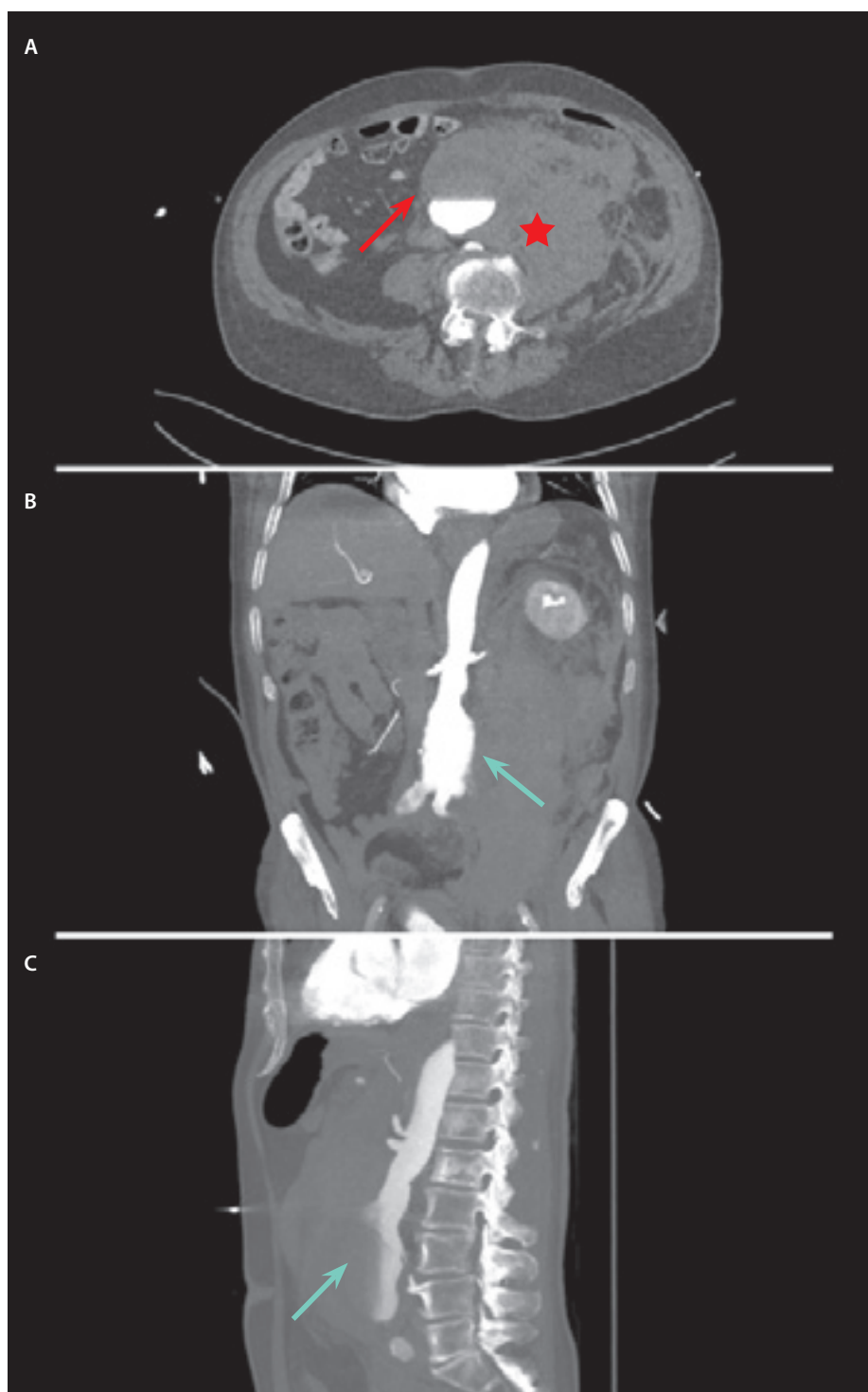
prof. MUDr. Roman Herzig, Ph.D., FESO, FEAN

Neurologická klinika
Komplexní cerebrovaskulární centrum
FN Hradec Králové
Sokolská 581
500 05 Hradec Králové
e-mail: roman.herzig@fnhk.cz

Přijato k recenzi: 3. 2. 2026

Přijato do tisku: 9. 3. 2026

140/min. Pacient nadále udával pouze pobolívání v bedrech, ale objektivně byl bledý, opocný, viditelně v diskomfortu. Bylo vysloveno podezření na krvácení do dutiny břišní. Na UZ břicha bylo popsáno aneurysma abdominální aorty (AAA) velikosti 8 × 8,5 cm se suspektním prosakováním krve (obr. 1). CTA břišní aorty potvrdila fuziformní aneurysma subrenální části břišní aorty velikosti 4,6 × 4,1 × 9 cm s krytou perforací a navazujícím retroperitoneálním hematodem o velikosti 11,8 × 11,3 × 25 cm, dislokujícím pravou ledvinu (obr. 2).



Obr. 2. CTA břišní aorty. (A) Venózní fáze, axiální řez – kontrastní látkou je naplněna subrenální abdominální aorta s hladinou (červená šipka) při arteriální hypotenzii pacienta, v okolním retroperitoneu s maximem vlevo je objemný hematoma (hvězdička); (B) arteriální fáze, koronární řez a (C) arteriální fáze, sagitální řez – zobrazeno aneurysma subrenální aorty s prosakováním a hematoma s maximem ventrálně a laterálně vlevo (zelené šipky).

Fig. 2. CTA of the abdominal aorta. (A) Venous phase, axial view – the subrenal abdominal aorta is filled with contrast agent and with a fluid level (red arrow) due to the patient's arterial hypotension, there is a voluminous hematoma in the surrounding retroperitoneum predominantly on the left (asterisk); (B) arterial phase, coronal view, and (C) arterial phase, sagittal view – showing a subrenal aortic aneurysm with leakage and hematoma with a maximum ventrally and laterally on the left (green arrows).

Pacient byl urgentně převezen na operační sál. Cévním chirurgem byla provedena resekce a náhrada rupturovaného AAA aorto-aortální náhradou. Během operace již byla nutná podpora oběhu katecholaminy. V objemové resuscitaci bylo pokračováno i pooperačně, za dva dny byl pacient extubován, odpojen od umělé plicní ventilace. Další pooperační průběh a rekonvalescence byly bez komplikací. Třináctý den po operaci byl propuštěn domů s normálním objektivním neurologickým nálezem a v celkově dobrém stavu.

Aneurysma je způsobeno lokálním oslabením stěny cévy, v tomto případě břišní aorty. Příčiny vzniku aneuryzmatu nejsou zcela jasné, nejčastější udávanou příčinou je ateroskleróza. Rizikovými faktory jsou kouření, věk nad 65 let a mužské pohlaví. Samotné aneurysma se vyvíjí roky a obvykle nezpůsobuje žádné příznaky, někdy jen pocit tlaku nebo pulzace v břiše. V případě ruptury aneuryzmatu jsou symptomy výrazné a stav může rychle progredovat do oběhové nestability. Ruptura AAA se typicky projevuje náhle vzniklou silnou bolestí břicha s propagací do třísel nebo beder. Dále se postupně rozvíjí příznaky hemoragického šoku – bledost, tachykardie, arteriální hypotenze a porucha vědomí.

Neurologické symptomy (synkopa či přechodný fokální neurologický deficit) jsou u ruptury AAA extrémně vzácné a objevují se v jednotkách procent. V našem případě byla TIA důsledkem globální mozkové hypoperfúze při náhlém poklesu TK. Tato neobvyklá prezentace podtrhuje nutnost pátrat po jiné než čistě neurologické etiologii CMP, zejména při přítomnosti arteriální hypotenze a známek šoku, neboť provedení intravenózní trombolýzy (IVT) u pacienta s nedignostikovanou rupturou AAA by mělo fatální následky [1]. Diagnóza je stanovena pomocí UZ nebo CT. Kauzální terapií je urgentní operační řešení nebo endovaskulární intervence (endovascular aneurysm repair; EVAR), nutné jsou podávání krevních derivátů a komplexní péče o pacienta v hemoragickém šoku.

Prevalence AAA u mužů nad 65 let výrazně poklesla, aktuálně se pohybuje okolo 2 %, což je především důsledkem poklesu kouření a zlepšení preventivní péče. Navzdory těmto pokrokům stále zůstává úmrtnost na rupturu AAA velmi vysoká – zhruba polovina pacientů zemře ještě před přijetím do nemocnice [2,3].

Pokud pacient akutní fázi ruptury přežije, je indikován k otevřené chirurgické operaci

nebo k EVAR. Otevřená operace je spojena s vysokou perioperační mortalitou, která se pohybuje mezi 35–40 %, extrémní operační riziko souvisí se špatným stavem pacientů a častými komplikacemi, jako multiorganové selhání nebo infarkt myokardu [4,5]. EVAR umožňuje snížit perioperační mortalitu na zhruba 24 % [6]. Oproti tomu dlouhodobé výsledky svědčí ve prospěch otevřené operace.

Podle rozsáhlé populační studie s více než 32 000 pacienty byla otevřená operace u neruptovaných AAA spojena s nižší šestiiletou mortalitou (35,6 vs. 41,2 %), nižším rizikem pozdní ruptury (5,8 vs. 8,3 %) i reintervencí (11,6 vs. 16,0 %) v porovnání s EVAR. Nejvýraznější výhody otevřené operace se projevují v delším časovém horizontu po 1–2 letech od zákroku, zatímco riziko časných perioperačních komplikací a úmrtí je zde vyšší. Závěry této rozsáhlé studie podtrhují nezbytnost individuální volby metody i pečlivého sledování pacientů po EVAR kvůli většímu riziku pozdních komplikací [7].

Dlouhodobé komplikace EVAR AAA analyzovali Černá et al. na souboru 69 pacientů sledovaných více než deset let po implantaci stentgraftu, u kterých se v průměru po 14 letech objevilo 29 závažných komplikací (42 %) vyžadujících ve 22 případech léčbu. Nejčastěji šlo o migraci stentgraftu, endoleaky typu Ia, Ib a III, endotension, trombózu raménka či celého stentgraftu a absces retroperitonea. Komplikace se vyskytovaly v rozpětí 1–18 let od implantace, nejčastěji mezi 5. a 10. rokem.

Tyto pozdní komplikace se mohou objevit i u pacientů bez předchozích potíží a potvrzují nutnost celoživotního sledování po EVAR [8].

Pozdní komplikace po otevřené chirurgické léčbě AAA jsou poměrně vzácné. Nejčastěji se jedná o anastomotická pseudoaneuryzmata, okluze některého z ramének cévní protězy a infekci cévní protězy – jejich výskyt se pohybuje okolo 2 % [9]. Tyto komplikace mohou vést k nutnosti reoperace nebo další léčby, a proto je i zde po úspěšné operaci doporučeno dlouhodobé sledování pacientů kvůli včasné detekci případných pozdních problémů.

Případ našeho pacienta s raritní příčinou TIA, a to mozkovou hypoperfuzí vzniklou při náhlém arteriální hypotenzi v důsledku ruptury AAA, dokládá nutnost řádného interního vyšetření nemocného s podezřením na CMP. Základními varovnými známkami, že se nejedná o čistě neurologickou příčinu potíží, byly prohlubující se arteriální hypotenze a narůstající tachykardie, celková schvácenost a nezvyklé pobolívání v bedrech. Pokud by přetrvával neurologický deficit, provedení IVT by bylo fatální chybou. V našem případě ale urychlená diagnostika a navazující úspěšný chirurgický výkon vedly k záchraně života pacienta, což je při ruptuře AAA v tomto věku spíše raritní.

Finanční podpora

Podpořeno Univerzitou Karlovou (program Cooperatio, vědní oblast NEUR) a MZ ČR (RVO – FNHK 00179906).

Konflikt zájmů

Autoři deklarují, že v souvislosti s předmětem práce nemají žádný konflikt zájmů.

Literatura

- Li S, Huang X. Undisclosed abdominal aortic aneurysm as a risk factor for hemorrhage in tenecteplase stroke thrombolysis: a case report. *Am J Case Rep* 2025; 26: e949821. doi: 10.12659/AJCR.949821.
- Jeanmonod D, Yelamanchili VS, Jeanmonod R. Abdominal aortic aneurysm rupture. In: *StatPearls. Treasure Island (FL): StatPearls Publishing* 2025.
- Al-Balah A, Goodall R, Saliccioli JD et al. Mortality from abdominal aortic aneurysm: trends in European Union 15+ countries from 1990 to 2017. *Br J Surg* 2020; 107(6): 617–626. doi: 10.1002/bjs.11635.
- Latz CA, Boitano L, Schwartz S et al. Contemporary mortality after emergent open repair of complex abdominal aortic aneurysms. *J Vasc Surg* 2021; 73(2): 366–374. doi: 10.1016/j.jvs.2020.03.059.
- Barakat HM, Shahin Y, Din W et al. Perioperative, post-operative, and long-term outcomes following open surgical repair of ruptured abdominal aortic aneurysm. *Angiology* 2020; 71(7): 626–632. doi: 10.1177/000319720911578.
- Varkevisser RRB, Dijkstra ML, Pattakos G et al. Five-year survival following endovascular repair of ruptured abdominal aortic aneurysms. *J Vasc Surg* 2020; 72(1): 49–57. doi: 10.1016/j.jvs.2019.08.037.
- Lederle FA, Kyriakides TC, Stroupe KT et al. Long-term outcomes of open vs endovascular abdominal aortic aneurysm repair. *JAMA Netw Open* 2022; 5(5): e2219098. doi: 10.1001/jamanetworkopen.2022.19098.
- Černá M, Köcher M, Utíkal P et al. Pozdní komplikace po implantaci stentgraftu pro aneurysma břišní aorty u pacientů sledovaných 10 a více let. *Ces Radiol* 2023; 77(1): 7–11.
- Conrad MF, Crawford RS, Pedraza JD et al. Long-term durability of open abdominal aortic aneurysm repair. *J Vasc Surg* 2007; 46(4): 669–675. doi: 10.1016/j.jvs.2007.05.046.

Soutěž o nejlepší práci publikovanou v časopise Česká a slovenská neurologie a neurochirurgie

V roce 2026, stejně jako v předchozích letech, probíhá soutěž o nejlepší článek v časopise *Cesk Slov Neurol N*. Zařazený budou práce otištěné v číslech 2026/1–6.

Předem děkujeme všem autorům za zaslání příspěvků.