proLékaře.cz | 25.11.2026

doi: 10.48095/cccsnn2026162

Epileptochirurgie u dětí operovaných do 3 let věku – zkušenost Centra pro epilepsie FN Motol

Epilepsy surgery in children operated on before 3 years of age – experience of the Motol epilepsy center

Souhrn

Cíl: Cílem práce bylo komplexně zhodnotit klinické charakteristiky, operační strategie a výsledky epileptochirurgické léčby u dětí s fokální strukturální epilepsií operovaných do 3 let věku v Centru pro epilepsie FN Motol a identifikovat faktory spojené s pooperační kompenzací záchvatů a neurovývojovým výsledkem. *Metody:* Retrospektivně byla analyzována kohorta dětí, které v letech 2000–2025 podstoupily resekční nebo diskonekční epileptochirurgický výkon do tří let věku. Hodnoceny byly klinické a elektroencefalografické charakteristiky, neurozobrazovací nálezy, typ a rozsah operačního výkonu, histopatologický podklad, pooperační komplikace a dlouhodobý záchvatový výsledek. Pooperační kompenzace záchvatů byla hodnocena pomocí Engelovy a International League Against Epilepsy (ILAE) klasifikace. Neurovývoj byl sledován pomocí vývojového nebo inteligenčního kvocientu před a po operaci. Statistická analýza zahrnovala neparametrické testy a korelační analýzu. *Výsledky:* Celkem bylo provedeno 77 výkonů u 66 dětí. Medián věku při operaci činil 22 měsíců. Nejčastější etiologií byly malformace kortikálního vývoje a tuberózní skleróza. Časnější rozvoj epilepsie byl patrný u pacientů s větším rozsahem epileptogenní zóny. Dlouhodobě (≥ 2 roky) bylo bez záchvatů 77 % pacientů, z nichž u 70 % mohla být zcela vysazena protizáchvatová medikace. Delší interval mezi rozvojem epilepsie a operací a vyšší věk při operaci byly asociovány s horším pooperačním výsledkem. Trvalý neurologický deficit byl vzácný. Nižší předoperační vývojový kvocient byl spojen s časnějším rozvojem epilepsie a větším rozsahem epileptogenní zóny. Kognitivní výkonnost a prevalence přidružených neurovývojových poruch zůstávaly po operaci stabilní. *Závěr:* Epileptochirurgie u dětí operovaných do 3 let věku je účinnou léčebnou metodou s vysokou šancí dosažení bezzáchvatovosti a možnosti vysazení protizáchvatové léčby. Časná indikace chirurgického výkonu je klíčovým faktorem příznivého výsledku a může přispět ke stabilizaci neurovývojového profilu u této vysoce rizikové skupiny pacientů.

Klíčová slova

farmakorezistentní epilepsie – epileptochirurgie – předoperační diagnostika – komplikace – kompenzace záchvatů – kognitivní výsledky – kvalita života

Key words

drug-resistant epilepsy – epilepsy surgery – presurgical evaluation – complications – seizure control – cognitive outcomes – quality of life

Redakční rada potvrzuje, že rukopis práce splnil ICMJE kritéria pro publikace zasílané do biomedicínských časopisů.
The Editorial Board declares that the manuscript met the ICMJE "uniform requirements" for biomedical papers.

M. Ebel[1], A. Maulisová[2,3], M. Kudr[1], A. Jahodová[1], A. Bělohlávková[1], B. Splítková[1], K. Bukačová[2], R. Janča[4], M. Kynčl[5], Z. Holubová[5], M. Mamiňák[1], G. A. Ramos Rivera[6], V. Novák[7], M. Koblížek[8], M. Tichý[9], P. Libý[9], P. Kršek[1]

[1] Klinika dětské neurologie 2. LF UK a FNMH, Praha
[2] Oddělení klinické psychologie, FNMH, Praha
[3] Katedra psychologie FF UK, Praha
[4] Katedra teorie obvodů, Fakulta elektrotechnická ČVUT, Praha
[5] Klinika zobrazovacích metod 2. LF UK FNMH, Praha
[6] Neurologické oddelenie, Nemocnica Bory, Slovensko
[7] Oddělení dětské neurologie, FN Ostrava
[8] Ústav patologie a molekulární medicíny 2. LF UK a FNMH, Praha
[9] Neurochirurgická klinika dětí a dospělých 2. LF UK a FNMH, Praha

✉
MUDr. Matyáš Ebel, Ph.D.
Klinika dětské neurologie
2. LF UK a FNMH, Praha
V Úvalu 84/1
150 06 Praha 5 – Motol
e-mail: matyas.ebel@fnmotol.cz

Přijato k recenzi: 28. 1. 2026
Přijato do tisku: 3. 6. 2026

proLékaře.cz | 25.11.2026

Abstract

Aim: The aim of this study was to comprehensively evaluate clinical characteristics, surgical strategies, and outcomes of epilepsy surgery in children with focal structural epilepsy operated on before 3 years of age at the Motol Epilepsy Center, and to identify factors associated with postoperative seizure control and neurodevelopmental outcomes. *Methods:* A retrospective analysis was performed on a cohort of children who underwent resective or disconnective epilepsy surgery before three years of age between 2000 and 2025. Clinical and electroencephalographic characteristics, neuroimaging findings, type and extent of surgery, histopathological diagnosis, postoperative complications, and long-term seizure outcomes were assessed. Postoperative seizure control was evaluated using the Engel and International League Against Epilepsy (ILAE) classifications. Neurodevelopment was assessed using developmental or intelligence quotient measures before and after surgery. Statistical analysis included non-parametric tests and correlation analyses. *Results:* A total of 77 surgical procedures were performed in 66 children. The median age at surgery was 22 months. The most common etiologies were malformations of cortical development and tuberous sclerosis complex. Earlier epilepsy onset was observed in patients with a more extensive epileptogenic zone. Long-term seizure freedom (≥ 2 years) was achieved in 77% of patients, of whom 70% were able to discontinue antiseizure medication completely. A longer interval between epilepsy onset and surgery and older age at surgery were associated with poorer postoperative outcomes. Permanent neurological deficits were rare. Lower preoperative developmental quotient was associated with earlier epilepsy onset and a larger epileptogenic zone. Cognitive performance and the prevalence of associated neurodevelopmental disorders remained stable after surgery. *Conclusion:* Epilepsy surgery in children operated on before three years of age is an effective treatment with a high likelihood of achieving seizure freedom and the potential for complete withdrawal of antiseizure medication. Early surgical indication is a key determinant of favorable outcomes and may contribute to stabilization of the neurodevelopmental profile in this high-risk patient population.

Úvod

Epileptochirurgie v nejmladší věkové kategorii – od narození do konce batolecího období – názorně ilustruje současný trend co nejčasnější indikace chirurgické intervence u dětí s fokální strukturální epilepsií, současně ale i šíři postupů využívaných v moderní epileptochirurgii. Děti operované v prvních letech života představují velmi specifickou podskupinu kandidátů resekční (či diskonekční) epileptochirurgie. Strukturálním podkladem fokální epilepsie v tomto věku jsou téměř výhradně kongenitální léze, nejčastěji malformace kortikálního vývoje (malformations of cortical development; MCD). Čím dříve se epilepsie rozvine, tím častěji bývá epileptogenní zóna rozsáhlá či multifokální a umístěná mimo temporální laloky. Významnou podskupinu těchto dětí představují pacienti s hemisferálními epileptickými syndromy, jejichž podkladem mohou být vývojové léze (hemimegalencefalie, kortikální dysplázie, tuberózní skleróza [TSC]) i léze destruktivní (např. prenatální ischémie). Specifickou entitou jsou pak hypotalamické hamartomy.

Průběh onemocnění u těchto dětí je často katastrofický: záchvaty jsou velmi četné, epileptogenní zóna rozsáhlá a psychomotorický vývoj je onemocněním dramaticky ovlivněn: nezřídka dochází k jeho stagnaci či regresu. Zároveň mají tyto děti nejvyšší kumulativní riziko rozvoje epileptické encefalopatie, celoživotní expozice nežádoucím účinkům protizáchvatové medikace (anti-seizure medications; ASM) [1] i náhlého úmrtí při epilepsii (sudden unexpected death in epilepsy; SUDEP) [2]. Proto může být chirurgická léčba indikována i u menší části pacientů, kteří ještě nesplňují kritéria farmakorezistence; mnohem častějším scénářem jsou však semiakutní indikace při extrémně vysoké frekvenci záchvatů, EEG status epilepticus nebo regresu psychomotorického vývoje.

Operační strategie zahrnují celé spektrum výkonů – od hemisferotomií, multilobárních resekcí a diskonekcí, přes lezionektomie, až po endoskopické výkony indikované u hypotalamických hamartomů. Rozsah výkonů bývá u nejmladších pacientů, vzhledem k rozsahu a charakteru lézí větší než u starších dětí či dospělých. Diagnostické možnosti jsou v tomto věku limitované – některé metody nelze využít téměř vůbec (např. funkční MR, stereoEEG do 2 let věku [3]), jiné jsou proveditelné jen s obtížemi (intraoperační mapování elokventní kůry).

Pacienti mladší jednoho roku jsou zároveň nejvíce ohroženi perioperačními komplikacemi, zejména v souvislosti s krevními ztrátami při menším celkovém objemu krve [4] a vyšším zastoupením vody v mozkové tkáni. Tato rizika jsou však do určité míry vyvážena mimořádnou plasticitou a regenerační schopností vyvíjejícího se mozku, která umožňuje kompenzaci i po rozsáhlejších či komplikovaných výkonech. Přesto se ukazuje, že právě časná chirurgická léčba bez větších odkladů přináší z dlouhodobého pohledu nejlepší výsledky. Velké multicentrické studie jednoznačně prokázaly, že každý odklad operačního řešení znamená nižší šanci pacientů na dosažení bezzáchvatovosti [5,6], vysazení ASM i stabilizaci či zlepšení kognitivního vývoje.

I přes znalost těchto faktů jsou však případy nejmladších pacientů s fokální strukturální epilepsií často vnímány jako velmi komplexní, u nichž mezioborové týmy při indikaci k operaci váhají – se všemi výše zmíněnými nepříznivými důsledky.

Cílem naší práce bylo komplexně analyzovat skupinu dětí s fokální strukturální epilepsií, které podstoupily resekční či diskoneční epileptochirurgický výkon v Centru pro epilepsie FN Motol do tří let věku. Studovali jsme klinický obraz, neurologický a neuropsychologický nález, výsledky EEG, neurozobrazení, typy provedených operačních výkonů, histologický podklad onemocnění a komplexní výsledky epileptochirurgie.

Materiál a metodika

Retrospektivně jsme analyzovali komplexní data dětí, které v Centru pro epilepsie FN Motol podstoupily v letech 2000–2025 resekční nebo diskonekční epileptochirurgický výkon. U všech pacientů byly dostupné základní klinické údaje vč. typu a frekvence záchvatů, výsledky video/EEG monitorování a MR mozku ve specializovaném epileptologickém protokolu. V indikovaných případech bylo neurozobrazení doplněno metodou FDG-PET (fluoro-2-deoxy-D-glukóza) či SISCOM (subtraction ictal SPECT co-registered to MRI). První záchvat byl retrospektivně klasifikován dle současné klasifikace International League Against Epilepsy (ILAE) [7], u novorozenců dle klasifikace ILAE z roku 2021 [8]. Ke zhodnocení kognitivního vý-

proLékaře.cz | 25.11.2026

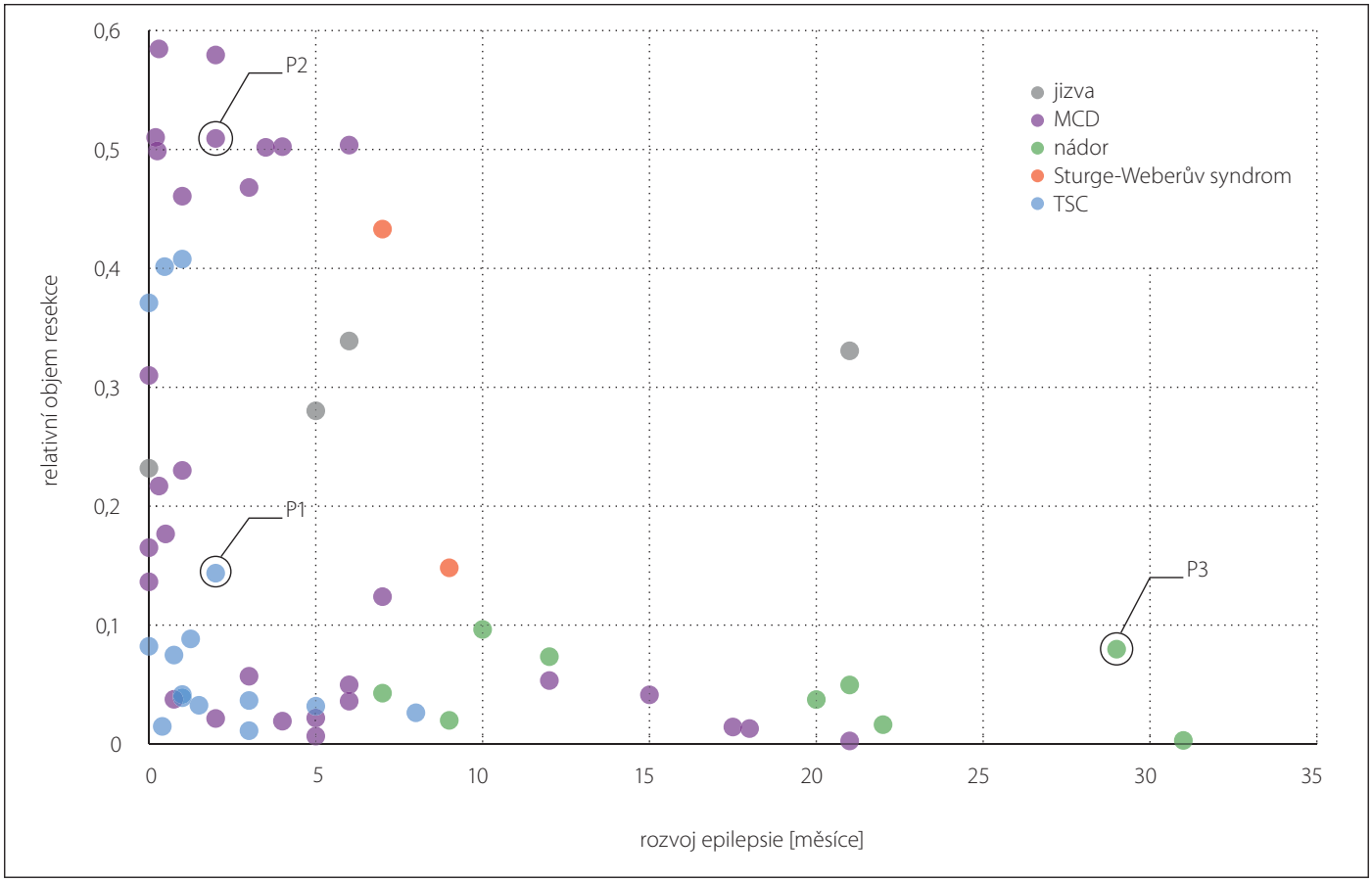

Obr. 1. Velikost resekční zóny ve vztahu k věku při rozvoji epilepsie u jednotlivých typů patologií. Konkrétní pacienti dokumentováni na dalších obrázcích jsou označeni P1–P3.

MCD – malformace kortikálního vývoje; TSC – tuberózní skleróza

Fig. 1. Size of the resection zone in relation to age at epilepsy onset across individual pathology types. Patients documented in subsequent figures are labeled P1–P3.

MCD – malformations of cortical development; TSC – tuberous sclerosis complex

voje byl užit vývojový kvocient adaptivity z Gesellovy vývojové škály nebo mentální vývojový index z vývojových škál Bayleyové, zde shodně označené jako vývojový kvocient (developmental quotient; DQ). Konkrétní výběr metody se řídil klinickým stavem a možnostmi spolupráce pacienta. Někteří pacienti z organizačních důvodů či pro velmi nízký věk neprošli psychologickým posouzením. Kontrolní psychologické vyšetření bylo realizováno s odstupem minimálně jednoho roku po operaci. Pokud dítě dosáhlo věku a vývojové úrovně umožňující administraci standardizované inteligenční škály, byl intelektový výkon (intelligence quotient; IQ) zhodnocen prostřednictvím Wechslerovy škály. V opačném případě bylo opětovně užito vývojové škály. Klinicky byly stanoveny i případné neurovývojové komorbidity, zejména atypie sociálního kontaktu (suspektní porucha autistického spektra [PAS]) či přímo PAS, symptomy poruchy pozornosti a aktivity (attention-deficit/hyperactivity disorder; ADHD) a poruchy vývoje řeči.

Dále byly zaznamenány typ a rozsah provedeného neurochirurgického výkonu, v jejichž kontextu byly samostatně hodnoceny očekávané pooperační neurologické deficity a neočekávané komplikace [9] vč. jejich pravděpodobné příčiny. Rozsah výkonů byl hodnocen i kvantitativně. U pacientů s hemisferálními výkony byla na předresekční MR provedena segmentace mozkové tkáně a byl vypočten podíl resekovaného objemu k celkovému kortexu. U ostatních dětí byla využita poresekční MR, na níž byl v programu 3D Slicer (verze 5.2.1) zakreslen rozsah resekce a následně porovnán s celkovým kortikálním objemem. Všechna MR data byla dále zpracována v prostředí MATLAB R2024b (The MathWorks Inc., Natick, MA, USA) s využitím nástroje CAT12.9 (Structural Brain Mapping Group, Jena University Hospital, Jena, Německo) [10].

S odstupem jednoho roku od operace byly provedeny standardní kontrolní klinické vyšetření, vyšetření EEG a MR, stejně jako kontrolní neuropsychologické hodnocení. Pooperační kompenzace záchvatů byla hodnocena pomocí stupnic ILAE a Engelovy klasifikace [11,12], zaznamenány byla též redukce nebo vysazení ASM. Do hodnocení byly zahrnuty i reoperace provedené do tří let věku pacienta.

Ke statistickému hodnocení byly použity Mann-Whitneyho test, Spearmanův korelační koeficient a Fisherův exaktní test podle typu analyzovaných proměnných. Hladina významnosti byla stanovena na $p < 0,05$.

Výsledky

V letech 2000–2025 bylo v Centru pro epilepsie FN Motol provedeno celkem 77 epileptochirurgických výkonů (resekčních a diskonekčních) u 66 dětí ve věku do tří let. Jedná se zhruba o 15 % všech výkonů, v posledních

proLékaře.cz | 25.11.2026

Tab. 1. Srovnání klinických dat s pooperační kompenzací záchvatů. Zahrnuti jsou pouze pacienti sledovaní 2 a více let po operaci.

	Pooperačně bez záchvatů (Engel I) (n, %) / medián (IQR)	Neúplná kompenzace záchvatů Engel II+ (n, %) / medián (IQR)	hodnota p
rozvoj epilepsie (měsíce)	2,5 (0,6–8,5)	5 (3,2–8,2)	0,31
trvání epilepsie (měsíce)	11 (5,0–19,0)	21 (13,8–26,8)	0,01*
věk při operaci (měsíce)	22 (8,0–28,0)	30 (22,0–33,2)	0,02*
DQ před operací	75 (55–90), 39/44	55 (44–76), 9/11	0,11
neurovývojové komorbidity před → po			
PAS	7/33 → 9/33	3/7 → 3/7	
ADHD	9/30 → 12/30	3/6 → 2/6	
porucha řeči	9/33 → 8/33	1/7 → 4/7	
Histologická diagnóza			
– MCD	24 (82 %)	5 (17 %)	
– TSC	8 (73 %)	3 (27 %)	
– jizva	4 (80 %)	1 (20 %)	
– nádor	8 (89 %)	1 (11 %)	
– Sturge-Weberův syndrom	0	1 (100 %)	
Rozsah výkonu			
– hemisferální	14 (88 %)	2 (12 %)	
– multilobární	7 (70 %)	3 (30 %)	
– jednolobární resekce	4 (57 %)	3 (43 %)	
– fokální resekce	19 (86 %)	3 (14 %)	
– objem resekce	0,11 (0,04–0,43)	0,05 (0,03–0,15)	0,14
Interiktální EEG abnormita			
– generalizovaná	2 (50 %)	2 (50 %)	
– hemisferální	10 (90 %)	1 (10 %)	
– multiregionální	16 (70 %)	7 (30 %)	
– regionální	14 (100 %)	0 (0 %)	
– žádná	2 (100 %)	0	

ADHD – porucha pozornosti s hyperaktivitou; DQ – vývojový kvocient; IQR – mezikvartilové rozpětí; MCD – malformace kortikálního vývoje; PAS – porucha autistického spektra; TSC – tuberózní skleróza

letech však dochází k významnému nárůstu počtu operací v této věkové kategorii a např. v roce 2024 to bylo již 27 % výkonů.

Medián věku při rozvoji epilepsie (obr. 1) byl nejčasnější u pacientů s TSC) (1 měsíc; mezikvartilové rozpětí [interquartile range; IQR] 0,5–2,8), následovali pacienti s MCD (2 měsíce; IQR 0,3–6). U dětí s postischemickými lézemi (s klinickou diagnózou dětské mozkové obrny: DMO) se epilepsie rozvinula převážně kolem půl roku věku (medián 5 měsíců; IQR 3,8–9,8). Větší rozsah epileptogenní zóny byl zaznamenán u pacientů s časnějším rozvojem epilepsie ($p = 0,008$, Spearman $r = –0,40$).

Medián věku při prvním operačním výkonu činil 22 měsíců, trvání epilepsie do operace 12,5 měsíce. Nejčastější etiologií byly MCD (n = 33) a TSC (n = 15), následovány tumory asociovanými s epilepsií (n = 9). Ty byly v pěti případech sdružené s fokální kortikální dysplázií (focal cortical dysplasia; FCD IIIb).

První záchvat byl prakticky uniformně fokální s motorickými projevy (65/66). Pouze jeden záchvat byl fokální, bez motorických projevů. Konkrétní motorické projevy byly variabilní, v 16 případech šlo o spasmy, jinak byly dominující tonické či klonické záchvaty. Spasmy byly jako jeden z typů záchvatu dokumentovány u 34 pacientů s mediánem jejich rozvoje v 5,5 měsících (IQR 4–7). S ohledem na věk dětí a omezené možnosti testování bylo poruchu vědomí při záchvatu možné jednoznačně vyloučit pouze u jednotek pacientů. Jednotliví pacienti se známou strukturální patologií (TSC či ischemická léze) byli při výrazném epileptiformním nálezu na EEG presymptomaticky léčeni ASM, což v této skupině nevedlo k prevenci farmakorezistence. Hormonální terapie (adrenokortikotropní hormon i. m.) byla indikována u 16 pacientů, u 7 bez efektu či se snížením frekvence záchvatů, u 9 s efektem (3 měsíce; IQR 2,5–5,0).

proLékaře.cz | 25.11.2026

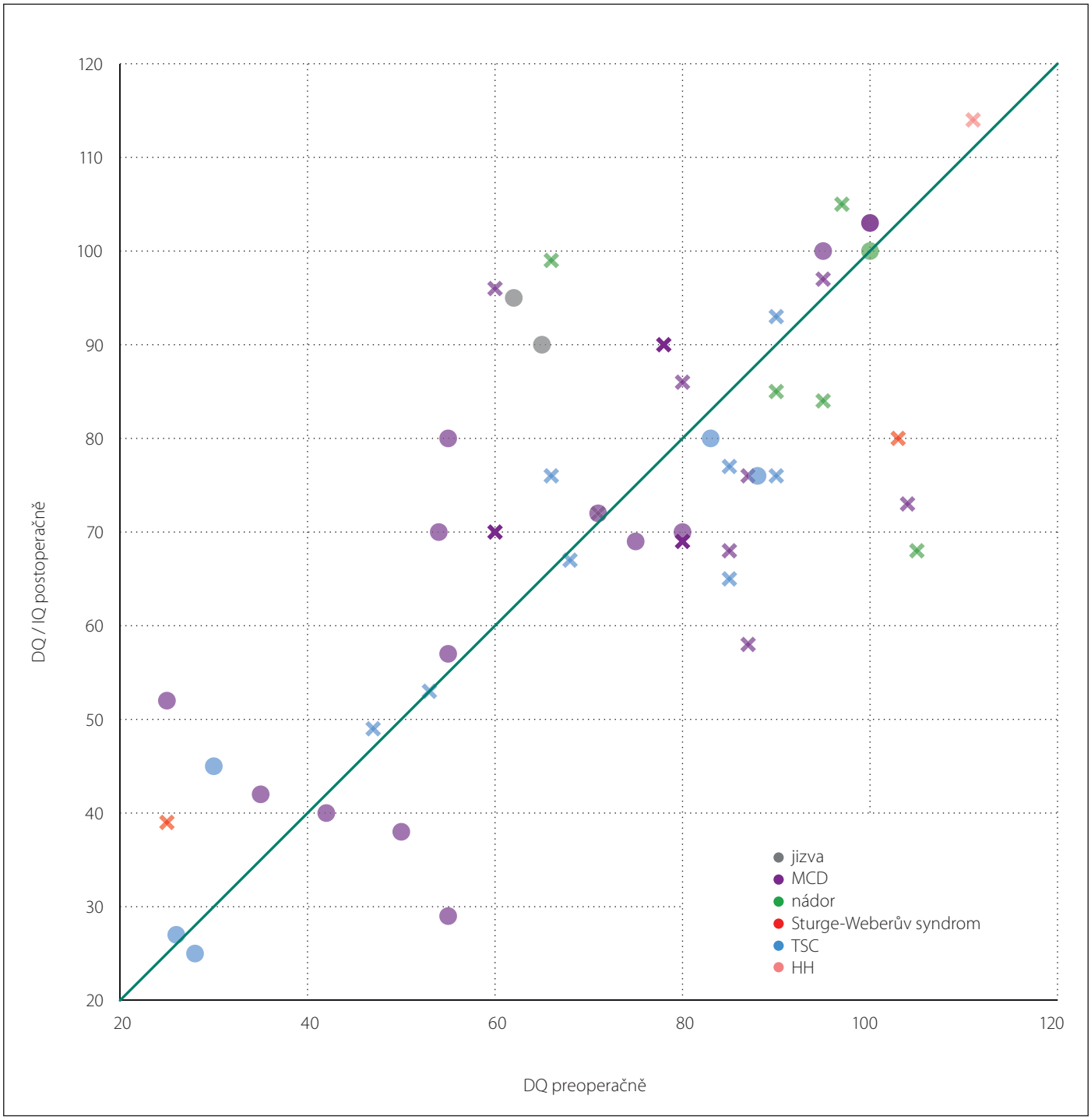

Obr. 2. Porovnání DQ před a DQ či IQ po operaci a závislost na typu patologie

DQ – vývojový kvocient; HH – hypotalamický hamartom; IQ – inteligenční kvocient; MCD – malformace kortikálního vývoje; TSC – tuberózní skleróza

Fig. 2. Comparison of preoperative DQ with postoperative DQ or IQ, stratified by pathology type.

DQ – developmental quotient; HH – hypothalamic hamartoma; IQ – intelligence quotient; MCD – malformations of cortical development; TSC – tuberous sclerosis complex

Významný podíl prvních výkonů byl indikován akutně – 9/66 z vitální indikace, 6/66 pro extrémní četnost záchvatů. Z těchto pacientů 7 a poté dalších 14/66 mělo na EEG nález status epilepticus.

Magnetická rezonance mozku ve všech případech zobrazila kauzální strukturální lézi. FDG-PET byla nejčastěji indikována u pacientů s MCD (21/33) a nádory (5/9). SISCOM byl typicky indikován u pacientů s TSC (6/15).

Dlouhodobé invazivní monitorování z nitrolebních elektrod bylo provedeno jen výjimečně (2× ze subdurálních a 1× ze stereo EEG elektrod). Intraoperační elektrokortikografie (ECoG) jsou naopak s výjimkou hemis-

proLékaře.cz | 25.11.2026

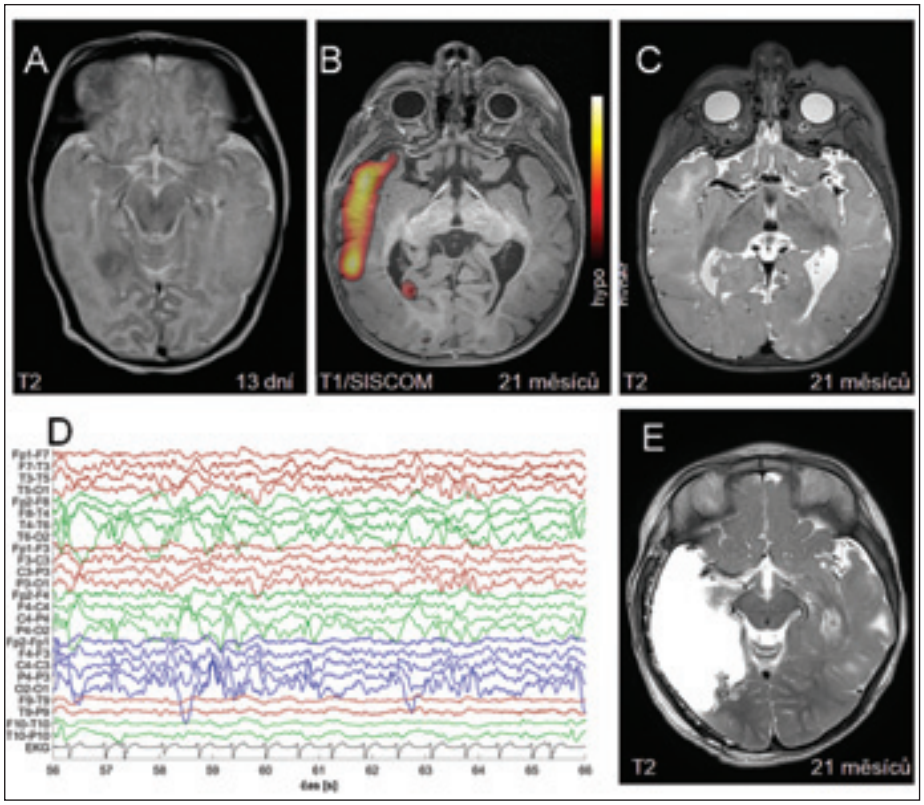

Obr. 3. Pacient P1 z obr. 1 podstoupil rozšířenou temporální resekci vpravo pro diagnózu TSC. (A) MR – T2 axiální sekvence ve 13 dnech věku ukazují hypointenzní ložisko v pravém temporálním laloku; (B) korelující nález iktální hyperperfuze na vyšetření SPECT; (C) MR – T2 axiální sekvence ve 21 měsících věku ukazují hyperintenzní ložiska, v pravém temporálním laloku i se ztluštěním kortexu; (D) rytmická epileptiformní aktivita nad pravým zadním kvadrantem na předoperační video-EEG, na EKG svodu je patrná i arytmie v souvislosti se srdečními rhabdomyomy při základní diagnóze; (E) pooperační MR, T2 sekvence.

SPECT – single photon emission computed tomography; TSC – tuberózní skleróza

Fig. 3. Patient P1 from Fig. 1 with a diagnosis of TSC underwent an extended right temporal resection. (A) MRI – axial T2-weighted images at 13 days of age show a hypointense lesion in the right temporal lobe; (B) corresponding ictal hyperperfusion on SPECT; (C) MRI – axial T2-weighted images at 21 months of age show hyperintense lesions, including a right temporal lesion with cortical thickening; (D) rhythmic epileptiform activity over the right posterior quadrant on preoperative video-EEG; the ECG channel shows also arrhythmia related to cardiac rhabdomyomas associated with the underlying diagnosis; (E) postoperative MRI, T2-weighted image.

SPECT – single photon emission computed tomography; TSC – tuberous sclerosis complex

ferotomií a operací hamartomu hypotalamu realizována rutinně u všech výkonů.

Rozsahy resekcí se v závislosti na etiologii lišily. Největší resekce byly prováděny u pacientů s ischémiemi, u kterých byly výlučně indikovány hemisferotomie dystroficky zmenšené hemisféry (5/5), dále pak u všech pacientů s hemisferální MCD (u 11 z 33 s MCD), které v případě hemimegalencefalií měly rozsah až 0,67 celkového kortexu. U pacientů s TSC byly nejčastější lobární resekce či rozšířené lezionektomie (10/15), následovány výkony multilobárními (5/15). U nádorů byly preferovaným výkonem rozšířené lezionektomie (5/9), indikované s cílem odstranit případné asociované FCD IIIb. Pacienti se Sturge-Weberovým syndromem podstoupili multilobární (1/2) resekci či hemisferotomii (1/2).

Neočekávané komplikace se vyskytly u 16/77 operací (20,8 %), v 8 případech byly hodnoceny jako „major" (s následky trvajícími více než 3 měsíce, ohrožující pacienta na životě nebo s nutností indikace neurochirurgické intervence), v dalších 8 případech jako „minor". Jejich povaha byla velmi různorodá – např. 3× hydrocefalus, 2× zánět, 4× krvácení, 3× ischémie, 1× edém, atd. Trvalý neurologický deficit v důsledku neočekávané komplikace měli 2 pacienti. Očekávaný neurologický deficit vyplývající z povahy provedeného výkonu (tj. lokalizace a rozsahu provedené resekce či diskonekce) byl zaznamenán po 29/77 výkonech (37,7 %). V 19 případech šlo o zhoršení předoperačně přítomné hemiparézy (převážně u dětí po provedené hemisferální diskonekci), ve zbylých 10 případech pak o izolovaný defekt zorného pole (nejčastěji hemianopsii v důsledku rozsáhlejšího výkonu v zadním kvadrantu).

Dlouhodobě (≥ 2 roky po operaci) bylo bez záchvatů 44/66 pacientů (tab. 1), u 31/44 byla zcela vysazena ASM. Pooperačně záchvaty přetrvávaly u 11/66 pacientů a u 2/66 reoperovaných po třetím roce věku. U 9/66 pacientů je od operace kratší doba než 2 roky, dlouhodobý pooperační výsledek tedy není k dispozici.

Delší interval mezi rozvojem epilepsie a epileptochirurgickým výkonem byl asociován s horší pooperační kompenzací záchvatů (Mann-Whitney test; p = 0,01), ta byla taktéž zaznamenána u pacientů operovaných v pozdějším věku (p = 0,02). U samotné doby rozvoje onemocnění tato závislost prokázána nebyla. Typ patologie ani předoperační EEG nález neměly signifikantní vliv na pooperační kompenzaci záchvatů. Ta rovněž nebyla závislá na velikosti resekce (p = 0,14), nicméně byl patrný trend k menším výkonům u pacientů s pooperační recidivou záchvatů.

DQ před operací byl zhodnocen u 56/66 pacientů a jeho medián byl 75,0 (54,5–90,0). Z této skupiny byl postoperační DQ dostupný u 22 pacientů s mediánem 70,0 (42,0–90,0). Postoperační IQ byl dostupný u 28/56 pacientů, medián činil 76,0 (68,0–91,5). Vztah těchto kvocientů s ohledem na jednotlivé strukturální příčiny epilepsie je zobrazen na obr. 2. U zbývajících 6 pacientů z této skupiny nebyl postoperativně zhodnocen ani DQ, ani IQ. Nižší předoperační DQ byl asociován s větším rozsahem epileptogenní zóny (p = 0,0002, Spearman rho = –0,47) a časnějším rozvojem záchvatů (p = 0,0005, Spearman rho = 0,45). Pozorován byl dále trend vyššího DQ již před operací u pacientů s pooperační bezzáchvatovostí (Mann-Whitney; p = 0,11). Zaznamenali jsme vysokou prevalenci přidružených neurovývojových poruch: PAS (23 %), ADHD (33 %) a poruchy vývoje řeči (33 %). Po operaci nedošlo k signifikantní změně jejich výskytu.

Obrázky 3–5 zobrazují nálezy pacientů z obr. 1.

proLékaře.cz | 25.11.2026

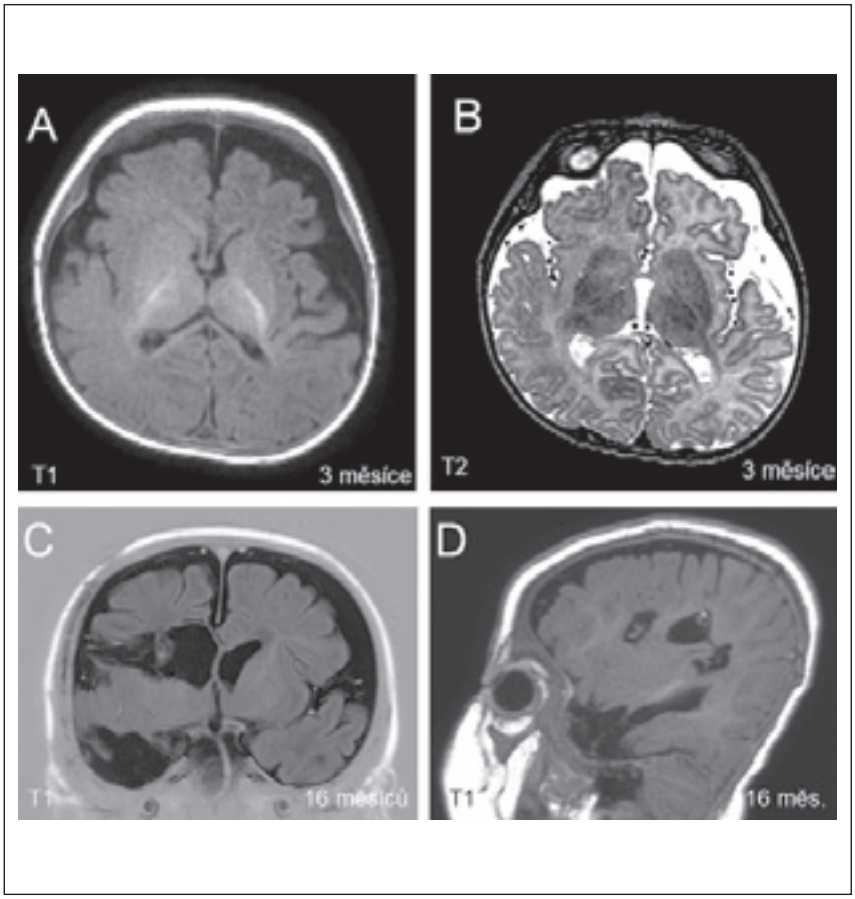

Obr. 4. Pacient P2 z obr. 1 podstoupil hemisferotomii vpravo dle Schramma pro hemisferální fokální kortikální dysplázii typu IIa. (A, B) Předoperační snímky MR – T1 (A) a T2 (B), axiální projekce ve 3 měsících věku, patrné jsou diskrétní změna signálu bílé hmoty a horší diferenciace šedé a bílé hmoty v rozsahu celé pravé hemisféry; (C) pooperační snímky MR + FDG-PET, koronální projekce; (D) pooperační snímky MR – T1, sagitální projekce.

Fig. 4. Patient P2 from Fig. 1 underwent a right hemispherotomy using the Schramm technique for hemispheric focal cortical dysplasia type IIa. (A, B) Preoperative MRI – T1-weighted (A) a T2-weighted (B) axial images at 3 months of age show subtle white matter signal abnormality and impaired grey–white matter differentiation involving the entire right hemisphere; (C) postoperative MRI T1-weighted + FDG-PET coronal images; (D) postoperative MRI – T1-weighted sagittal images.

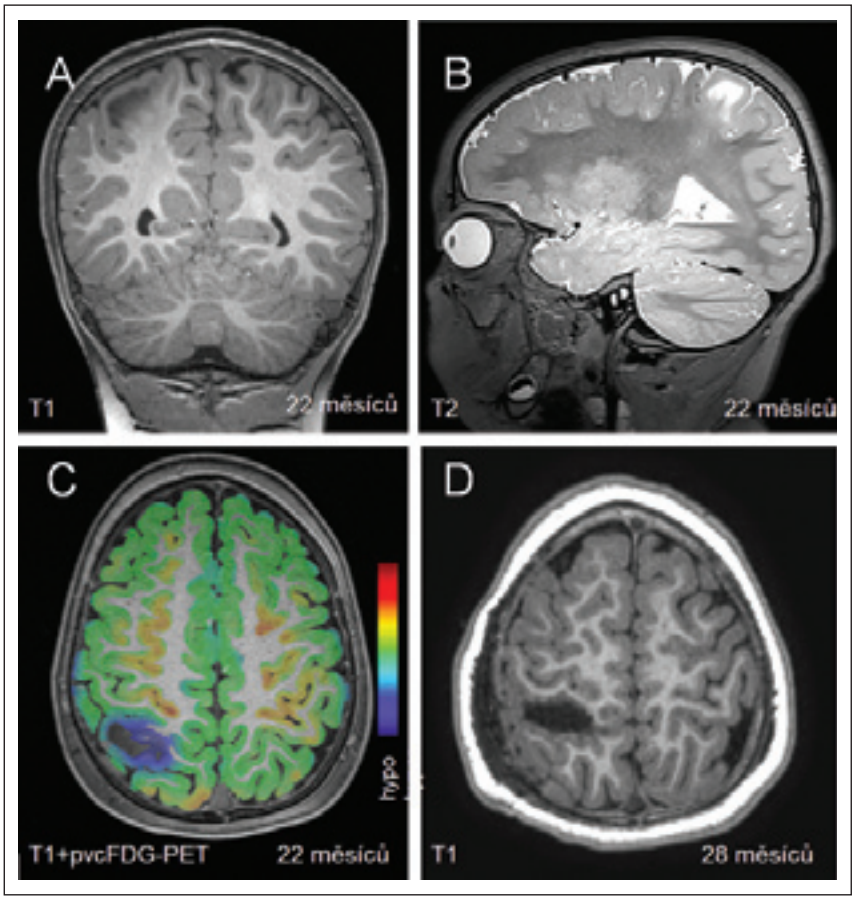

Obr. 5. Pacient P3 z obr. 1 rozvinul farmakorezistentní epilepsii v 18 měsících věku. Stav se přechodně stabilizoval (pokles frekvence z 18 fokálních motorických záchvatů s postiktální Toddovou parézou levé ruky na 3 denně) na trojkombinaci protizáchvatové medikace. MR mozku (A, B, D) odhalila fokální kortikální dysplázii typu IIb v centrální oblasti pravé hemisféry s fokálním hypometabolismem na vyšetření FDG-PET (C). Úzký vztah k centrálnímu sulku vyžadoval intenzivní intraoperační monitorování motorických funkcí. Pacient byl dimitován šestý pooperační den bez parézy i záchvatů.

FDG-PET – pozitronová emisní tomografie s fluorodeoxyglukózou

Fig. 5. Patient P3 from Fig. 1 developed drug-resistant epilepsy at 18 months of age. The condition transiently stabilized on triple antiseizure medication therapy, with seizure frequency decreasing from 18 focal motor seizures with postictal Todd's paresis of the left hand to three seizures per day. Brain MRI (A, B, D) revealed focal cortical dysplasia type IIb in the central region of the right hemisphere, with focal hypometabolism on FDG-PET (C). The close relationship to the central sulcus required intensive intraoperative monitoring of motor function. The patient was discharged on postoperative day 6 without hemiparesis and seizure-free.

FDG-PET – fluorodeoxyglucose positron emission tomography

proLékaře.cz | 25.11.2026

Diskuze

Náš soubor ukazuje vysokou úspěšnost chirurgické léčby epilepsie v nejmladší věkové kategorii dětí operovaných do 3 let věku, která je, pokud jde o pooperační kompenzaci záchvatů, zcela srovnatelná s úspěšností operací u starších dětí; navzdory limitacím předoperační diagnostiky (akutně prováděné operace, omezené spektrum předoperačních diagnostických testů vč. invazivního monitorování) a nutnosti realizace technicky nejsložitějších výkonů (hemisferotomie, multilobární resekce či diskonekce).

Počet provedených funkčních vyšetření (SISCOM, FDG-PET) byl v našem souboru nižší než u starších dětí [13]. Pravděpodobně to souvisí s častější detekcí strukturální MR léze u nejmladších pacientů. U některých diagnóz, např. glióz po prenatální CMP, navíc metabolické či perfuzní metody obvykle nepřinášejí zásadní nové informace.

Rozmezí intervalů, během kterých se rozvinula epilepsie, bylo u MCD, TSC i prenatálních ischemií relativně úzké, zatímco u nádorů asociovaných s epilepsií bylo prakticky rovnoměrně rozloženo napříč celým sledovacím obdobím.

Prokázána byla asociace většího rozsahu epileptogenní zóny s časnějším rozvojem záchvatů. Méně výrazná je překvapivě u pacientů s diagnózou TSC, kdy jsou v našem centru často indikovány relativně limitované výkony, které však i tak mají potenciál narušit komplexní epileptogenní sítě u pacientů s touto diagnózou. Dále pak byl větší rozsah epileptogenní zóny zaznamenán u pacientů s nižším předoperačním DQ. Jedná se často o pacienty s rozsáhlými, nezřídka hemisférálními lézemi, kde vývojová úroveň odráží i přítomnost motorické poruchy v podobě hemiparézy, která byla často součástí předoperačního neurologického nálezu. Asociace časnějšího rozvoje epilepsie s výraznějším vývojovým opožděním v době předoperačního vyšetření, tento vztah dokresluje. Relativně nízký DQ před operací dokumentuje, že velká část studované kohorty je v riziku rozvoje poruchy intelektu, navíc je přítomno i relativně vysoké procento symptomatiky dalších neurovývojových poruch. Stabilní kognitivní výkonnost pooperačně a obdobně nezměněná prevalence přidružených neurovývojových komorbidit dokládají potenciál operačního řešení předejít progresi deteriorace při probíhající epileptické encefalopatii. Tyto výsledky jsou v souladu se závěry studií obdobných kohort v zahraničí [14].

Nejmladší děti mají vysokou šanci zbavit se po operaci podávané ASM. Význam časně indikované epileptochirurgie v této skupině pacientů dokládá značné zastoupení případů s nutností akutní či dokonce život zachraňující operace z důvodu extrémně četných či život ohrožujících záchvatů. Naše studie potvrzuje vztah mezi časnou indikací operace a vyšší šancí na dosažení stavu bez záchvatů. Velký rozsah výkonů a jejich akutní indikace v situaci, kdy má většina pacientů v době operace velmi četné záchvaty a/nebo kontinuální epileptiformní EEG aktivitu, souvisí s relativně větším počtem komplikací a očekávaných pooperačních deficitů než u starších dětí či dospělých [13]. Trvalý neurologický deficit v důsledku nečekané komplikace však byl v našem souboru výjimečný (u 2/66 případů).

Narůstající zkušenost multidisciplinárního týmu Centra pro epilepsie FN Motol vede v posledních letech k vyšší četnosti takto časně indikovaných výkonů. Věříme, že optimalizace diagnostiky i chirurgické léčby povede k lepším dlouhodobým výsledkům ve všech proměnných popisujících výsledek operací (kompenzace záchvatů, podávání ASM, kognitivní funkce, kvalita života).

Etické aspekty

Práce byla provedena ve shodě s Helsinskou deklarací z roku 1975 a jejími revizemi v letech 2004 a 2008. Studie byla schválena Etickou komisí Fakultní nemocnice Motol a Homolka a 2. lékařské fakulty Univerzity Karlovy v Praze (11. 2. 2026, EK-35/26).

Finanční podpora

Podpořeno Ministerstvem zdravotnictví ČR ve spolupráci s Agenturou pro zdravotnický výzkum ČR v rámci projektů č. NW25-04-00427 a NU23-08-00528, projektem koncepčního rozvoje výzkumné organizace 00064203-6005, Ministerstvem školství, mládeže a tělovýchovy České republiky v rámci projektu ERDF Brain Dynamics – CZ.02.01.01/00/22_008/0004643 spolufinancovaného Evropskou unií a projektem Národního plánu obnovy LX22NPO5107 (MŠMT) financovaným Evropskou unií. Veškerá práva podle předpisů na ochranu duševního vlastnictví jsou vyhrazena.

Konflikt zájmů

Autoři deklarují, že v souvislosti s předmětem studie nemají žádný konflikt zájmů.

Literatura

1. Stevering CH, Lamberink HJ, Woodfield J et al. Cumulative effects of antiseizure medication on intelligence in children with focal epilepsy. Epileptic Disord 2022; 24(5): 877–888. doi: 10.1684/epd.2022.1467.

2. Thurman DJ, Hesdorffer DC, French JA. Sudden unexpected death in epilepsy: assessing the public health burden. Epilepsia 2014; 55(10): 1479–1485. doi: 10.1111/epi.12666.

3. Lu R, Wang M, Zhang Y et al. Safety, accuracy, and efficacy of robot-assisted stereo electroencephalography in children of different ages. Neurosurgery 2024; 95(1): 137–145. doi: 10.1227/neu.0000000000002853.

4. Roth J, Constantini S, Ekstein M et al. Epilepsy surgery in infants up to 3 months of age: safety, feasibility, and outcomes: a multicenter, multinational study. Epilepsia 2021; 62(8): 1897–1906. doi: 10.1111/epi.16959.

5. Lamberink HJ, Otte WM, Blümcke I et al. Seizure outcome and use of antiepileptic drugs after epilepsy surgery according to histopathological diagnosis: a retrospective multicentre cohort study. Lancet Neurol 2020; 19(9): 748–757. doi: 10.1016/S1474-4422(20)30220-9.

6. Sanders MWCB, Ebel M, Chari A et al. What determines the timing of epilepsy surgery in children with cortical malformations and low-grade epilepsy-associated tumors?. Epilepsia Open 2025; 10(5): 1345–1352. doi: 10.1002/epi4.70074.

7. Beniczky S, Trinka E, Wirrell E et al. Updated classification of epileptic seizures: position paper of the international league against epilepsy. Epilepsia 2025; 66(6): 1804–1823. doi: 10.1111/epi.18338.

8. Pressler RM, Cilio MR, Mizrahi EM et al. The ILAE classification of seizures and the epilepsies: modification for seizures in the neonate. position paper by the ILAE task force on neonatal seizures. Epilepsia 2021; 62(3): 615–628. doi: 10.1111/epi.16815.

9. Bjellvi J, Flink R, Rydenhag B et al. Complications of epilepsy surgery in Sweden 1996–2010: a prospective, population-based study. JNS 2015; 122(3): 519–525. doi: 10.3171/2014.9.JNS132679.

10. Gaser C, Dahnke R, Thompson PM et al. The Alzheimer's Disease Neuroimaging Initiative. CAT: a computational anatomy toolbox for the analysis of structural MRI data. GigaScience 2024; 13: giae049. doi: 10.1093/gigascience/giae049.

11. Engel J. Update on surgical treatment of the epilepsies. summary of the second international palm desert conference on the surgical treatment of the epilepsies (1992). Neurology 1993; 43(8): 1612–1617. doi: 10.1212/wnl.43.8.1612.

12. Wieser HG, Blume WT, Fish D et al. Proposal for a new classification of outcome with respect to epileptic seizures following epilepsy surgery. Epilepsia 2001; 42(2): 282–286.

13. Bělohlávková A, Jezdik P, Jahodova A et al. Evolution of pediatric epilepsy surgery program over 2000–2017: Improvement of care? Eur J Paediatr Neurol 2019; 23(3): 456–465. doi: 10.1016/j.ejpn.2019.04.002.

14. Kadish NE, Bast T, Reuner G et al. Epilepsy surgery in the first 3 years of life: predictors of seizure freedom and cognitive development. Neurosurgery 2019; 84(6): E368–E377. doi: 10.1093/neuros/nyy376.