proLékaře.cz | 25.11.2026

doi: 10.48095/cccsnn2026202

Intravaskulární lymfom nejen v mozku – klinická a patologická kazuistika

Intravascular lymphoma not only in the brain – clinical and pathological case-report

Vážená redakce,
prezentujeme pacienta s anamnézou ischemické nemoci srdeční, náhrady aortální chlopně, chronické renální insuficience, dyslipidemie a dny, který se na konci jara 2023 dostavil do nemocnice s nechutenstvím, opakovanými závratěmi a zimnicí v trvání 5 dnů. Pacientovi sousedé referovali progresivní ztrátu kognitivního výkonu v průběhu několika měsíců.

Vstupní laboratorní vyšetření ukázala zvýšené markery zánětu (C-reaktivní protein [CRP] 166 mg/l, prokalcitonin [PCT] 0,08 µg/l, leukocyty 10,7×10^9/l). Kromě hraničně vyšších počtů leukocytů na začátku nebyly v průběhu později vyšší počty leukocytů, CRP zůstal výrazně zvýšený (trend je uveden na obr. 1, část I). Kultivace byly opakovaně negativní; RTG hrudníku a CT hrudníku, břicha a pánve neprokázaly zánětlivou infiltraci. Transesofageální echokardiografie vyloučila endokarditidu, MR hrudní a bederní páteře vyloučila spondylodiscitidu a celotělová PET/CT byla negativní. Sérologické vyšetření (syfilis, HIV, hepatitidy, borrelie, herpetické viry, chřipka A/B, SARS-CoV-2, *Chlamydia pneumoniae, Mycoplasma pneumoniae*, listerie, tularemie, klíšťová encefalitida), autoimunitní a antineuronální protilátky (revmatoidní faktor, anti-ENA, anti-SSA/SSB, panel myozitid a paraneoplazií, anti-MOG, anti-AQP4, anti-NMDAR, anti-AMPAR, anti-LGI1, anti-CASPR2, anti-GABABR, anti-DPPX atd.), rovněž QuantiFERON byly negativní.

Magnetická rezonance mozku ukázala retrofaryngeální tekutinovou kolekci (aspirát byl mikroskopicky negativní) a dvě malá kortikální ložiska (temporo-parietálně vpravo a frontálně vlevo), pravděpodobně postischemická. Vyšetření mozkomíšního moku neprokázalo infekci. Průtoková cytometrie periferní krve naznačila suspekci na myelodysplastický syndrom, ale nevysvětlila zvýšení CRP.

Po 29 dnech hospitalizace na interně se u pacienta náhle rozvinula těžká porucha hybnosti na dolních končetinách a byl přeložen na neurologii. Při přijetí byla patrna těžká periferní paraparéza dolních končetin s převahou akrálně, kde byla přítomna plegie v oblasti chodidel, pacient byl schopen mírně flektovat obě dolní končetiny v kolenou a v kyčlích, porucha hybnosti nebyla doprovázena ztrátou citlivosti. Dále pacient vykazoval známky kognitivního deficitu, který byl potvrzený Montreálským kognitivním testem s výsledkem 20/30 bodů. Pacient měl známky motorické apraxie, měl zpomalené psychomotorické tempo, vyjádřený prefrontální syndrom (v korelaci s tvrzením o déle trvajících problémech s kognicí) a měl anosognozii.

Byla provedena další MR hrudní a bederní páteře, kde byly patrné postkontrastní enhancement přední stěny durálního vaku v rozsahu T10–L1 a enhancement několika kaudálních kořenů (obr. 1, část II). Pro tento nález bylo provedeno kontrolní vyšetření mozkomíšního moku, již s nálezem proteinocytologické asociace (28 buněk/3 µl a 1,5 g/l bílkoviny). Kontrolní MR mozku prokázala novou subdurální efúzi parietálně vpravo. EMG svědčila pro axonální variantu motorické polyneuropatie, nicméně kontrola po 3 týdnech byla bez progrese.

Kontrolní MR mozku odhalila více nových lézí podobných encefalitidě a výraznou progresi globální atrofie ve srovnání s vyšetřením o 20 dní dříve.

Po překladu na neurologii byla zahájena léčba linezolidem a amikacinem. Kortikosteroidy (prednison 40 mg/d) byly podávány pouze krátce (pro podezření na zánětlivé onemocnění kořenů a periferních nervů). Pacientův stav se zhoršoval a na konci května zemřel v septickém šoku (53 dní po přijetí do nemocnice).

Redakční rada potvrzuje, že rukopis práce splnil ICMJE kritéria pro publikace zasílané do biomedicínských časopisů.
The Editorial Board declares that the manuscript met the ICMJE "uniform requirements" for biomedical papers.

P. Hollý[1,2], R. Vejdová[3]

[1] Neurologická klinika a Centrum klinických neurověd, 1. LF UK a VFN v Praze
[2] Ústav soudního lékařství, 1. LF UK a VFN v Praze
[3] Ústav patologie, 1. LF UK a VFN v Praze

✉
MUDr. Petr Hollý, Ph.D.
Neurologická klinika
a Centrum klinických neurověd
1. LF UK a VFN v Praze
Kateřinská 30
128 21 Praha 2
e-mail: petr.holly@vfn.cz

Přijato k recenzi: 4. 1. 2026
Přijato do tisku: 2. 4. 2026

Pitva prokázala B lymfoblasty v malých cévách hypofýzy, mozku, míchy a několika orgánech (orofarynx, plíce, játra, žlučník, ledviny, slezina), často s čerstvými neokluzivními tromby. Nebyl nalezen žádný solidní nádor ani v orgánech, ani v lymfatických uzlinách. Závěrečná zjištění byla nejvíce konzistentní s diagnózou intravaskulárního lymfomu z velkých B buněk [intravascular large B-cell lymphoma; IVLBCL] (obr. 2).

Prezentujeme zde případ 73letého pacienta s *post mortem* stanovenou diagnózou IVLBCL – vzácného typu extranodálního non-Hodgkinova lymfomu, který je definován jako maligní B buňky omezené pouze na cévní lumen. Nejčastěji postihuje starší pacienty (~70 let), incidence je nižší

proLékaře.cz | 25.11.2026

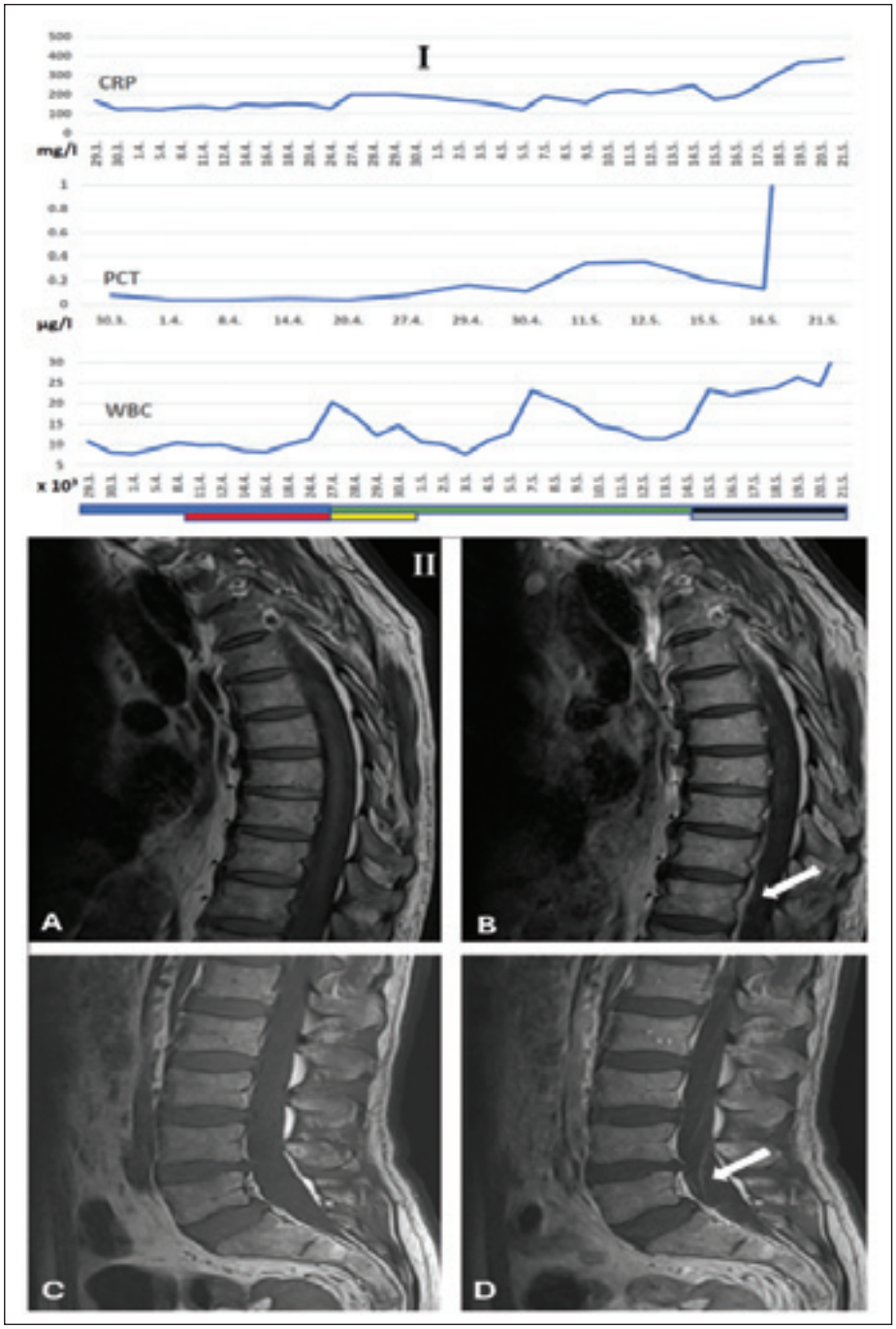

Obr. 1. Část I: Graf ukazuje hodnoty CRP, PCT a leukocytů během hospitalizace. Horizontální barevné čáry níže ukazují období podávání antibiotik – modrá: vancomycin, červená: imipenem, zelená: linezolid, žlutá: amikacin, černá: meropenem, šedá: chloramfenikol.

Část II: MR, T1 vážené snímky páteře, sagitální řez. Obrázky A a B ukazují hrudní páteř, obrázky C a D bederní páteř. Obrázky B a D jsou po podání gadolina. Bílé šipky ukazují zvýraznění přední plochy durálního vaku (B) a kořenů caudy equiny (D).

CRP – C-reaktivní protein; PCT – prokalcitonin

Fig. 1. Part I: The graph shows CRP, PCT, and WBC levels during hospitalization. The horizontal colored lines below indicate the periods of antibiotic administration – blue: vancomycin; red: imipenem; green: linezolid; yellow: amikacin; black: meropenem; gray: chloramphenicol. Part II: MRI, T1-weighted images of the spine, sagittal view. Figures A and B show the thoracic spine; Figures C and D show the lumbar spine. Figures B and D were taken after gadolinium administration. White arrows indicate enhancement of the anterior surface of the dural sac (B) and the cauda equina roots (D).

CRP – C-reactive protein; PCT – procalcitonin; WBC – white blood cells

než 0,5/1 000 000/rok. Diagnóza bývá často opožděná nebo stanovena až post mortem. Klinická prezentace je nespecifická – typické jsou horečka, příznaky postižení CNS a kožní léze [1], kožní eflorescence (≈43 %), úbytek hmotnosti (≈30 %), cytopenie a zmatenost; více než polovina pacientů má multiorgánové postižení [2]. IVLBCL může imitovat různé stavy v závislosti na postiženém orgánu, vč. infekčních, zánětlivých, neurologických nebo ischemických procesů. Diagnóza vyžaduje histologii a imunohistochemii.

Více než 1/3 pacientů měla postižení nervového systému [2]. MR mozku obvykle ukazuje multifokální, polymorfní léze atypické pro ischemické postižení (progresivní růst, trvalá restrikce difúze), příležitostné hemoragické nebo tumiformní léze [2,3]. Chemoterapie s rituximabem může zlepšit výsledky, ale celková prognóza zůstává velmi špatná.

Náš pacient měl trvale vysoký CRP, ale neměl výraznou leukocytózu nebo zvýšení PCT – pomáhá odlišit zánět bakteriální od nebakteriálního [4]. Hodnoty obvykle bývají vyšší při gram-negativních než při gram-pozitivních infekcích. Prvotní hemokultura prokázala růst gram-pozitivního *Streptococcus mitis*, což může vysvětlit relativně nízký PCT navzdory skutečné bakteriemii.

Byla zvažována zánětlivá polyneuropatie. Vyšetření mozkomíšního moku ukázalo mírnou pleocytózu (28 buněk/3 µl, normální ≤ 10) a výraznou hyperproteinorachii, a MR páteře ukázala postkontrastní enhancement přední strany durálního vaku a nervových kořenů v lumbosakrální oblasti. Trvale vysoký CRP však znemožnil léčebné užití imunomodulačních metod. Kazuistiky uvádějí mírně zvýšenou cellularitu mozkomíšního moku u více než 50 % pacientů s IVLBCL bez nádorových buněk v průtokové cytometrii [5], enhancement kořenů byl pozorován rovněž u 50 % pacientů při počátečním vyšetření a 85 % při kontrolním vyšetření [5].

Diagnóza IVLBCL je často učiněna až post mortem. Zvýšená pozornost některým příznakům může umožnit dřívější diagnostiku. Doporučené kroky při podezření na intravaskulární lymfom zahrnují biopsii postižených míst (kožní biopsie může být diagnostická i v případě, že kůže vypadá normálně) a imunofenotypizaci kostní dřeně pomocí průtokové cytometrie, která může detekovat malou populaci monoklonálních B lymfocytů.

proLékaře.cz | 25.11.2026

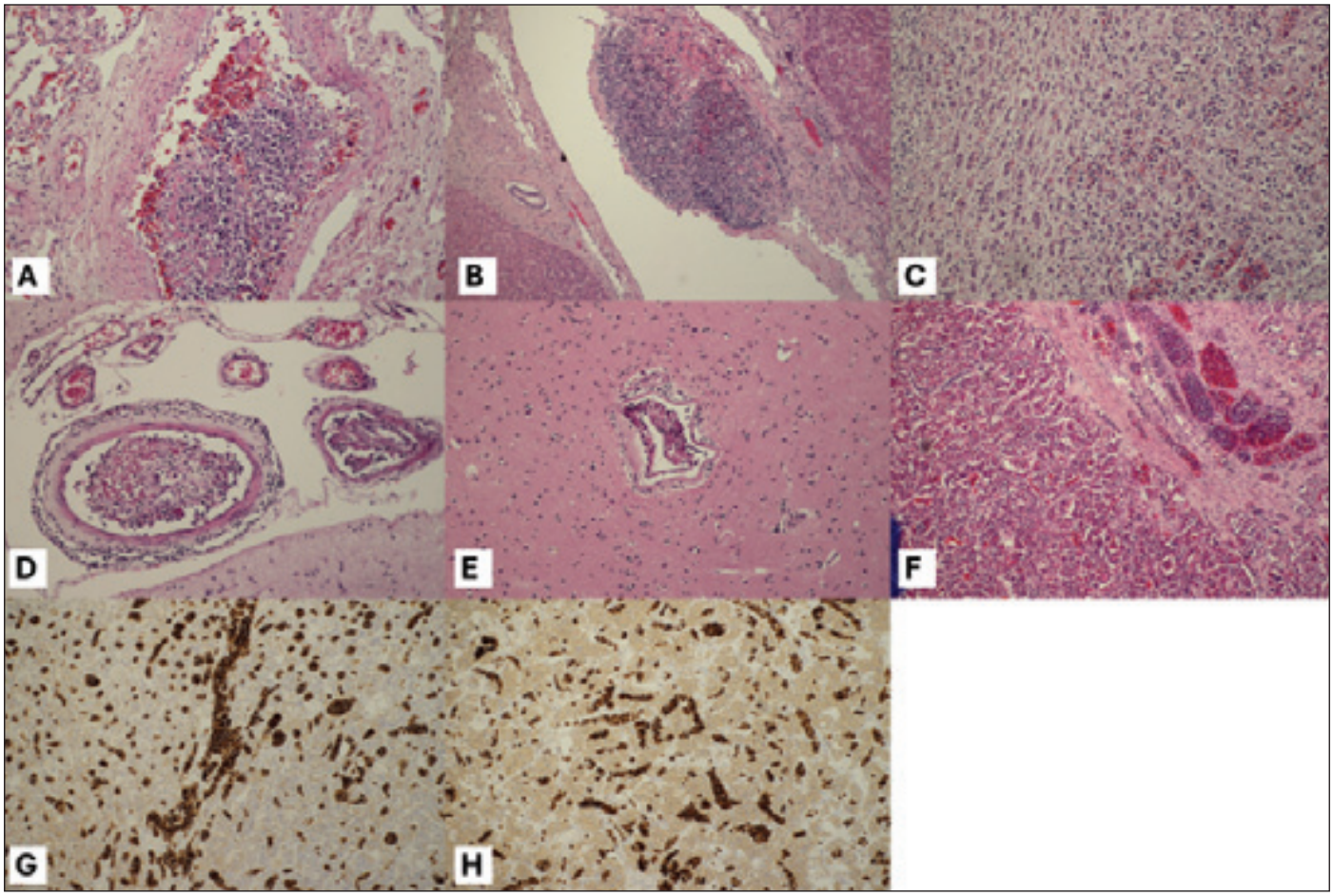

Obr. 2. Histologické a imunohistologické nálezy. Obrázky A–F ukazují řezy barvené hematoxylin-eosinem, obrázek G zobrazuje řez barvený protilátkami proti CD20 a obrázek H zobrazuje řez barvený protilátkami proti CD79a. (A) Nádorové buňky v plicní cévě; (B) v jaterní cévě; (C) nadledvina, nádorové buňky v sinusoidech, útlak buněk nadledviny; (D) céva v meningách s nádorovými buňkami; (E) cerebrální céva s nádorovými buňkami; (F–H) hypofýza

Fig. 2. Histological and immunohistochemical findings. Figures A–F show sections stained with hematoxylin and eosin; Figure G shows a section stained with antibodies against CD20; and Figure H shows a section stained with antibodies against CD79a. (A) Tumor cells in a pulmonary vessel; (B) in a hepatic vessel; (C) adrenal gland, tumor cells in the sinusoids, compression of adrenal cells; (D) a vessel in the meninges with tumor cells; (E) cerebral vessel with tumor cells; (F–H) pituitary gland

Bioptické histopatologické vyšetření by mělo být zvažováno v časné fázi vyšetřování u pacientů s vysokým klinickým podezřením. Nejméně invazivním výkonem je kožní biopsie, která může odhalit intravaskulární infiltrace i při absenci kožních projevů se senzitivitou 50–83 % [6]. Další možnou volbou je biopsie kostní dřeně s imunofenotypizací průtokovou cytometrií a histologií [7]. Při lokalizovaných neurologických nálezech je indikována cílená stereotaktická biopsie mozku nebo meningeální/kořenová biopsie. Imunohistochemie (CD20, PAX5, CD79a), proliferační markery (Ki 67) a vyšetření pro označení intravaskulárního uspořádání jsou rozhodující [8]. Negativní biopsie nevyvrací onemocnění, tedy při přetrvávajícím podezření je indikováno opakování bioptických odběrů z jiného místa.

Podezření na IVLBCL je třeba aktivně zvažovat u pacientů s nevysvětlitelně zvýšeným CRP bez jasného zdroje zánětu, rychlou progresí neurologického deficitu navzdory obvyklé terapii a negativními výsledky infekčního screeningu.

Zvýšená povědomost o IVLBCL a jeho atypických klinických prezentacích je klíčová pro časnou diagnostiku a úspěšnou léčbu. Včasné rozpoznání může vést k adekvátní léčbě, která může pacientovi zlepšit prognózu i kvalitu života. Obdobné kazuistické případy jsou nezbytné pro lepší porozumění tomuto vzácnému lymfomu.

Poděkování

Rádi bychom poděkovali všem zaměstnancům, kteří se o pacienta starali během jeho hospitalizace.

Konflikt zájmů

Autoři deklarují, že k tomuto případu nemají žádný konflikt zájmů.

Informovaný souhlas

Pacient nepodepsal formulář informovaného souhlasu. Publikujeme kazuistiku pacienta, který zemřel, a který neměl blízké příbuzné. Tato kazuistika je prezentována způsobem, který zachovává anonymitu pacienta.

Financování

Tato práce byla podpořena MZ ČR-DRO-VFN64165; a projektem Národní ústav pro neurologický výzkum (Program EXCELES, ID: LX22NPO5107) – Financováno Evropskou unií – Next Generation EU.

Literatura

1. Ponzoni M, Campo E, Nakamura S. Intravascular large b-cell lymphoma: a chameleon with multiple faces and many masks. Blood 2018; 132(15): 1561–1567. doi: 10.1182/blood-2017-04-737445.

2. Seegobin K, Li Z, Alhaj Moustafa M et al. Clinical characteristics, prognostic indicators, and survival out-

proLékaře.cz | 25.11.2026

comes in intravascular lymphoma: Mayo clinic experience (2003–2018). Am J Hematol 2022; 97(9): 1150–1158. doi: 10.1002/ajh.26635.
3. Berthet E, Guillonnet A, Houillier C et al. Unveiling the clinical and imaging signatures of intravascular lymphoma of the central nervous system: a multicentric cohort study. Ann Neurol 2025; 97(3): 435–448. doi: 10.1002/ana.27132.
4. Schuetz P. How to best use procalcitonin to diagnose infections and manage antibiotic treatment. Clin Chem Lab Med 2023; 61(5): 822–828. doi: 10.1515/cclm-2022-1072.
5. Horta L, Vieira de Souza BL, Balaban D et al. Characterization of clinical course, diagnosis, treatment, and outcomes of intravascular lymphoma with neurologic involvement. Neurology 2024; 103 (7 Suppl 1): S71–S71. doi: 10.1212/01.wnl.0001051460.70786.4e.
6. Rozenbaum D, Tung J, Xue Y et al. Skin biopsy in the diagnosis of intravascular lymphoma: a retrospective diagnostic accuracy study. J Am Acad Dermatol 2021; 85(3): 665–670. doi: 10.1016/j.jaad.2019.09.015.
7. Matsue K, Asada N, Odawara J et al. Random skin biopsy and bone marrow biopsy for diagnosis of intravascular large b cell lymphoma. Ann Hematol 2011; 90(4): 417–421. doi: 10.1007/s00277-010-1101-3.
8. Han Y, Li Q, Wang D et al. Case report: intravascular large B-cell lymphoma: a clinicopathologic study of four cases with review of additional 331 cases in the literature. Front Oncol 2022; 12: 883141. doi: 10.3389/fonc.2022.883141.

