proLékaře.cz | 25.11.2026

doi: 10.48095/cccsnn2026206

Mukokéla processus clinoideus anterior spôsobujúca akútnu monokulárnu amaurózu

Mucocele of the anterior clinoid process causing acute monocular amaurosis

Vážená redakcia,
pneumatizácia processus clinoideus anterior je anatomickou variáciou prítomnou u 9,2% pacientov, pričom môže komunikovať so sfenoidálnou, etmoidálnou alebo oboma menovanými paranazálnymi dutinami [1]. Obturácia tejto komunikácie môže mať za následok retenciu vytváraného sekrétu a vznik mukokély s rizikom rozvoja následnej zápalovej alebo kompresívnej neuropatie II., III., IV. a VI. hlavového nervu vzhľadom k intímnej blízkosti k optickému kanálu a fissura orbitalis superior. Následkom môže byť ťažká porucha zraku alebo okulomotoriky [2,3].

Prípad klinoidálnej mukokély ilustrujeme kazuistikou 54-ročnej pacientky referovanej na naše pracovisko z rajónneho neurologického oddelenia. Približne 3 týždne po prekonaní nekomplikovaného respiračného infektu sa u pacientky rozvinula ľavostranná strata zraku. Vo vstupnom neurologickom vyšetrení bola prítomná funkčne amauróza vľavo. Pacientka subjektívne vnímala iba fialové svetlá na okraji zorného poľa. Priama aj konsenzuálna fotoreakcia bola objektívne výbavná a okulomotorika intaktná. Oftalmologické vyšetrenie nepreukázalo známky mestnania na papile zrakového nervu. Perimetrické vyšetrenie metódou Humphrey field analyser (HFA) potvrdilo výrazný výpadok zorného poľa vľavo (pattern defect [PD] 18,71*, overall defect [OD] –2,42, mean deviation [MD] –4,16, pattern standard deviation [PSD] 13,06). Iniciálne bola neurológom predpokladaná optická neuritída. Na vstupnom vyšetrení CT a MR bola prítomná bilaterálna pneumatizácia processus clinoideus anterior, vľavo s enhancujúcim suspektne zápalovým procesom pri pravdepodobnej mukokéle (obr. 1A–D). CTA vaskulárnu léziu vylúčila. Neurológom podávaná infúzna kortikoterapia metylprednizolónom v dávke 1g i.v. denne do kumulatívnej dávky 5g bola bez efektu, konzultované pracovisko ORL neindikuje operačné riešenie, preto bola pacientka referovaná ku konzultácii na naše oddelenie. Vzhľadom k pretrvávajúcemu zrakovému deficitu po podrobnom poučení pacientky sme indikovali operačné riešenie. V celkovej anestézii sme z typického pterionálneho prístupu vľavo realizovali odfrézovanie veľkého sfenoidálneho krídla a následne extradurálnu disekciu popri malom krídle sfenoidálnej kosti. Po prerušení meningoorbitálneho ligamenta (obr. 2A) sme pokračovali disekciou dury až k báze processus clinoideus anterior, kde bola prítomná uzurácia kosti zápalovým procesom (obr. 2B). Po ďalšej disekcii sme resekovali zvyšnú kostnú časť stropu optického kanála a následne tkanivo zápalového pseudotumoru – cystickú štruktúru s mukoidným obsahom (obr. 2C). Po odstránení a odoslaní výstelky cysty na histologizáciu bol jasne identifikovaný priebeh nervus opticus touto pneumatizovanou časťou sfenoidálnej kosti (obr. 2D). Na základe lokálneho nálezu sme stav pacientky zhodnotili ako kompresívno-zápalovú neuropatiu nervus opticus spôsobenú mukokélou. Jej odstránením bola adekvátna dekompresia nervu uspokojivo dosiahnutá. Komunikáciu pneumatizovaných zvyškov klinoidu so sfenoidálnou dutinou sme uzavreli svalovým štepom odobraným z m. temporalis a fixovaným fibrínovým lepidlom. Kompletná predná klinoidektómia nutná nebola. Následne po kontrole hemostázy sme pristúpili k fixácii kostnej platničky mikrodlažkami a štandardnému uzáveru operačnej rany. Pooperačná adaptácia pacientky bola nekomplikovaná; na 3. pooperačný deň bola prepustená s ľahkým subjektívnym zlepšením stavu. Po troch mesiacoch udávala výrazné zlepšenie zrakových funkcií ľavého oka a návrat zraku do normálu. Histologické vyšetrenie potvrdilo zápalový pseudotumor konzistentný s mukokélou. Kontrolné perimetrické vyšetrenie preukázalo výrazné zlepšenie (PD 3,84*, OD –1,26, MD –4,09, PSD 4,29). Operačná rana sa zahojila per primam a pacientka bola s výsledkom liečby spokojná. MR vyšetrenie po 6 mesiacoch ukázalo asymptomatickú mukokélu processus clinoideus anterior vpravo (dokumentovanú aj vstupne) a regresiu ľavostrannej klinoidálnej mukokély (obr. 1E, F). Pacientka ostáva bez ťažkostí.

Vznik mukokély processus clinoideus anterior je výsledkom obštrukcie drenáže variabilne pneumatizovanej dutiny vo vnútri klinoidálneho výbežku. Komunikácia býva prítomná so sfenoidálnou (81,8 %) alebo etmoidálnou dutinou (10,9 %), prípadne s Onodiho celulami (zadná časť etmoidálnych dutín penetrujúca do sfenoidálnej kosti) [1,4]. Obe dutiny komunikujú s klinoi-

Redakční rada potvrzuje, že rukopis práce splnil ICMJE kritéria pro publikace zasílané do biomedicínských časopisů.
The Editorial Board declares that the manuscript met the ICMJE "uniform requirements" for biomedical papers.

M. Hanko, K. Koleják, J. Šutovský, B. Trnovec, R. Hanzel, M. Kaprálik

Neurochirurgia a spondylochirurgia, Nemocnica Bory – Penta Hospitals, Bratislava

✉
MUDr. Martin Hanko, PhD.
Neurochirurgia a spondylochirurgia,
Nemocnica Bory – Penta Hospitals
Ivana Kadlečíka 2
841 03 Bratislava
Slovensko
e-mail: m.hanko.to@gmail.com

Přijato k recenzi: 18. 11. 2025
Přijato do tisku: 7. 5. 2026

proLékaře.cz | 25.11.2026

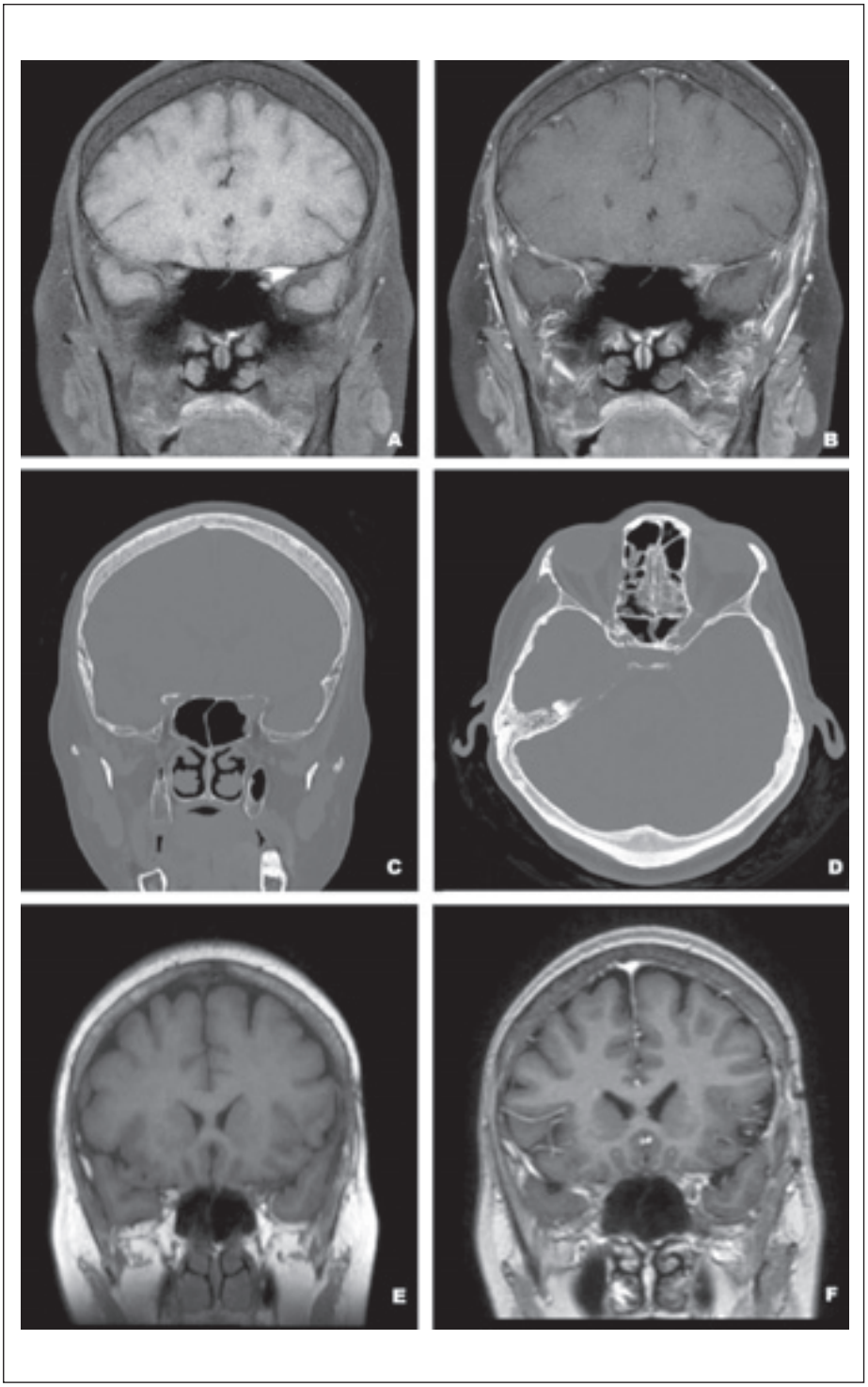

Obr. 1. Vstupné vyšetrenie MR-T1 vážený natívny (A) a s postkontrastný obraz (B) v koronálnej rovine zobrazuje hyperintenzívne lézie v oboch proc. clinoideus anterior zvýrazňujúce sa po podaní kontrastnej látky. Vstupná CT v axiálnej (C) a koronálnej (D) rovine zobrazuje pneumatizáciu proc. clinoideus anterior bilaterálne vrátane uzurácie kostnej steny ľavostranného optického kanála. Pooperačná MR v natívnom (E) a postkontrastnom (F) T1 vyšetrení zobrazujúce regresiu ľavostrannej mukokély.

Fig. 1. Initial MRI examination – T1 weighted native (A) and contrast-enhanced image (B) in coronal plane depicting hyperintense lesions in both anterior clinoid processes enhancing after administration of contrast medium. Initial CT in axial (C) and coronal (D) plane depicting pneumatisation of bilateral anterior clinoid processes with erosion of bony margins of the left-sided optic canal. Postoperative MRI in T1 native (E) and contrast-enhanced (F) sequence display regression of a left-sided mucocele.

dom v 7,3 % prípadov [1]. K pneumatizácii dochádza cestou tzv. „optic strut" (typ I – 74,5 % prípadov), cestou bázy klinoidu v oblasti planum sphenoidale (tzv. „anterior root" – typ II – 14,5 % prípadov) alebo opäť kombináciou oboch spomenutých ciest (typ III – 10,9 % prípadov) [1]. U našej pacientky bolo posúdenie origa pneumatizácie skreslené prítomnou mukokélou, ktorá okolitú kosť sekundárne erodovala, pravdepodobne sa však jednalo o kombinovaný typ pneumatizácie (obr. 1D). Obštrukcia ostia vzniknutej dutiny vzniká na základe zhrubnutia mukózy pri opakovaných zápaloch alebo pri kostnom prerastaní, čo vedie k zvýšeniu intraluminálneho tlaku a expanzívnemu rastu mukokély. Expanzia spôsobuje stenčenie, remodeláciu a niekedy až rozpad kostenej steny klinoidu. Následkom je kompresia optického nervu v optickom kanáli a rozvoj zápalovej neuropatie [5]. Klinický obraz symptomatickej klinoidálnej mukokély je nešpecifický a môže viesť k mylnej diagnóze—najčastejšie retrobulbárnej neuritídy [2–4]. Typická je retrobulbárna bolesť, výpadky vizu so skotómami a diplopia až oftalmoplégia pri kompresii okohybných nervov vo fissura orbitalis superior [2–5].

Zobrazovacie metódy zohrávajú rozhodujúcu úlohu v diagnostike, avšak ich interpretácia môže byť náročná. CT typicky odhaľuje expanzívnu léziu s remodeláciou alebo stenčením kosti predného klinoidu. Nález na MR je variabilný a závisí najmä od obsahu vody a proteínov v sekréte mukokély. Iniciálne býva mukokéla T2 hyperintenzívna, pri zvyšujúcom sa proteínovom obsahu pri chronifikácii procesu môže byť lézia hyperintenzívna na T1-vážených sekvenciách a hypointenzívna na T2. Mierny postkontrastný enhancement stien cysty býva prítomný. Vzhľad mukokély môže imitovať aj trombotizovanú aneuryzmu [3,4,7], preto je vhodné doplniť k odlíšeniu intrakraniálnej vaskulárnej lézie aj CTA [3,7].

Konzervatívna liečba symptomatickej klinoidálnej mukokély môže byť efektívna pri rozvoji neurologických príznakov v spojení s akútne prebiehajúcou sinusitídou a zahŕňa cielenú antibiotickú liečbu v kombinácii s kortikoidmi [8]. Pre riziko z omeškania chirurgickej terapie a následný vznik ireverzibilného deficitu však nie je všeobecne akceptovaná [9]. Pri nedostatočnom efekte neoperačných postupov respektíve akútne vzniknutom závažnom deficite je na mieste terapia chirurgická. Kľúčovým zostáva skoré načasovanie zákroku, ideálne do týždňa od nástupu príznakov [10]. Cieľom výkonu je

proLékaře.cz | 25.11.2026

evakuácia obsahu a výstelky mukokély, histologizácia ložiska a dekompresia nervových štruktúr [6,9]. Toto je možné dosiahnuť buď transnazálnou endoskopickou cestou, kedy je cysticky uzavretá mukokéla marsupializovaná do sfenoidálnej dutiny [4–6,9]. Druhou možnosťou je mikrochirurgická resekcia mukokély obyčajne z pterionálneho prístupu s priamou dekompresiou okolitých štruktúr, resekciou klinoidu a uzáverom komunikácie so sfenoidálnou dutinou [9,10].

V nami prezentovanej kazuistike bola pacientka referovaná na naše pracovisko pomerne s oneskorením a s rozvinutým ťažkým výpadkom zrakového poľa. S cieľom priamej dekompresie optického nervu pri pokročilom ochorení sme zvolili mikrochirurgický prístup, ktorý rezultoval vo výbornom klinickom výsledku. Tento prípad ilustruje vhodnosť proaktívneho prístupu u pacientov s klinoidálnymi mukokélami.

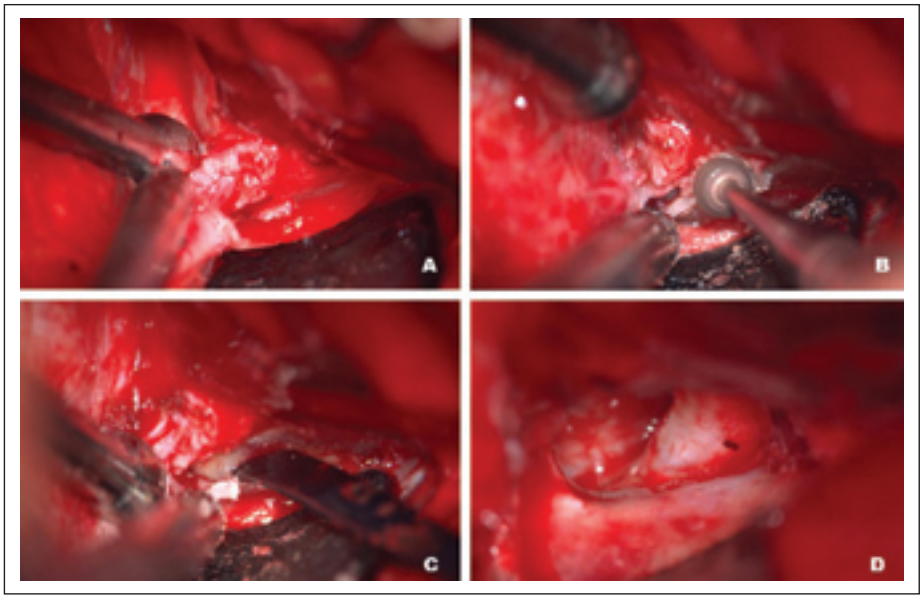

Obr. 2. Intraoperačný nález: (A) prerušenie meningoorbitálneho pruhu; (B) odfrézovanie ala minor ossis sphenoidalis s nálezom dutiny pri pneumatizácii processus clinoideus anterior; (C) mukoidný obsah dutiny; (D) dekomprimovaný nervus opticus po odstránení tkaniva mukokély

Fig. 2. Intraoperative finding: (A) disconnection of meningoorbital band; (B) drilling of lesser wing of the sphenoid bone showing pneumatised cavity inside the anterior clinoid process; (C) mucoid contents of the cavity; (D) decompressed optic nerve after exstirpation of the mucocele

Konflikt záujmov

Autori deklarujú, že v súvislosti s predmetom štúdie nemajú žiadny konflikt záujmov.

Literatura

1. Mikami T, Minamida Y, Koyanagi I et al. Anatomical variations in pneumatization of the anterior clinoid process. J Neurosurg JNS 2007; 106(1): 170–174.
2. Tabibkhooei A, Fattahi A, Jalessi M et al. Mucocele of the anterior clinoid process: a comprehensive literature review and report of two cases. Interdiscip Neurosurg 2023; 33(1–2): 101791. doi: 10.1016/j.inat.2023.101791.
3. Mittal P, Prasad S, Agarwal G et al. Anterior clinoid mucocele and monocular vision loss. Interdiscip Neurosurg 2020; 19: 100585.
4. Lim CC, Dillon WP, McDermott MW. Mucocele involving the anterior clinoid process: MR and CT findings. AJNR Am J Neuroradiol 1999; 20(2): 287–290.
5. Vaphiades MS, Yunker JJ, Roberson GH et al. Optic neuritis is nothing to sneeze at. Surv Ophthalmol 2007; 52(1): 106–110. doi: 10.1016/j.survophthal.2006.10.008.
6. Nundkumar N, Mittal M, Kupsky WJ et al. Complete recovery of acute monocular visual loss following endoscopic resection of anterior clinoid mucocele: case report and review of the literature. J Neurol Sci 2012; 312(1–2): 184–190. doi: 10.1016/j.jns.2011.08.020.
7. Qiao L, Wang H, Mao L et al. Peripheral ophthalmic artery aneurysm. Neurosurg Rev 2011; 34(1): 29–38. doi: 10.1007/s10143-010-0290-5.
8. Deshmukh S, DeMonte F. Anterior clinoidal mucocele causing optic neuropathy: resolution with nonsurgical therapy. case report. J Neurosurg 2007; 106(6): 1091–1093. doi: 10.3171/jns.2007.106.6.1091.
9. Wang AC, Than KD, Ramnath S et al. Anterior clinoid mucocele presenting with orbital apex syndrome. Surg Neurol Int 2013; 4: 63. doi: 10.4103/2152-7806.111583.
10. Chagla AS, O'Connor JM, Caldwell K et al. Complete recovery of visual loss following surgical treatment of mucopyocele of the anterior clinoid process. Br J Neurosurg 2010; 24(1): 67–70.