proLékaře.cz | 25.11.2026

doi: 10.48095/cccsnn2026194

Profylaxe nimodipinem a dexamethasonem jako prevence rozvoje pozdní léze nervus facialis po resekci vestibulárního schwannomu

Prophylaxis with nimodipine and dexamethasone as prevention of delayed facial nerve lesion following vestibular schwannoma resection

Redakční rada potvrzuje, že rukopis práce splnil ICMJE kritéria pro publikace zasílané do biomedicínských časopisů.
The Editorial Board declares that the manuscript met the ICMJE "uniform requirements" for biomedical papers.

F. Vokálek[1], T. Radovnický[1], P. Vachata[1], J. Ceé[1], K. Hrach[2], M. Sameš[1]

[1] Neurochirurgická klinika Fakulty zdravotnických studií Univerzity J. E. Purkyně a Masarykovy nemocnice v Ústí nad Labem, o.z., Krajská zdravotní, a.s.
[2] Ústav biomedicíny a laboratorní diagnostiky FZS UJEP a Krajské zdravotní, a.s. - Masarykovy nemocnice v Ústí nad Labem, o.z.

✉
MUDr. František Vokálek
Neurochirurgická klinika
Fakulty zdravotnických studií
Univerzity J. E. Purkyně
a Masarykovy nemocnice
v Ústí nad Labem, o.z.,
Krajská zdravotní, a.s.
Sociální péče 12A
401 13 Ústí nad Labem
e-mail: vokalekf@gmail.com

Přijato k recenzi: 7. 2. 2026
Přijato do tisku: 13. 5. 2026

Souhrn

Cíl: Cílem předkládané studie bylo zhodnotit vliv podávání nimodipinu v kombinaci s dexamethasonem na incidenci pozdní léze nervus facialis po resekci vestibulárního schwannomu. *Soubor a metodika:* Studie zahrnovala retrospektivní zhodnocení souboru pacientů, kteří podstoupili resekci vestibulárního schwannomu v letech 2002–2016, kdy léky nimodipin ani dexamethason nebyly standardně podávány, a následně porovnána s pacienty z období 2016–2023, kdy byla farmakoprofylaxe těmito léčivy zavedena jako standardní postup u operace vestibulárního schwannomu. Pozdní léze nervus facialis byla definována jako zhoršení funkce nervu o dva a více stupňů dle House-Brackmannovy škály oproti časnému pooperačnímu stavu, a to mezi 5. pooperačním dnem (vč.) a 30. dnem po operaci. *Výsledky:* Celkem bylo analyzováno 111 pacientů po resekci vestibulárního schwannomu. Z toho 49 pacientů s farmakoprofylaxí a 62 pacientů bez ní. Pozdní léze nervus facialis se rozvinula u osmi pacientů (7,2 %), z toho jsme pozorovali dva případy (4,1 %) ve skupině s terapií a šest případů (9,7 %) ve skupině bez terapie (p = 0,226). *Závěr:* Deskriptivní výsledky této práce naznačují potenciálně příznivý vliv farmakoprofylaxe v kombinaci nimodipin a dexamethason na snížení rizika rozvoje pozdní léze nervus facialis po resekci vestibulárního schwannomu.

Abstract

Aim: This study aimed to evaluate the effect of nimodipine in combination with dexamethasone on the incidence of delayed facial nerve palsy after vestibular schwannoma resection. *Materials and methods:* A retrospective analysis was conducted on a group of patients who underwent vestibular schwannoma resection between 2002 and 2016, when neither nimodipine nor dexamethasone were used as standard therapy and then compared with patients treated between 2016 and 2023, after pharmacoprophylaxis with these agents had been adopted as routine practice during surgery for vestibular schwannoma. Delayed facial nerve palsy was defined as a deterioration of two or more grades in the House-Brackmann scale compared with the early postoperative status, occurring between the 5th (inclusive) and the 30th postoperative day. *Results:* A total of 111 patients who underwent vestibular schwannoma resection were included in the analysis, comprising 49 patients who received pharmacoprophylaxis and 62 patients who did not. Delayed facial nerve palsy developed in eight patients (7.2%), with two cases (4.1%) in the pharmacoprophylaxis group and six cases (9.7%) in the non-treatment group (P = 0.226). *Conclusion:* The descriptive findings of this study suggest a potentially favorable effect of prophylactic administration of nimodipine and dexamethasone in reducing the risk of delayed facial nerve palsy after vestibular schwannoma resection.

Klíčová slova

vestibulární schwannom – obrna lícního nervu – lícní nerv – poranění lícního nervu – nimodipin – dexamethasone

Key words

vestibular schwannoma – facial palsy – facial nerve – facial nerve injury – nimodipin – dexamethasone

proLékaře.cz | 25.11.2026

Úvod

Pozdní léze nervus facialis vznikající po resekci vestibulárního schwannomu je relativně častou komplikací s incidencí 13–41 % [1]. Pro pacienty se jedná o významné pracovní, sociální a psychické omezení, zvláště proto, že k jejímu rozvoji často dochází u funkčně dobrého nervu až po propuštění z nemocnice do domácího prostředí. V odborné literatuře panuje obecná shoda, že pozdní léze nervus facialis je zhoršení funkce obličejového nervu po operaci vestibulárního schwannomu oproti okamžitému pooperačnímu stavu. U jednotlivých definic jsou rozdílná časová kritéria, která zahrnují v různých podobách nejčastěji 48 h až 30 dní po operaci. Další proměnnou je významnost zhoršení v House-Brackmannově (HB) stupnici – někteří autoři vyžadují zhoršení minimálně o dva stupně, jiní pouze o jeden. Z těchto důvodů je i velké rozmezí udávané incidence [1–3].

Patofyziologie není zatím přesvědčivě objasněna. Některé studie naznačují, že poškození nervu v průběhu operace s následnou axonální degenerací jsou odpovědné za časnější nástup pozdní léze (≤ 48 h), u tohoto typu je i delší doba rekonvalescence [3]. Další práce pracují s hypotézou spasmu drobných perineurálních cév nebo otoku obličejového nervu v canalis nervi facialis, na základě čehož dojde k rozvoji tlakové ischemie [4,5], která je spojena s demyelinizací [3]. Zcela mimo poté stojí teorie reaktivace viru herpes simplex nebo varicela zoster, které mohou být spojeny s nárůstem titru protilátek proti daným virovým agens v séru [6].

Pokud se rozvine pozdní léze nervus facialis, je snaha o snížení následků a zkrácení doby rekonvalescence, nicméně prognóza je velmi dobrá i bez farmakoterapie. Většina pacientů se upraví ad integrum případně do velmi dobré funkce nervu (HB I nebo II) [2]. Často podávaná antiedematózní terapie nebo kombinace antiedematózní a antivirové farmakoterapie neprokázaly efekt na zkrácení doby rekonvalescence nebo zlepšení funkce nervu [2].

V rámci naší studie jsme sledovali incidenci pozdní léze u dvou skupin pacientů, přičemž jedna skupina dostávala profylaktickou terapii v kombinaci nimodipin a dexamethason, druhá byla bez farmakoprofylaxe.

Cílem naší práce bylo zhodnotit profylaktický efekt vazoaktivní terapie na rozvoj pozdní léze nervus facialis po resekci vestibulárního schwannomu.

Metodika

Tato práce zahrnuje retrospektivní zhodnocení pacientů, kteří podstoupili resekci vestibulárního schwannomu mezi lety 2002 a 2023. Pozdní lézi nervus facialis jsme definovali jako zhoršení funkce sedmého hlavového nervu dle HB škály o alespoň dva nebo více stupňů oproti časnému pooperačnímu stavu, a to v období od 5. pooperačního dne (vč.) do 30. dne po operaci. Z toho plyne, že byli zařazeni pouze pacienti, kteří v období bezprostředně po operaci až 5. pooperační den měli lézi lícního nervu nejhůře čtvrtého stupně na HB stupnici [2]. Vyloučeni byli pacienti, u nichž byl vestibulární schwannom součástí geneticky podmíněného onemocnění (neurofibromatóza II. typu) nebo zemřeli do 2 let od operace.

Pacienti byli rozděleni do dvou skupin. První skupina podstoupila operační výkon mezi lety 2002–2015. Druhá část pacientů podstoupila operaci v roce 2016 nebo později, kdy bylo na našem pracovišti zahájeno standardní podávání vazoaktivní terapie všem pacientům, kteří byli indikováni k resekci vestibulárního schwannomu. Tato farmakoprofylaxe byla podávána jako součást standardizovaného perioperačního protokolu s cílem snížení rizika poškození nervus facialis a nervus cochlearis. Celkem jsme zhodnotili 111 pacientů. Ve skupině s vazoaktivní terapií bylo celkem 49 pacientů, zbylým 62 pacientům nebyla podávána žádná profylaxe.

Stav léze byl průběžně hodnocen v rámci hospitalizace, při propuštění a následně při pravidelných ambulantních kontrolách v odstupu 6 týdnů, 6 měsíců a 1 roku od operace. Tíže léze byla hodnocena pomocí HB stupnice.

Resekce byla prováděna z retrosigmoidální kraniotomie. Funkce nervus facialis byla v průběhu operace monitorována pomocí elektrostimulace (Neurosign 100, Magstim. Comp. Ltd, Whitland, Velká Británie). Pokud bylo cílem zachování sluchu, byla funkce nervus cochlearis sledována pomocí kmenových sluchových evokovaných potenciálů (brainstem auditory evoked potentials; BAEP) (Eclipse, Medtronic, Dublin, Irsko).

Data byla analyzována s důrazem na deskriptivní charakter studie a na omezený počet sledovaných událostí.

Pro porovnání kategoriálních proměnných mezi skupinami byl použit Fisherův exaktní test. U spojitých proměnných bylo při nenormální distribuci nebo malém rozsahu souboru preferováno neparametrické porovnání pomocí Mann-Whitneyova U testu; při přibližně normálním rozdělení bylo možno použít nepárový Studentův t-test.

Primárním sledovaným parametrem byla incidence pozdní léze nervus facialis. Vedle p-hodnoty byly pro hlavní výsledek vypočteny také ukazatele velikosti efektu, konkrétně absolutní rozdíl rizik, relativní riziko a poměr šancí (odds ratio; OR), vždy s 95% intervalem spolehlivosti (confidence interval; CI) (R Core Team, Vídeň, Rakousko).

Vzhledem k velmi nízkému počtu událostí (celkem 8 případů pozdní parézy) nebyla provedena multivariační regresní analýza, protože by její výsledky byly statisticky nestabilní a obtížně interpretovatelné. Výsledky je proto třeba chápat především jako exploratorní a hypotézu-generující.

Hladina statistické významnosti byla stanovena na $p < 0,05$. Všechny testy byly dvoustranné.

Protokol

Nimodipin byl podáván den před operací per os 6× denně 2 tablety (Nimotop S 30 mg tbl., Bayer, Leverkusen, Německo), v průběhu

Tab. 1. Shrnující základní charakteristiky pacientů, kterým byla provedena resekce vestibulárního schwannomu mezi lety 2002–2023.

	Skupina s vazoaktivní terapií	Skupina bez vazoaktivní terapie
Pohlaví (Ž/M)	29/25	30/27
Průměrný věk v době operace	52,3 roku	54,6 roku
Průměrná velikost VS v největším rozměru (mm)	21,7 mm	28,0 mm
Průměrný grade dle Koose	2,9	3,2

M – muži; VS – vestibulární schwannom; Ž – ženy

proLékaře.cz | 25.11.2026

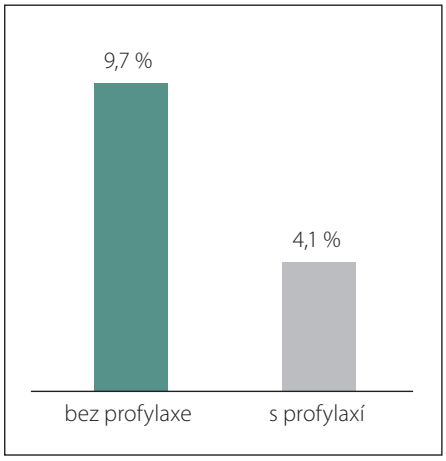

Obr. 1. Incidence pozdní léze nervus facialis po resekci vestibulárního schwannomu.

Fig. 1. Incidence of late facial nerve lesion following resection of a vestibular schwannoma.



Obr. 2. Vstupní funkce nervus facialis po operaci vestibulárního schwannomu u pacientů s rozvojem pozdní léze.

HB – House-Brackmann

Fig. 2. Input function of the nervus facialis following vestibular schwannoma surgery in patients who developed late-onset lesion.

HB – House-Brackmann

operace intravenózně (Dilceren 0,2 mg/ml, Zentiva, Praha, ČR) kontinuálně rychlostí 1 mg za hodinu a následně po dobu sedmi dnů po operaci per os 6× denně 2 tablety (Nimotop 30 mg tbl.). Spolu s nimodipinem byl podáván dexamethason (Dexamed 4 mg tbl., Medochemie, Limassol, Kypr) intravenózně před operací, v den operace 4× denně 4 mg intravenózně a dále perorálně s redukující se dávkou až do 7. pooperačního dne.

Výsledky

Průměrný věk pacientů ve sledovaném souboru byl 53,5 roku v době operace, mírně převažovaly ženy 59/52. Průměrná velikost vestibulárního schwannomu byla 24,9 mm, průměrný stupeň na stupnici dle Koose byl 3,1. (tab. 1).

Pozdní lézi lícního nervu rozvinulo z 111 sledovaných osob celkem osm pacientů (7,2 %), z toho šest z 62 pacientů ve skupině bez farmakoprofylaxe (9,7 %; 95% CI 3,6–19,9 %) a dva ze 49 pacientů ve skupině s farmakoprofylaxí (4,1 %; 95% CI 0,5–13,9 %) (obr. 1). Rozdíl mezi skupinami nebyl statisticky významný (Fisherův exaktní test, p = 0,226). Relativní riziko při farmakoprofylaxi bylo 0,42 (95% CI 0,09–2,00) a OR 0,40 (95% CI 0,08–2,06).

Z osmi pacientů, u kterých se rozvinula pozdní léze, došlo k úpravě ad integrum nebo do mírné poruchy nervus facialis (HB I nebo II) u sedmi pacientů (z toho ve skupině s vazoaktivní terapií u obou HB I), u jednoho pacienta ze skupiny bez vazoaktivní terapie přetrvávala léze stupně III.

Všichni pacienti, kteří rozvinuli lézi, měli před operací plně funkční nervus facialis (HB I), u všech pacientů byl perioperačně zachován obličejový nerv v kontinuitě a zároveň byla vybavitelná perioperační elektrofyziologická stimulace (u sedmi pacientů při 0,5 mA, u jednoho pacienta při 2,0 mA).

Výchozí pooperační stupeň dle HB stupnice byl ve skupině bez terapie II u čtyř pacientů a III u dvou pacientů (průměr 2,33), a po rozvoji pozdní léze došlo ke zhoršení do stupně III u jednoho pacienta, do IV u dvou pacientů a do stupně V u tří pacientů (průměr 4,3). Ve skupině s vazoaktivní terapií byl výchozí stupeň I a II (průměr 1,5) a zároveň došlo ke zhoršení léze vždy o dva stupně (HB III a HB IV, průměr HB po zhoršení 3,5) (obr. 2).

U pacientů, u kterých došlo k rozvoji léze, byl průměrný věk 45,9 roku, třikrát více bylo žen (6/2). Velikost tumoru se pohybovala mezi 12–47 mm v největším rozměru a na stupnici dle Koose byly vestibulární schwannomy nejčastěji IV. stupně (5), dále III. (2) a II. stupně (1). Obr. 3 a tab. 2 shrnují rozdělení těchto hodnot v obou skupinách.

V našem souboru jsme nepozorovali závažné nežádoucí účinky podávaných farmak, které by vedly k nutnosti přerušení léčby. Zejména pak symptomatická arteriální hypotenze vyžadující vazopresorickou podporu nebyla zaznamenána.

Diskuze

Nimodipin je blokátor kalciového kanálu, který bývá často zmiňován jako efektivní protektivní faktor při zachování sluchového a obličejového nervu po operacích vestibulárního schwannomu [7–9]. Jeho neuroprotektivní efekt působí na několika úrovních – na vaskulární přednostně dilatuje mozkové cévy [10], na buněčné úrovni aktivuje transkripci neurotrofických faktorů, proteinů vázajících vápník a antioxidantů [11] a zároveň významně snižuje buněčnou smrt danou osmotickým, oxidativním a tepelným stresem u astrocytů, Schwannových buněk i neuronů tím, že inhibuje kaspázou indukovanou apoptózu [11,12]. Na neurochemické úrovni podporuje růst neuritu, remyelinizaci axonů [13] a snižuje množství prozánětlivých cytokinů [14]. Dexamethason je na druhou stranu dlouhodobě působící kortikosteroid s výrazným antiedematózním efektem [15].

V rámci naší studie jsme vycházeli z protokolu, který použili Scheller et al. ve svojí práci, kde srovnávali užití *per os* a intravenózní formy nimodipinu [16]. Farmakoprofylaxe je inspirována enterální skupinou, s rozdílem intraoperačního podávání, kdy je na našem pracovišti podáván nimodipin intravenózně, a to z důvodu vyhnutí se nutnosti zavedení nasogastrické sondy.

Pro účely této práce jsme převzali definici pozdní léze podle autorů Carlstrom et al. [2], která vymezuje vznik pozdní léze nervu facialis mezi 5. (vč.) a 30. pooperačním dnem. Volba hranice 5. pooperačního dne vychází z předpokladu odlišných patofyziologických mechanizmů časné a pozdní léze. Zatímco pozdější nástup je častěji spojován s vazospasmem nebo edémem nervu, časně vzniklá léze (< 48 h po operaci) je, dle někte-

proLékaře.cz | 25.11.2026

Tab. 2. Shrnující základní charakteristiky pacientů s rozvojem pozdní léze po resekci vestibulárního schwannomu.

	Pohlaví (Ž/M)	Průměrný věk v době operace	Průměrný grade dle Koose	Průměrná velikost VS v největším rozměru (mm)
Skupina bez farmakoprofylaxe	5/1	47,0 roku	3,7	28,2
Skupina s farmakoprofylaxí	1/1	42,5 roku	3,0	21,0

M – muži; VS – vestibulární schwannom; Ž – ženy

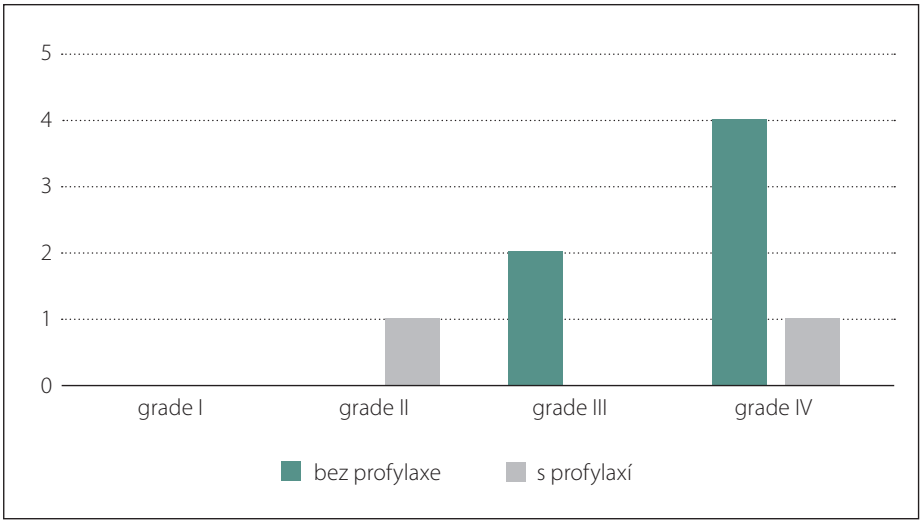

Obr. 3. Grade vestibulárního schwannomu dle Koose u pacientů s rozvojem pozdní léze nervus facialis.

Fig. 3. Koos grading of vestibular schwannomas in patients who developed late-onset facial nerve lesion.

rých studií, spojena spíše s poškození nervu v průběhu operace a následnou axonální degenerací [3].

Pokud bychom definovali pozdní lézi jako jakékoliv zhoršení funkce obličejového nervu po počátečním pooperačním posouzení [1], došlo by ke zvýšení celkové incidence na 14,1 % a zároveň by došlo k téměř dvojnásobnému zvýšení incidence v obou skupinách (ve skupině s vazoaktivní terapií 9,3 %, bez vazoaktivní terapie 17,7 %). Na základě toho se lze domnívat, že za časným nástupem pozdní léze mohou být i jiné patofyziologické mechanizmy než jen poškození nervu v průběhu operace [3].

Přestože jsme pozorovali pokles incidence ve skupině pacientů, kterým byla podávána vazoaktivní léčba, nedosáhly naše výsledky statistické významnosti. Hlavním limitem studie je její retrospektivní charakter a porovnání dvou časově odlišných kohort, které mohou být zatíženy rozdíly v operační technice, perioperační péči a zkušenosti operatérů. Dalším významným faktorem je nehomogenita skupin z hlediska velikosti nádoru (21,7 vs. 28,0 mm), která může ovlivnit výskyt sledované komplikace a nízký počet operantů.

Pro ověření naší hypotézy je vhodné provést výzkum na větším množství pacientů.

Zároveň je nutno podotknout, že podání nimodipinu v této indikaci představuje off-label použití, které je však podpořeno dostupnými experimentálními i klinickými studiemi naznačujícími jeho neuroprotektivní efekt na hlavové nervy [8,9,15,16].

Závěr

V našem souboru došlo k poklesu incidence pozdní léze nervus facialis po resekci vestibulárního schwannomu ve skupině s vazoaktivní terapií ve srovnání se skupinou bez vazoaktivní terapie. Zároveň byl funkční výsledek v odstupu jednoho roku od operace u pacientů s lézí nervu lepší ve skupině s profylaktickým podáváním nimodipinu a dexamethasonu. I vzhledem k nízkému počtu subjektů byl výsledek statisticky nevýznamný. Nicméně deskriptivní výsledky naší studie naznačují pozitivní efekt vazoaktivní terapie na snížení rizika rozvoje pozdní léze nervus facialis po resekci vestibulárního schwannomu.

Na základě těchto závěrů máme v plánu nadále implementovat tento protokol u pacientů indikovaných k resekci vestibulárního schwannomu nejen proto, že incidence pozdní léze byla v souboru s profylaxí více než dvakrát nižší, ale i pro jeho pozitivní vliv na zachování funkce nervus cochlearis a nervus facialis po operacích vestibulárního schwannomu [8,9].

Etické aspekty

Autoři prohlašují, že operace pacienta byla provedena po jeho předchozím informování v souladu s etickými standardy Etické komise Masarykovy nemocnice odpovědné za provádění klinických studií a Helsinskou deklarací z roku 1974, revidovanou v roce 2000. Studie byla schválena Etickou komisí Krajské zdravotní a.s., Masarykovy nemocnice v Ústí nad Labem o.z. dne 21. 1. 2026, číslo jednací: 343/7.

Konflikt zájmů

Autoři deklarují, že v souvislosti s předmětem studie nemají žádný konflikt zájmů.

Literatura

1. Fenton JE, Chin RY, Kalamarides M et al. Delayed facial palsy after vestibular schwannoma surgery. Auris Nasus Larynx 2001; 28(2): 113–116. doi: 10.1016/s0385-8146(00)00110-3.

2. Carlstrom LP, Copeland W. Incidence and risk factors of delayed facial palsy after vestibular schwannoma resection. Neurosurgery 2016; 78(2): 251–255. doi: 10.1227/NEU.0000000000001015.

3. Chang S, Makarenko S, Despot et al. Differential recovery in early- and late-onset delayed facial palsy following vestibular schwannoma resection. Oper Neurosurg 2020; 18(1): 34–40. doi: 10.1093/ONS/OPZ0.

4. Pereyra WJF, De Sousa AL, Nunes KF et al. Delayed facial nerve palsy after vestibular schwannoma surgery: case report. JBNC 2018; 20(1). doi: 10.22290/JBNC.V20I1.727.

5. Tsai MC, Wang DJ, Tsai MD et al. An unpleasant phenomenon after vestibular schwannoma surgery: delayed facial palsy. Neurosurg Quart 2002; 12(1): 19–22. doi: 10.1097/00013414-200203000-00002.

6. Nguyen D-Q, Franco-Vidal V, Guerin J et al. Delayed facial palsy after vestibular schwannoma resection: the role of viral reactivation. Our experience in 8 cases. Rev Laryngol Otol Rhinol (Bord) 2004; 125(1): 23–29.

7. Chorath K, Go B, Kaufman A et al. Perioperative nimodipine to improve cranial nerve function: a system-

proLékaře.cz | 25.11.2026

atic review and meta-analysis. Otol Neurotol 2021; 42(6): 783–791. doi: 10.1097/MAO.0000000000003101.
8. Scheller C, Richter HP, Engelhardt M et al. The influence of prophylactic vasoactive treatment on cochlear and facial nerve functions after vestibular schwannoma surgery: a prospective and open-label randomized pilot study. Neurosurgery 2007; 61(1): 92–97. doi: 10.1227/01.neu.0000279728.98273.51.
9. Scheller C, Rampp S, Leisz S et al. Prophylactic nimodipine treatment improves hearing outcome after vestibular schwannoma surgery in men: a subgroup analysis of a randomized multicenter phase III trial. Neurosurg Rev 2021; 44: 1729–1735. doi: 10.1007/s10143-020-01368-2.
10. Kazda S, Towart R. Nimodipine: a new calcium antagonistic drug with a preferential cerebrovascular action. Acta Neurochir (Wien) 1982; 63(1): 259–265. doi: 10.1007/BF01728880.
11. Kusakabe M, Hasegawa Y. Nimodipine promotes neurite outgrowth and protects against neurotoxicity in PC12 cells. Iran J Basic Med Sci 2021; 24(1): 51–57. doi: 10.22038/IJBMS.2020.48567.11152.
12. Leisz S, Simmermacher S, Prell J et al. Nimodipine-dependent protection of schwann cells, astrocytes and neuronal cells from osmotic, oxidative and heat stress is associated with the activation of AKT and CREB. Int J Mol Sci 2019; 20(18): 4578. doi: 10.3390/IJMS20184578.
13. Mattsson P, Janson AM, Aldskogius H et al. Nimodipine promotes regeneration and functional recovery after intracranial facial nerve crush. J Comp Neurol 2001; 437(1): 106–117. doi: 10.1002/CNE.1273.
14. Liu X, Zhao N, Zeng K et al. Effects of nimodipine combined with betahistine on CRP and other inflammatory cytokines and vascular endothelial function in patients with hypertensive cerebral vasospasm. Clin Hemorheol Microcirc 2020; 75(3): 279–289. doi: 10.3233/CH-190589.
15. Švihovec J. 22.2.3 Glukokortikoidy: Tab. 22.22 Účinnost a působení nejčastěji používaných glukokortikoidů. In: Švihovec J a kol. Farmakologie. Praha: Grada Publishing 2018.
16. Scheller C, Wienke A, Wurm F et al. Neuroprotective efficacy of prophylactic enteral and parenteral nimodipine treatment in vestibular schwannoma surgery: a comparative study. J Neurol Surg A Cent Eur Neurosurg 2014; 75(4): 251–258. doi: 10.1055/s-0033-1355164.
17. Scheller C, Wienke A, Tatagiba M et al. Prophylactic nimodipine treatment and improvement in hearing outcome after vestibular schwannoma surgery: a combined analysis of a randomized, multicenter, phase III trial and its pilot study. J Neurosurg 2017; 127(6): 1376–1383. doi: 10.3171/2016.8.JNS16626.

