

Spinální epidurální lipomatóza – tři kazuistiky

Spinal Epidural Lipomatosis – Three Case Reports

Souhrn

Spinální epidurální lipomatóza (SEL) je stav, při kterém dochází k patologickému nahromadění tuku v epidurálním prostoru páteřního kanálu. Za možnou příčinu bývá považováno užívání kortikosteroidů, obezita, endokrinní onemocnění (nejčastěji endogenní nadprodukce kortizolu), u části případů však zůstává příčina neobjasněna. SEL se stává symptomatickou zřídka, a to ve chvíli, kdy způsobí kompresi míchy nebo nervových kořenů. Klinická manifestace závisí na úrovni postižení páteřního kanálu. Pro terapii SEL je určující závažnost komprese nervových struktur a tomu odpovídající tíže klinického syndromu. Při hodnocení šíře epidurálního tuku na zobrazovacích vyšetřeních, při volbě terapeutického postupu a při stanovení prognózy mohou být nápomocné nové klasifikace, které vytvořili Borré (pro bederní páteř) a Quint (pro hrudní páteř). Terapeutické možnosti zahrnují konzervativní terapii (redukce tělesné hmotnosti, redukce dávky kortikoidů, léčba endokrinního onemocnění, analgetika, rehabilitace) a chirurgickou dekompresi. Samotná SEL je však velmi vzácná. U pacientů se často vyskytuje v koincidenci s jinými, hlavně degenerativními změnami páteře. V naší práci uvádíme tři kazuistiky, na kterých demonstrujeme možnou příčinu, průběh a terapii tohoto onemocnění. U prvního pacienta se lipomatóza manifestovala syndromem kaudy, v druhém případě radikulárním syndromem a u třetího pacienta SEL způsobila kompresi hrudní míchy.

Abstract

Spinal epidural lipomatosis (SEL) is a condition associated with pathological fat accumulation in the epidural area of the spinal canal. The disorder is likely caused by the use of corticosteroids, obesity, endocrinal disorders (especially endogenous overproduction of cortisol), although, in some cases, no cause is immediately evident. SEL rarely becomes symptomatic unless it leads to compression of the spinal cord or nerve roots. Clinical manifestation depends on the level at which the spinal canal is affected. Severity of compression of nerve structures and the corresponding intensity of clinical syndrome are the most important factors in the choice of SEL therapy. Recent classifications for evaluation of epidural fat layer on radiographic images by Borré (for lumbar spine) and Quint (for thoracic spine) can help in guiding the diagnostic and treatment approaches. Therapeutic options include conservative therapy (reduction of body weight, reduction of any corticoid dosage, treatment of the endocrinal disorder, analgesics, rehabilitation) and surgical decompression. However, SEL itself is rare and is frequently found together with other (e.g. degenerative) spinal changes. We report three cases from our own patient base through which we demonstrate possible causes, course and therapy of this disorder. Lipomatosis manifested as cauda equina syndrome in the first patient, as radicular syndrome in the second, and SEL led to compression of the thoracic spinal cord in the third.

Autoři děkují Mga. Marianě Marešové za nakreslení schématu.
Tato práce byla podpořena MZ ČR – RVO (FNBr, 65269705).

Autoři deklarují, že v souvislosti s předmětem studie nemají žádné komerční zájmy.

The authors declare they have no potential conflicts of interest concerning drugs, products, or services used in the study.

Redakční rada potvrzuje, že rukopis práce splnil ICMJE kritéria pro publikace zasílané do biomedicínských časopisů.

The Editorial Board declares that the manuscript met the ICMJE "uniform requirements" for biomedical papers.

**T. Andrašínová¹, B. Adamová^{1,2},
J. Stulík³, J. Beck¹, K. Starý⁴,
S. Vohánka^{1,2}, Z. Bálintová⁵**

¹ Neurologická klinika LF MU a FN Brno

² CEITEC – Středoevropský technologický institut, MU, Brno

³ Radiologická klinika LF MU a FN Brno

⁴ Interní gastroenterologická klinika LF MU a FN Brno

⁵ Klinika dětské neurologie LF MU a FN Brno



MUDr. Tereza Andrašínová
Neurologická klinika
LF MU a FN Brno
Jihlavská 20
625 00 Brno
e-mail: tandrasinova@fnbrno.cz

Přijato k recenzi: 25. 8. 2015

Přijato do tisku: 19. 11. 2015

Klíčová slova

spinální epidurální lipomatóza – epidurální tuk – páteřní kanál – stenóza

Key words

spinal epidural lipomatosis – epidural fat – spinal canal – stenosis

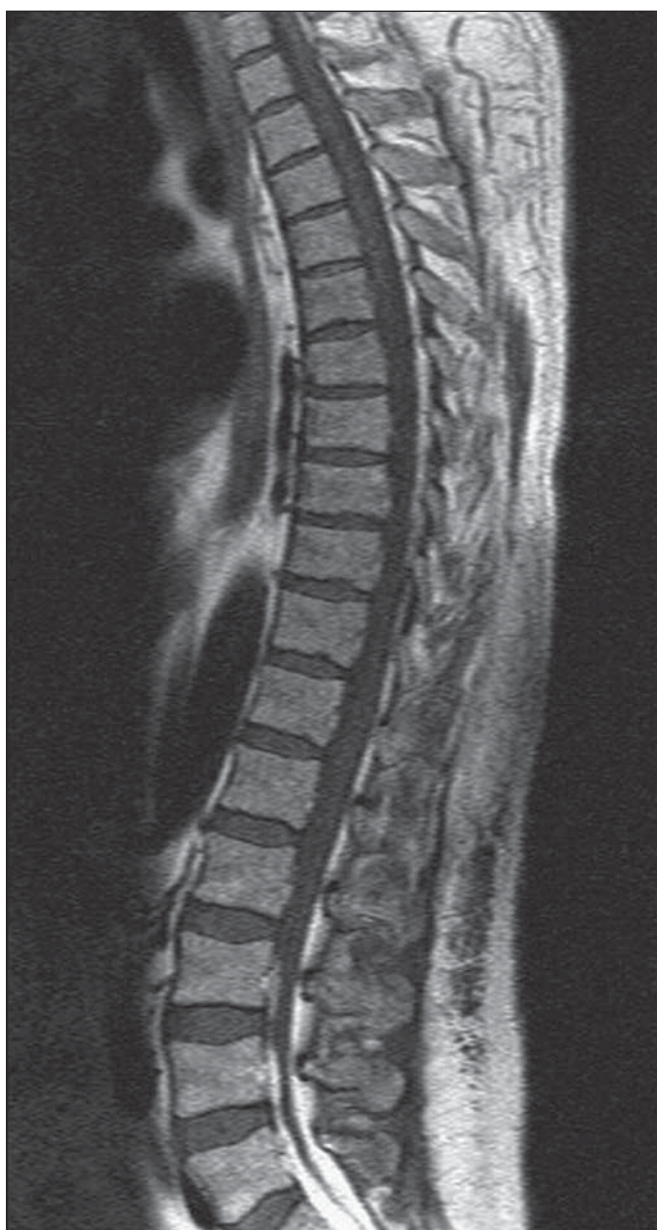<http://dx.doi.org/10.14735/amcsnn201693>

Úvod

Spinální epidurální lipomatóza (SEL) je stav, při kterém dochází k patologickému nahromadění tuku v epidurálním prostoru páteřního kanálu. Nadprodukce epidurální tukové tkáně vede k zužování páteřního kanálu a k následné kompresi nervových struktur. Ke kompresi přispívá také nepřímý mechanismus daný ovlivněním cévního zásobení nervových struktur. Histologicky neexistuje rozdíl mezi normálním a patologicky zmnoženým epidurálním tukem [1]. Tuto jednotku poprvé popsali Lee et al

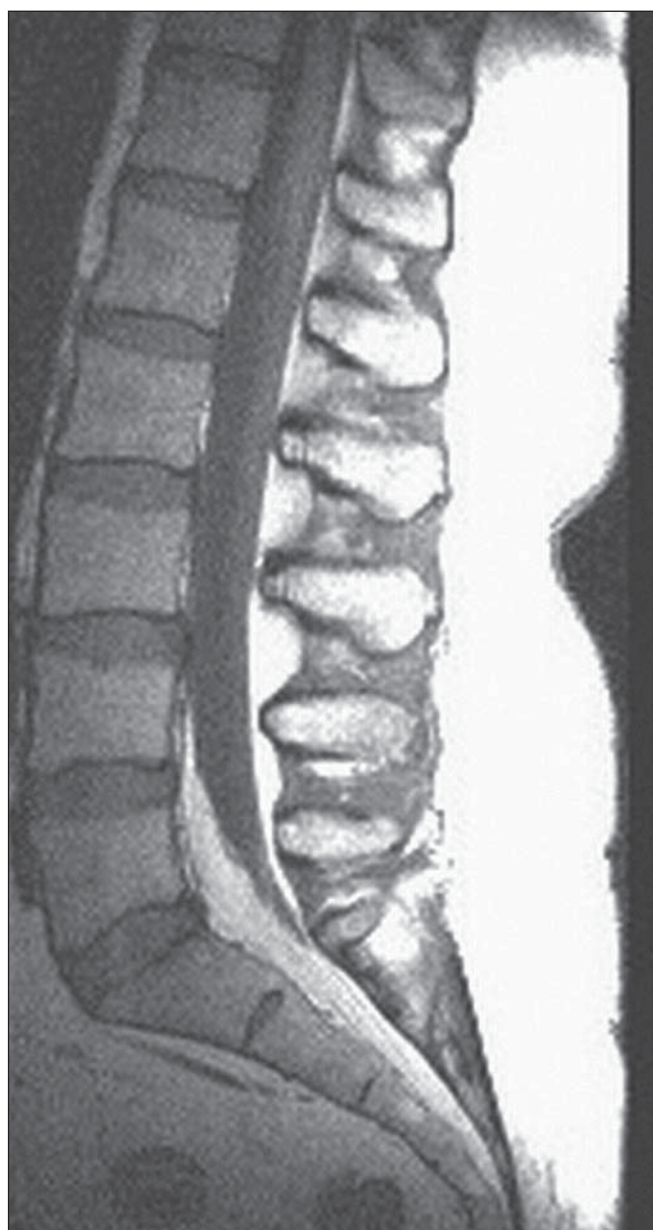
v roce 1975 u pacienta s kortikoterapií po renální transplantaci [2]. SEL se může objevit kdykoliv během života, dle literárních údajů nejčastěji kolem 40 let věku. V literatuře se můžeme setkat také s případy tohoto onemocnění u dětí [3]. Všeobecně jsou muži postiženi častěji než ženy. SEL se stává symptomatickou velmi zřídka, a to ve chvíli, kdy způsobí kompresi míchy nebo nervových kořenů. Klinická manifestace závisí na úrovni postižení páteřního kanálu. Nejčastěji se setkáváme s bolestmi (thorakalgie, lumbalgie), paresteziemi nebo hypesteziemi DKK,

pozvolna progredující slabostí DKK, radikulárním syndromem, neurogenními klaudikacemi, syndromem kaudy nebo hrudní myelopatií [4]. Patogeneze SEL není zcela objasněna, nicméně dle předpokládané příčiny můžeme pacienty se SEL rozdělit do čtyř různých skupin na základě asociace s exogenním užíváním steroidů, s obezitou, s endokrinním onemocněním (zejména endogenní nadprodukcí kortizolu), poslední kategorií je idiopatická skupina [5,6]. Někteří autoři zahrnují pacienty se SEL a obezitou do skupiny idiopatické SEL, nicméně nověji



Obr. 1. MR bederní páteře, T1 TSE sagitálně.

Výrazné zesílení vrstvy epidurálního tuku v etáži L3–S1 (kazuistika 1).



Obr. 2. MR bederní páteře, T1 TSE sagitálně.

V rozsahu L5–S1 zmnožení tukové tkáně v epidurálním prostoru (kazuistika 2).

je doporučováno vyčlenit tuto kategorii (SEL při obezitě) samostatně [7].

Metoda volby při diagnostice SEL je magnetická rezonance (MR) páteře, která má nejvyšší senzitivitu a specifitu pro rozlišení tukové tkáně. Nahromadění tuku v epidurálním prostoru páteře s obliterací durálního vaku je možné dobře odhadnout na axiálních a sagitálních řezech. Pro tukovou tkáň je typická vysoká intenzita signálu na T1 vážených sekvencích a střední intenzita signálu na T2 vážených sekvencích. Za diagnostické kritérium SEL se považuje stav, kdy šíře tukové epidurální tkáně překročí 7 mm [8]. Při výrazné epidurální lipomatóze dochází k tlaku na durální vak a ke změně jeho morfologie, přičemž je popisováno tzv. Y znamení, tedy tvar durálního vaku připomínající písmeno Y [9]. Není-li možné provést u pacienta MR (kontraindikace, habitus pacienta), lze využít k diagnostice CT myelografii (tedy kombinaci kontrastní perimyelografie s CT vyšetřením), která má obdobnou výtěžnost jako MR.

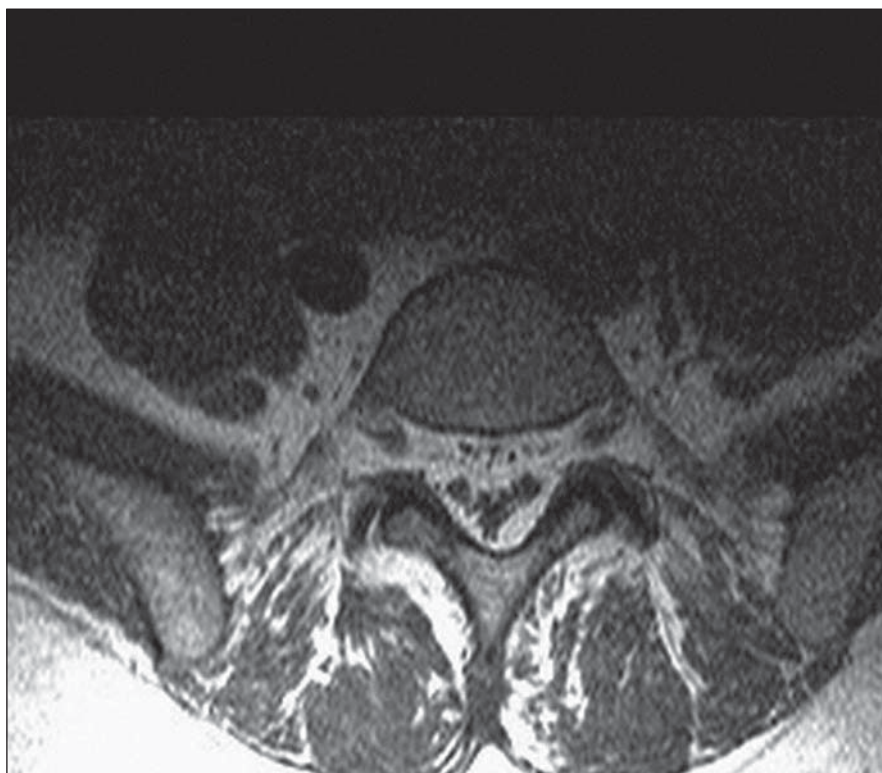
Pro terapii SEL je určující závažnost komprese nervových struktur a tomu odpovídající tíže klinického syndromu. Terapeutické možnosti zahrnují konzervativní terapii a chirurgickou dekompresi.

Dále budou prezentovány tři kazuistiky s různou příčinou, lokalizací, manifestací a léčbou SEL.

Kazuistiky

Kazuistika 1

První kazuistika uvádí případ 48letého muže přijatého na naše pracoviště pro chronické pravostranné lumboischialgie (v distribuci kořene L5). Pacient trpěl chronickou obstrukční bronchopulmonální nemocí s alergickým astmatem a trvale užíval kortikoidy (metylprednizolon v dávce 16 mg po dobu pěti let). Pacient byl dále léčen pro arteriální hypertenzi, pro vředovou chorobu gastroduodena, měl po opakovaných flebotrombózách dolních končetin a prodělal tranzitní ischemickou ataku. Jeho BMI (Body Mass Index) bylo 27,8. Neurologický nálezn byl při přijetí v normě, bez topické neurologické léze. CT a posléze MR vyšetřením bylo zjištěno zmnožení epidurálního tuku (od L3 kaudálně) (obr. 1). Zpočátku pacient profitoval z konzervativní terapie (analgetická léčba). Náhle však došlo ke zhoršení stavu, k rozvoji akutního syndromu kaudy (9/2003) a pacient byl akutně operován na neurochirurgii. Byla provedena laminektomie v etáži L3–L5 a odstraněna lipomatóza.



Obr. 3. MR bederní páteře, T1 TSE transverzálně v úrovni L5.

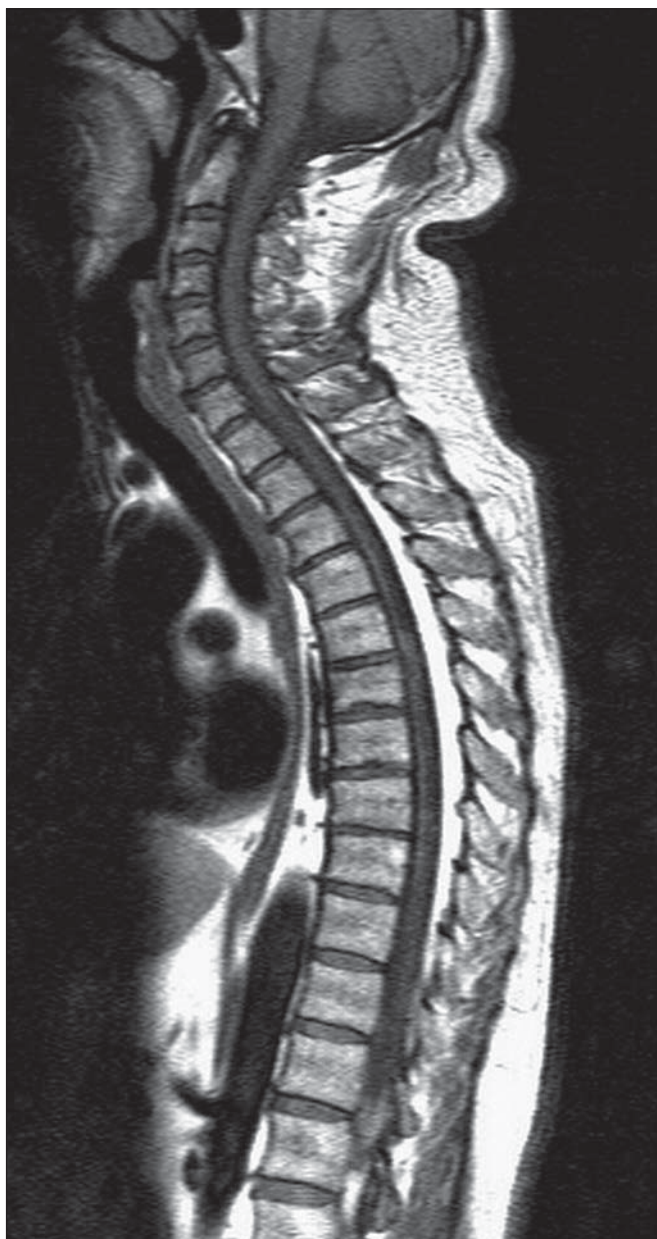Zmnožení tukové tkáně epidurálně, obraz Y sign (kazuistika 2).

Bezprostředně po operaci se stav pacienta výrazně zlepšil. Za dva měsíce po operaci se však opět objevily bolesti bederní páteře a kontrolní MR bederní páteře prokázala likvorovou pseudocystu v operačním přístupu. Byla provedena reoperace a plastika tvrdé pleny. Po několikaměsíčním období bez potíží došlo opět k exacerbaci bolestí bederní páteře s nálezem recidivy likvorové pseudocysty na MR. Operační řešení nebylo indikováno a byla provedena punkce pod CT kontrolou. Pro postupný nárůst bolestí byl pacient opět přešetřen (9/2004). Dle MR došlo k recidivě lipomatózy v etážích L3–L5 v jizevnaté tkáni. Byla provedena další operace – exstirpace fibrolipomu s laminektomií L3–L5 a plastika. Asi půl roku byl pacient bez výraznějších potíží. Od 3/2005 došlo znovu k recidivě obtíží charakteru oboustranných lumboischialgií. Na MR se opět objevila recidiva expanze a byla provedena další operace, a to redekompresie. Dle histologického vyšetření se jednalo o Schlofferův tumor jako reakci organismu na šicí materiál. Pro neustupující neuropatické bolesti dolních končetin bylo pacientovi implantováno neurostimulační zařízení pro míšňí stimulaci. Poté došlo ke zmírnění neuropatických bolestí, avšak na-

dále přetrvávají silné lumbalgie s nutností terapie opioidy.

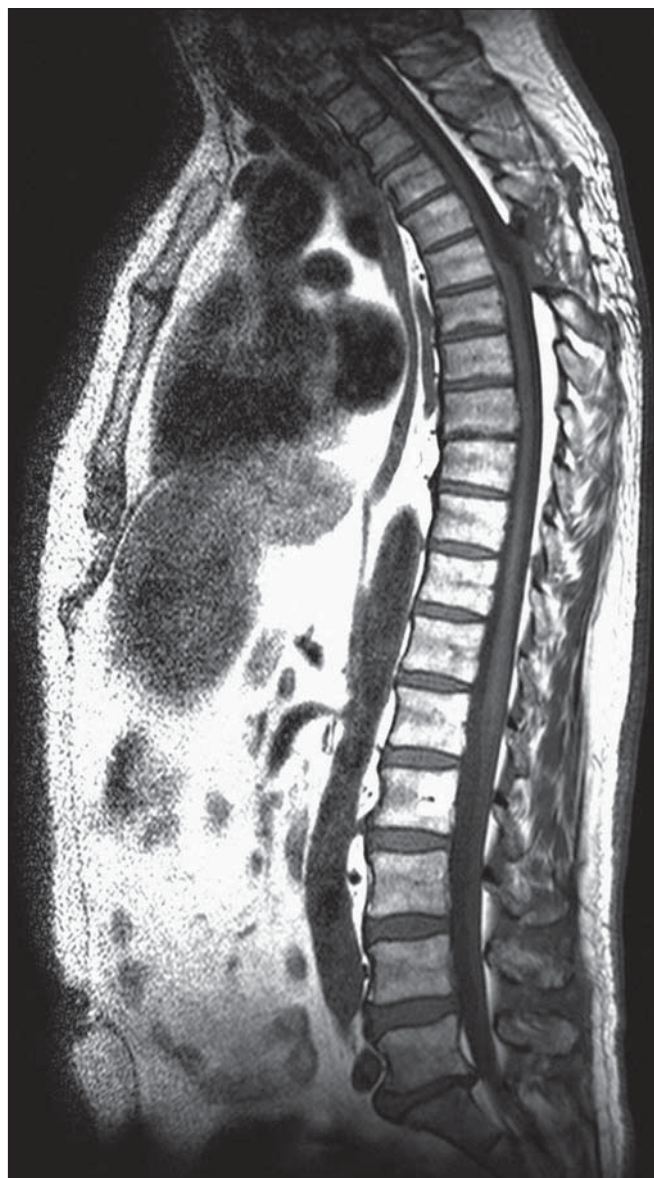Kazuistika 2

Druhá kazuistika popisuje případ 48leté ženy, která byla sledována pro bolesti bederní páteře trvající asi 10 let. Pacientka byla také léčena pro arteriální hypertenzi, hypercholesterolemii, diabetes mellitus 2. typu, trpěla obezitou (BMI 38,2). Kortikoidy nikdy neuzívala. V roce 2003 došlo ke zhoršení chronických bolestí bederní páteře a k rozvoji oboustranného lumboischialického syndromu. Pro tyto potíže byla provedena MR bederní páteře s nálezem epidurální lipomatózy od úrovně L5 kaudálně (obr. 2, 3). V objektivním neurologickém nálezu dominovala areflexie L5–S2, bez paréz. Při pátrání po možné sekundární příčině lipomatózy bylo provedeno endokrinologické vyšetření, které vyloučilo endogenní hyperkortizolizmus, resp. Cushingův syndrom (CS). Pacientce byla doporučena redukce nadváhy, upravena analgetická terapie a doporučena rehabilitace. Hmotnost se však pacientce nepodařilo snížit, kontrolní MR bederní páteře po dvou letech ukázala stacionární rozsah bederní lipomatózy, klinický stav byl bez podstatnější změny.



Obr. 4. MR krční a hrudní páteře, T1 TSE sagitálně.

Výrazné rozšíření tukové vrstvy v dorzálním epidurálním prostoru Th3–Th10 (kazuistika 3).



Obr. 5. MR krční a hrudní páteře, pooperační kontrola, T1 TSE sagitálně.

Stav po operaci v etáži Th4–Th6, kaudálně od operované oblasti přetrvává epidurální lipomatóza. Arachnoidální pseudocysta v etáži Th4–Th5 (kazuistika 3).

Kazuistika 3

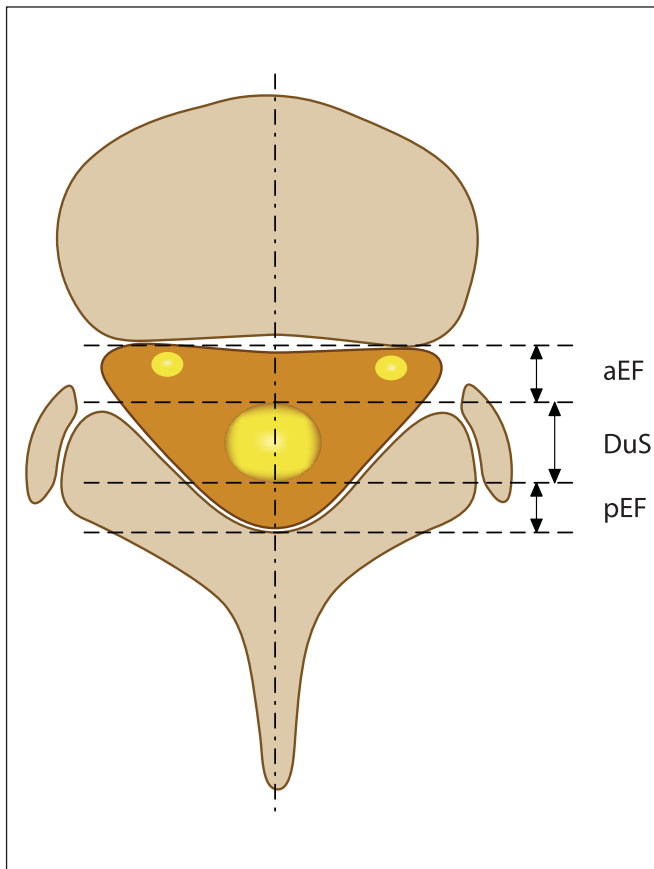
V třetí kazuistice uvádíme případ 56letého muže léčeného na našem pracovišti od roku 2008. Tento pacient trpěl na bolesti celé páteře od 40 let věku. Léčil se s arteriální hypertenzí a diabetem 2. typu na dietě, jeho BMI bylo 28,4. Kortikoidy nikdy neužíval. K bolestem páteře se pozvolna přidaly potíže charakteru algodysestezií levé dolní končetiny a trupu a sfinkterové potíže charakteru urgentní mikce. V objektivním neurologickém nálezů byla přítomna porucha kožního cití s hranicí od Th7 a porucha hlubokého cití na

DKK, bez paréz. Byla provedena MR krční a hrudní páteře, kde v etážích Th3–Th10 bylo patologické zmožení epidurálního tuku, s max. v etáži Th5 (obr. 4), což odpovídalo klinickému obrazu myelopatie s hranicí cití. Somatosenzorické a motorické evokované potenciály k dolním končetinám byly provedeny předoperačně s normálním nálezem. Elektivně byla provedena laminektomie Th5 a Th6 a parciálně Th4 se subtotální exstirpací tukové tkáně (obr. 5). Po operaci se bolesti hrudní páteře dle pacienta zmírnily z NRS 10 (Numerical Rating Scale) na NRS 2

(bolest byla hodnocena v rozpětí 0–10), algodysestezie ustoupily. V rámci pátrání po sekundární příčině epidurální lipomatózy byl proveden endokrinologický skríníng na endogenní produkci kortizolu s negativním nálezem.

Diskuze

Dle metaanalýzy amerických autorů bylo do roku 2005 v anglicky psané literatuře jenom 104 případů SEL, přičemž výskyt SEL v hrudní oblasti činil 45,8 %, v bederní oblasti 43,6 %, u 10 % pacientů se SEL nacházela současně



Obr. 6. Schéma transverzálního řezu páteře s označením parametrů pro hodnocení epidurální lipomatózy (viz tab. 1, modifikováno dle Artner et al [4]).

v obou oblastech [5]. Fessler et al pak popisují lokalizaci SEL v hrudním úseku asi v 60 %, v bederním úseku zhruba ve 40 % [10]. Krční úsek páteře lipomatóza dle literárních dat nepostihuje [5].

Nejčastěji (až v 75 % případů) bývá SEL asociována s exogenním příjmem kortikosteroidů, což ilustruje i naše první kazuistika. V této souvislosti byla SEL zaznamenána u celé řady onemocnění: transplantace orgánů, systémový lupus erythematoses, revmatoidní artritida, Gravesova choroba, chronická hepatitida, dermatomyozitida, nefritický syndrom, glomerulonefritida, sarkoidóza, Crohnova choroba, sclerosis multiplex, chronická obstrukční plicní nemoc, atopická dermatitida, rakovina prostaty, lymfom, astma bronchiale, atd. Je známo, že hyperkortizolizmus vede k nahromadění tuku v typických distribucích (tvář, krk, trup a mediastinum). SEL je pak považována za důsledek hypertrofie tukové tkáně v páteřním kanálu. Dávka a délka užívání kortikosteroidů se u pacientů se SEL různí, avšak převážně se jedná o dlouhodobé užívání steroidů.

podáváním kortikoidů v nízkých dávkách ve formě epidurálních steroidních injekcí nebo ve formě inhalační [11,12]. Obezita je druhou nejčastější příčinou SEL a byla nejspíše důvodem SEL u pacientky v druhé kazuistice. Vzhledem k vysokému počtu lidí trpících obezitou je ale výskyt velmi vzácný a doposud nebyla prokázána jednoznačná korelace mezi stupněm a délkou trvání obezity a lipomatózou [13]. Jaimmes et al však prokázali signifikantní nárůst výskytu SEL u pacientů s vyššími hodnotami BMI a triglyceridů v americké populaci [14]. Předpokládá se, že obezita vyvolá v organizmu pseudocushingoidní stav se všemi důsledky vč. zvýšené hladiny kortizolu. Endogenní nadprodukce kortizolu jako příčina SEL je velmi vzácná. Nejčastěji se jedná o ACTH-dependenční hyperkortizolizmus, kdy podkladem je hormonálně aktivní adenom hypofýzy (Cushingova choroba), dále o adenom či hyperplazii kůry nadledvin nebo ektopickou paraneoplastickou produkci ACTH (plicní neuroendokrinní nádory).

Tab. 1. MR klasifikace lumbosakrální epidurální lipomatózy dle Borré et al [7].

MR stupeň	DuS/EF index	EF/SpiC index (%)	Interpretace
normální 0	$\geq 1,5$	≤ 40	normální množství epidurálního tuku
LEL I	1,49–1,00	41–50	mírné zmnožení epidurálního tuku
LEL II	0,99–0,34	51–74	střední zmnožení epidurálního tuku
LEL III	$\leq 0,33$	≥ 75	těžké zmnožení epidurálního tuku

DuS/EF index = DUS/EF , EF/SpiC index = $(EF/SpiC) \times 100$, EF = aEF + pEF, SpiC = DuS + EF.

DuS – předozadní průměr durálního vaku, EF – předozadní průměr epidurálního tuku lokalizovaného ventrálně (aEF) i dorzálně od durálního vaku (pEF), SpiC – předozadní průměr páteřního kanálu, LEL – lumbosakrální epidurální lipomatóza.

Fessler et al uvádí průměrnou denní dávku prednizonu od 30 do 100 mg po dobu 5–11 let před tím, než se stane SEL symptomatickou [10]. Jsou však popsány i případy SEL navozené krátkodobým

Zbylé případy výskytu SEL spadají do skupiny idiopatické SEL. Případ idiopatické SEL ilustruje pacient ve třetí kazuistice, který nesplňoval kritéria obezity, nikdy neužíval kortikoidy a nebyl u něj nalezen endogenní hyperkortizolizmus.

V běžné praxi se nezdá se setkáme se situací, kdy je radiologem popsáno zmnožení epidurálního tuku v páteřním kanále, ale současně je přítomna ještě jiná patologie (nejčastěji degenerativní změny páteře jako hernie disku či spinální stenóza). Za této situace klinická symptomatika bývá často způsobena koincencí změn, kdy zmnožení epidurálního tuku potencuje klinickou manifestaci jiných morfologických změn páteře.

Quint et al navrhli normální hodnotu pro šíři epidurálního tuku v hrudní oblasti 3–6 mm. Tato hodnota byla založena na MR studii s 34 pacienty (šest pacientů se symptomatickou SEL a 28 pacientů v kontrolní skupině). Průměrná šíře epidurálního tuku u pacientů se symptomatickou SEL byla 8 mm, u pacientů v kontrolní skupině 4,6 mm [15].

Borré et al vytvořili klasifikaci SEL (stupeň 0–III) v lumbosakrálním úseku na základě měření předozadního rozměru durálního vaku, spinálního kanálu a šíře epidurálního tuku v axiální rovině ve výši horní krycí ploténky obratle S1 na MR u 2 528 pacientů (obr. 6) [7]. Podrobnější klasifikaci SEL dle Borrého et al uvádíme v tab. 1. Stupeň 0 představuje normální množství epidurálního tuku. Pacienti se stupněm I byli všichni asymptomatictí, zatímco 14,5 % pacientů

se stupněm SEL II bylo symptomatických. Všichni pacienti se stupněm epidurální lipomatózy III (celkem 52 pacientů) byli symptomatictí [7]. Zajímavé bylo zjištění, že u 42,3 % pacientů s těžkou epidurální lipomatózou (stupeň III) byla popsána současně i jiná patologie (jako hernie disku, spondylo-listéza, synoviální cysta, foraminální či centrální stenóza), která se zřejmě spolupodílela na klinických potížích [7]. V jiné retrospektivní studii autoři hodnotili frekvenci výskytu epidurální lipomatózy na MR bederní páteře, analyzovali celkem 1 498 MR bederní páteře a SEL III. stupně byla popsána u pěti pacientů (tj. 0,33 %) [16]. První dva pacienti z našich kazuistik spadají do kategorie SEL II. stupně. Třetí pacient nebyl na základě této klasifikace zařazen vzhledem k lokalizaci lipomatózy v hrudním úseku páteře. Pinkhardt et al však ve své retrospektivní analýze MR dat u pacientů se SEL uvádí možnost aplikovat obě výše uvedené klasifikace (klasifikace dle Quinta et al a klasifikace dle Borrého et al) u pacientů se SEL jak v hrudní, tak v bederní etáži [17].

Konzervativní přístup v terapii SEL zahrnuje vysazení kortikoterapie a redukci váhy u obézních pacientů o 15 kg a více [18]. Vysazení kortikoterapie ale u řady pacientů není reálné s ohledem na jejich základní chronické onemocnění. Proto se doporučuje alespoň snížení dávky kortikoidů. Pacienti se SEL, kteří neužívají kortikoidy, by měli podstoupit endokrinologické vyšetření. Při diagnostice CS bychom nejprve měli potvrdit přítomnost hyperkortizolizmu. Velmi jednoduché a vysoce efektivní je stanovení ranního a nočního kortizolu doplněné o dexametazonový supresní test s nízkou dávkou dexametazonu (podání 1 mg dexametazonu). Pokud se potvrdí přítomnost hyperkortizolizmu, musíme dále určit jeho zdroj. K tomu slouží další laboratorní testy (bazální ranní hladina ACTH v plazmě, vysokodávkový dexametazonový supresní test) a samozřejmě zobrazovací metody. V případě laboratorně prokázaného ACTH-independantního CS je indikováno CT či MR nadledvin a v případě ACTH-dependantního CS je metoda volby MR hypofýzy. Zvláštní kapitola pak představuje diagnostika ektopických forem CS [19].

Chirurgická terapie spočívá v dekompresivní laminektomii a resekci tukové tkáně. Ukazuje se, že pacienti s postižením v oblasti lumbosakrální mají větší profit z chirurgické terapie než pacienti s postižením v oblasti thorakální [8]. Případná funkční

restituce komprimovaných kořenů kaudy je pravděpodobnější než restituce míšní funkce při myelopatii. V námi popsaných kazuistikách z operační terapie však lépe profitoval pacient s lipomatózou v hrudním úseku ve srovnání s pacientem s lipomatózou v bederním úseku. Domníváme se, že komplikovaný pooperační průběh byl u pacienta v první kazuistice (s lipomatózou v bederním úseku) způsoben polymorbiditou, nezbytností trvalé kortikoterapie pooperačně a reakcí organismu na šicí materiál. Fassett et al dále uvádějí fakt, že lepších operačních výsledků dosahují pacienti, kteří před operací dostávali menší dávky steroidů ve srovnání s pacienty s vyššími dávkami, a pacienti s idiopatickou spinální epidurální lipomatózou [8]. Tento předpoklad splnil pacient uvedený ve třetí kazuistice. V literatuře byla rovněž popsána kazuistika pacientky s idiopatickou spinální epidurální lipomatózou v hrudním úseku páteře (Th1–Th9) s míšním kompresí, která se výrazně zlepšila po operačním řešení (zadní dekompresivní laminektomii) [20]. Fessler et al udávají 22% riziko mortality jeden rok po operaci u pacientů se SEL léčených kortikoidy [10]. Vzhledem k tomu, že operační riziko laminektomie je relativně nízké, Fessler et al předpokládají, že vysoká hodnota pooperační mortality je důsledkem navozené imunosuprese při terapii kortikoidy a častou polymorbiditou těchto pacientů. Vzhledem k tomu, že SEL je ve většině případů pomalu progredující onemocnění, není většinou důvod volit urgentní dekompresi s výjimkou rozvoje syndromu kaudy, který je však jakožto manifestace SEL vzácný. Wells et al ve své práci uvádějí kazuistiku obézního pacienta, u kterého se lumbosakrální epidurální lipomatóza manifestovala akutním syndromem kaudy s výrazným pooperačním zlepšením, přičemž operace byla provedena akutně. Autoři zdůrazňují nezbytnost akutního chirurgického řešení (dekomprese) v případě manifestace lumbosakrální epidurální lipomatózy syndromem kaudy [21]. Vzhledem k nízkému počtu pacientů se SEL nebyla dosud publikována studie, která by srovnala výsledky konzervativní a chirurgické terapie. Nová MR klasifikace, kterou vytvořil Borré et al, může být nápomocna ve stanovení prognózy, a tím i při volbě terapeutického postupu. U pacientů se SEL stupně I je doporučován spíše konzervativní postup, zatímco u pacientů se stupněm III spíše chirurgická dekomprese [7]. U SEL stupně II volíme při-

stup individuální s ohledem na klinickou symptomatiku.

Závěr

SEL musíme vzít do úvahy v diferenciální diagnostice míšní či kořenové komprese u pacientů s rizikovými faktory pro toto onemocnění, k nimž patří obezita, užívání kortikoidů a endogenní hyperkortizolismus. Při hodnocení šíře epidurálního tuku na zobrazovacích vyšetřeních, při volbě terapeutického postupu a při stanovení prognózy nám mohou být nápomocny nové klasifikace, které vytvořili Borré (pro bederní páteř) a Quint (pro hrudní páteř). Samotná SEL je ale velmi vzácná, u pacientů se často vyskytuje v koincidenci s jinými, hlavně degenerativními změnami páteře. K posouzení vztahu SEL a její klinické manifestace je tedy nutné přistupovat velmi obezřetně.

Seznam použitých zkratk

ACTH – adrenokortikotropní hormon
 BMI – Body Mass Index
 CS – Cushingův syndrom
 CT – počítačová tomografie
 MR – magnetická rezonance
 NRS – Numerical Rating Scale (numerická škála)
 SEL – spinální epidurální lipomatóza

Literatura

1. Sato M, Yamashita K, Aoki Y, Hiroshima K. Idiopathic spinal epidural lipomatosis. Case report and review of literature. *Clin Orthop Relat Res* 1995; 320: 129–134.
2. Lee M, Lekias J, Gubbay SS, Hurst PE. Spinal cord compression by extradural fat after renal transplantation. *Med J Aust* 1975; 1(7): 201–203.
3. Muñoz A, Barkovich JA, Mateos F, Simón R. Symptomatic epidural lipomatosis of the spinal cord in a child: MR demonstration of spinal cord injury. *Pediatr Radiol* 2002; 32(12): 865–868.
4. Artner J, Leucht F, Cakir B, Reichel H, Lattig F. Spinal epidural lipomatosis. *Orthopade* 2012; 41(11): 889–893. doi: 10.1007/s00132-012-1966-z.
5. Fogel GR, Cunningham PY, Esses SI. Spinal epidural lipomatosis: case reports, literature review and meta-analysis. *Spine J* 2005; 5(2): 202–211.
6. Starý M, Rosík S. Spinální epidurální lipomatóza. *Neurol Prax* 2007; 1: 39–41.
7. Borré DG, Borré GE, Aude F, Palmieri GN. Lumbosacral epidural lipomatosis: MRI grading. *Eur Radiol* 2003; 13(7): 1709–1721.
8. Fassett DR, Schmidt MH. Spinal epidural lipomatosis: a review of its causes and recommendations for treatment. *Neurosurg Focus* 2004; 16(4): E11.
9. Kuhn MJ, Youssef HT, Swan TL, Swenson LC. Lumbar epidural lipomatosis: the „Y” sign of thecal sac compression. *Comput Med Imaging Graph* 1994; 18(5): 367–372.
10. Fessler RG, Johnson DL, Brown FD, Erickson RK, Reid SA, Kranzler L. Epidural lipomatosis in steroid-treated patients. *Spine* 1992; 17(2): 183–188.
11. Roy-Camille R, Mazel C, Husson JL, Saillant G. Symptomatic spinal epidural lipomatosis induced by a long-term steroid treatment. Review of the literature and

report of two additional cases. *Spine* 1991; 16(12): 1365–1371.

12. Sandberg DJ, Lavyne MH. Symptomatic spinal epidural lipomatosis after local epidural corticosteroid injections: a case report. *Neurosurgery* 1999; 45(1): 162–165.

13. Vohánka S. Méně časté příčiny komprese v bederním úseku. In: Mičánková Adamová B (ed.). *Lumbální spinální stenóza*. 1. vyd. Praha: Galén 2012: 37–40.

14. Jaimes R, Rocco AG. Multiple epidural steroid injections and body mass index linked with occurrence of epidural lipomatosis: a case series. *BMC Anesthesiol* 2014; 14: 70. doi: 10.1186/1471-2253-14-70.

15. Quint DJ, Boulos RS, Sanders WP, Mehta BA, Patel SC, Tiel RL. Epidural lipomatosis. *Radiology* 1988; 169(2): 485–490.

16. Sugaya H, Tanaka T, Ogawa T, Mishima H. Spinal epidural lipomatosis in lumbar magnetic resonance imaging scans. *Orthopedics* 2014; 37(4): e362–e366. doi: 10.3928/01477447-20140401-57.

17. Pinkhardt EH, Sperfeld AD, Bretschneider V, Unrath A, Ludolph AC, Kassubek J. Is spinal epidural lipomatosis an MRI-based diagnosis with clinical implications? A retrospective analysis. *Acta Neurol Scand* 2008; 117(6): 409–414.

18. Pouchot J, Si-Hassen C, Damade R, Bayeux MC, Mathieu A, Vinceneux P. Cauda equina compression

by epidural lipomatosis in obesity. Effectiveness of weight reduction. *J Rheumatol* 1995; 22(9): 1771–1775.

19. Ďurovcová V, Kršek M. Cushingův syndrom – charakteristika, diagnostika a léčba. *Med Prax* 2009; 6(6): 295–299.

20. Stephenson W, Kauflin MJ. Unusual presentation of spinal lipomatosis. *Int Med Case Rep J* 2014; 7: 139–141. doi: 10.2147/IMCRJ.S54456.

21. Wells AJ, McDonald MJ, Sandler SJ, Vrodos NJ. Lumbosacral epidural lipomatosis causing rapid onset cauda equina syndrome. *J Clin Neurosci* 2014; 21(7): 1262–1263. doi: 10.1016/j.jocn.2013.09.027.

www.kardiologickarevue.cz