

Přední osteofyty krční páteře způsobující polykací a dechové potíže – dvě kazuistiky

Anterior Cervical Osteophytes Causing Dysphagia and Dyspnea – Two Case Reports

Souhrn

Cervikální spondylogenní radikulopatie a myelopatie nejsou jedinými indikacemi předního přístupu na krční páteř. V naší kazuistice prezentujeme dva pacienty, kde důvodem operace bylo zhoršení polykání a dechové potíže. Vzhledem k selhání konzervativní terapie a progresi symptomů jsme se rozhodli pro operační řešení. Úspěšně bylo provedeno snesení předních krčních osteofytů bez intersomatické fúze. U obou pacientů nastala prakticky úplná regrese potíží. Doba sledování je zatím krátká a efekt operace po 12 měsících příznivý. Symptomatické přední krční osteofyty jsou vzácné, v literatuře se uvádějí jednotlivé kazuistiky. Nicméně apelujeme na potřebu zahrnout tuto problematiku do diferenciální diagnostiky dyspnoe a dysfagie. V práci přinášíme rovněž přehled publikací o této komplikaci krční spondylózy se zaměřením na chirurgickou terapii.

Abstract

Cervical spondylotic radiculopathy and myelopathy are not the only indications of anterior cervical spine approach. In this case report, we present two patients with swallowing and breathing disorders. Conservative treatment failure and progression of symptoms led to surgical treatment. We performed osteophytes abrasion without interbody fusion with no complications. Both patients had complete symptom regression. After a short follow-up of 12 months, the effect continues to be satisfactory. Symptomatic anterior cervical osteophytes are very rare, only case reports occur in the literature. However, we emphasize that there is a need to consider this issue in differential diagnosis of dyspnoea and dysphagia. In this paper, we also present an overview of publications on cervical spondylosis complications, with focus on surgical therapy.

Autoři deklarují, že v souvislosti s předmětem studie nemají žádné komerční zájmy.

The authors declare they have no potential conflicts of interest concerning drugs, products, or services used in the study.

Redakční rada potvrzuje, že rukopis práce splnil ICMJE kritéria pro publikace zasílané do biomedicínských časopisů.

The Editorial Board declares that the manuscript met the ICMJE "uniform requirements" for biomedical papers.

M. Starý, P. Tuček

Neurochirurgické oddělení, Městská nemocnice Ostrava



MUDr. Peter Tuček
Neurochirurgické oddělení
Městská nemocnice Ostrava
Nemocniční 898/20A
728 80 Ostrava
e-mail: peter.tucek@seznam.cz

Přijato k recenzi: 1. 10. 2015

Přijato do tisku: 2. 3. 2016

Klíčová slova

přední krční osteofyty – dysfagie – dyspnoe

Key words

anterior cervical osteophytes –
dysphagia – dyspnea

Úvod

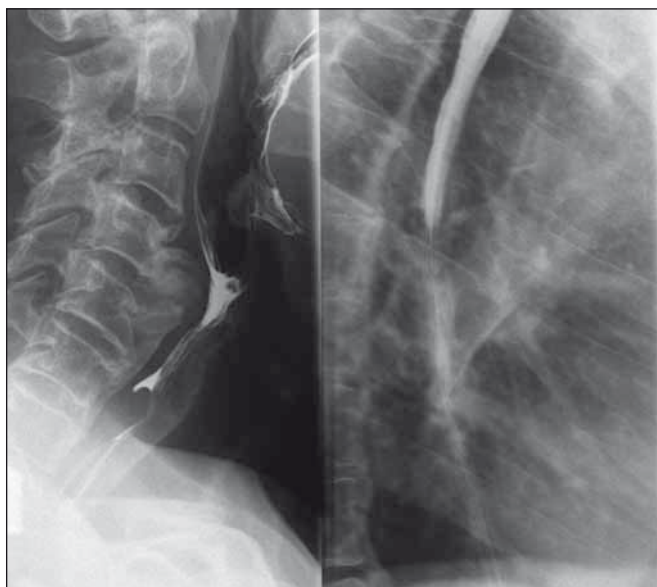
Tvorba osteofytů je častý projev onemocnění krční páteře. Symptomatické bývají hlavně dorzální osteofyty tlačící na míchu nebo nervové kořeny s projevy míšními či kořenovými. Přední krční osteofyty se vy-

skytují hlavně u starších lidí a většinou bývají asymptomatické [1]. Mezi příčiny jejich vzniku patří [2–4]:

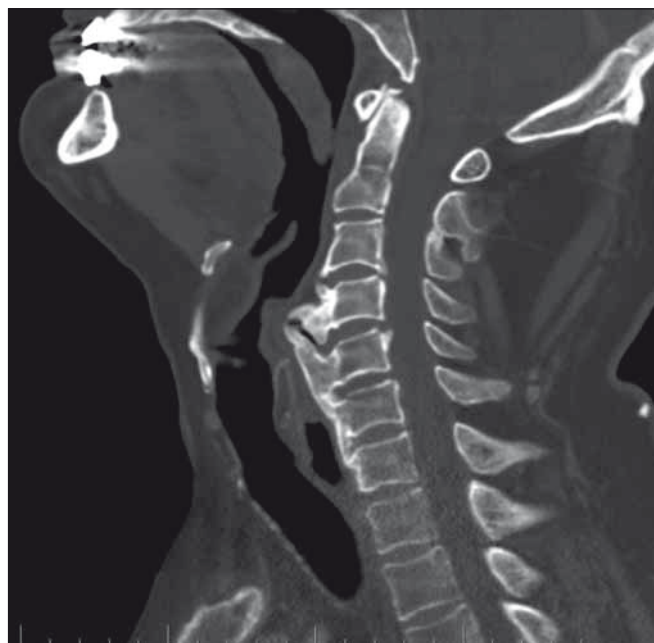
1. Forestierova choroba (ankylozující hyperostóza/difuzní idiopatická hyperostóza skeletu), tedy „celkové nadměrné zmno-

žení kostní hmoty nejasné příčiny“, dochází k osifikaci měkkých tkání u páteře (šlachové úpony, vazy).

2. Bechtěrevova nemoc (ankylozující spondylitida), autoimunitní onemocnění, u kterého dochází k osifikaci podélných vazů,



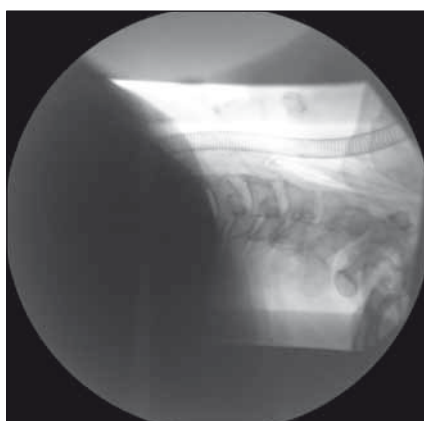Obr. 1. Polykací akt a RTG jícnu s nálezem přemostujících osteofytů (kazuistika 1).
Fig. 1. The act of swallowing and oesophageal X-ray findings with bridging osteophytes (a case report 1).



Obr. 2. Předoperační CT, sagitální snímek (kazuistika 1).
Fig. 2. Preoperative CT, sagittal image (a case report 1).



Obr. 3. Předoperační CT, axiální snímek (kazuistika 1).
Fig. 3. Preoperative CT, axial image (a case report 1).



Obr. 4. Peroperační RTG po snesení předních osteofytů (kazuistika 1).
Fig. 4. Intraoperative X-ray after the ablation of front osteophytes (a case report 1).

intervertebrálních kloubů a sakroiliakálního skloubení.

3. Degenerativní onemocnění meziobratlové ploténky.
4. Další příčiny jsou posttraumatické osteofyty, infekční spondylitida [5], akromegalie, hypoparatyreóza, fluoróza, ochronóza [6].

Velké přední osteofyty mohou někdy vyvolávat různé symptomy, nejčastěji dysfagie, dále odynofagie, dyspnoe, dysfonie [4,5]. Primární příčinou je mechanická obstrukce, sekundární zánět a otok [2]. Diagnostika je klinická a radiologická [1,2]. Ze zobrazova-

cích metod se používá prostý snímek krční páteře, event. snímek jícnu s polykacím aktem; k přesnějšímu zobrazení slouží CT nebo MR.

Konzervativní terapie zahrnuje změnu polohy hlavy při polykání, dietu, nesteroidní protizánětlivá léčiva, H-blokátory, myorelaxancia [2,7].

V případě selhání neinvazivní léčby a při progresi příznaků tohoto onemocnění je indikován operační postup. Někteří autoři zvolili snesení osteofytů [2,3,9], jiní prováděli i intersomatickou fúzi jako prevenci možné recidivy tvorby osteofytů [1,4,7].

Kazuistika 1

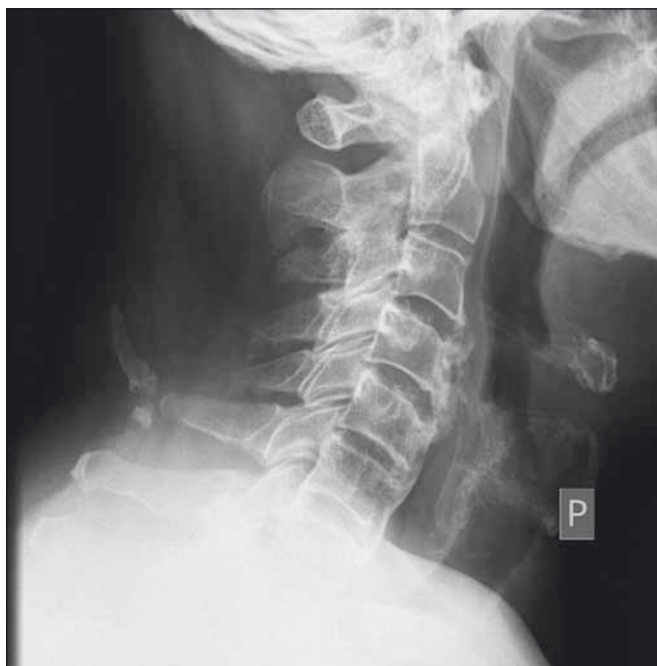Muž, 64 let, má několik let progredující dysfagii se zakašláváním se při jídle, poslední dobou udává výrazné bolesti při polykání i nádechu. Byl vyšetřen na ORL i gastroenterologii. Obraz dislokace jícnu na RTG snímku s polykacím aktem nasměroval diagnostiku správným směrem (obr. 1). CT potvrdilo a upřesnilo nález masivních přemostujících předních osteofytů C4–C6 degenerativní etiologie, které komprimovaly jícen v oblasti Kilianova ústí; menší dorzální osteoproductce byla bez neurologické symptomatologie (obr. 2, 3).

Případ byl indikován k ablaci spondylotických struktur. Provedli jsme operaci předním přístupem dle Caspara a šetrně odsunuli výrazně napjatý, ale nepoškozený jícen s nazogastrickou sondou. Pomocí frézy byly za RTG kontroly zbroušeny osteofyty v celém rozsahu (obr. 4). Dekomprese jícnu peroperačně byla uspokojivá.

Výkon i časné pooperační období proběhlo bez komplikací, nastala prakticky úplná regrese potíží. Na kontrolním RTG za šest týdnů a 12 měsíců po operaci nebyly zjištěny známky recidivy (obr. 5).

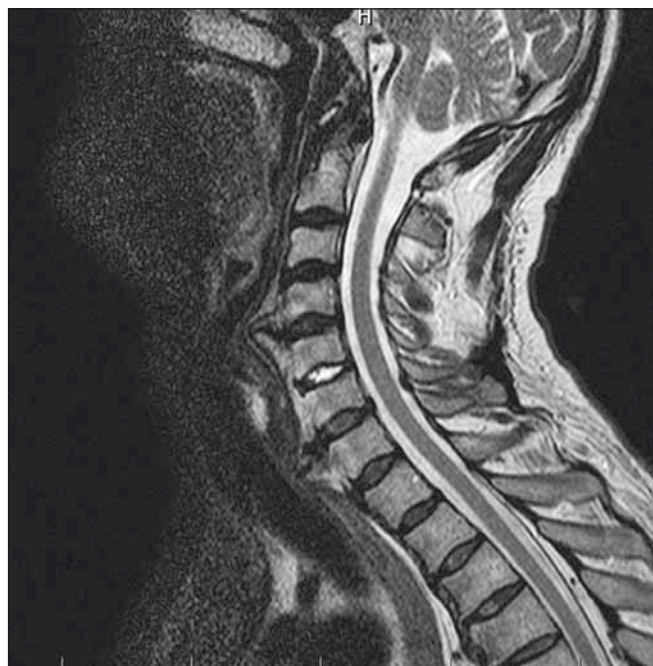Kazuistika 2

Muž, 53 let, trpící Bechtěrevovou nemocí, udává čtyři měsíce progredující potíže a bolesti při polykání, v poslední době i pocit dechové tísně. Na MR krční páteře byly nale-



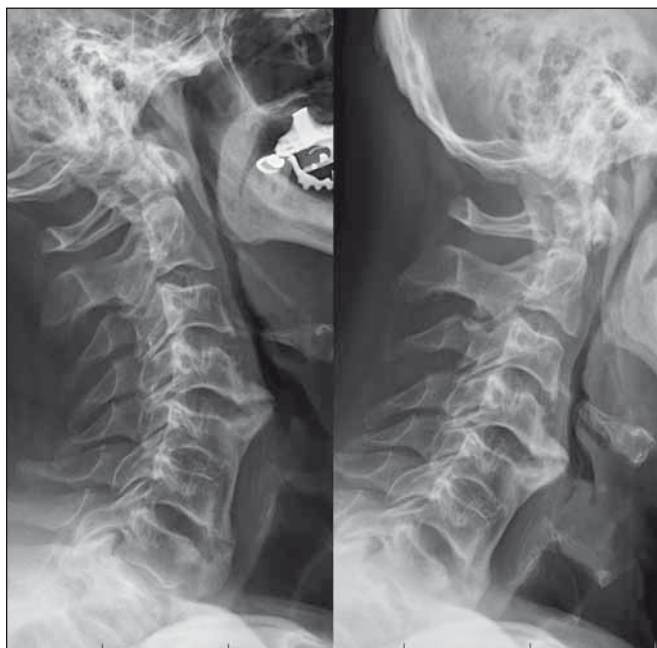Obr. 5. Kontrolní RTG po šesti měsících (kazuistika 1).

Fig. 5. Follow-up X-ray after six months (a case report 1).



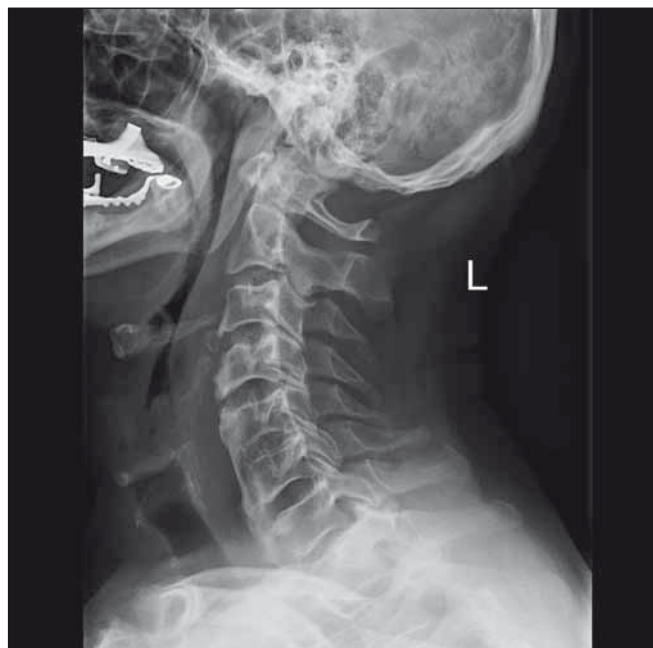Obr. 6. Předoperační MR, sagitální snímek (kazuistika 2).

Fig. 6. Preoperative MRI, sagittal image (a case report 2).



Obr. 7. Předoperační funkční RTG (kazuistika 2).

Fig. 7. Preoperative functional X-ray (a case report 2).



Obr. 8. Pooperační RTG po snesení předních osteofytů (kazuistika 2).

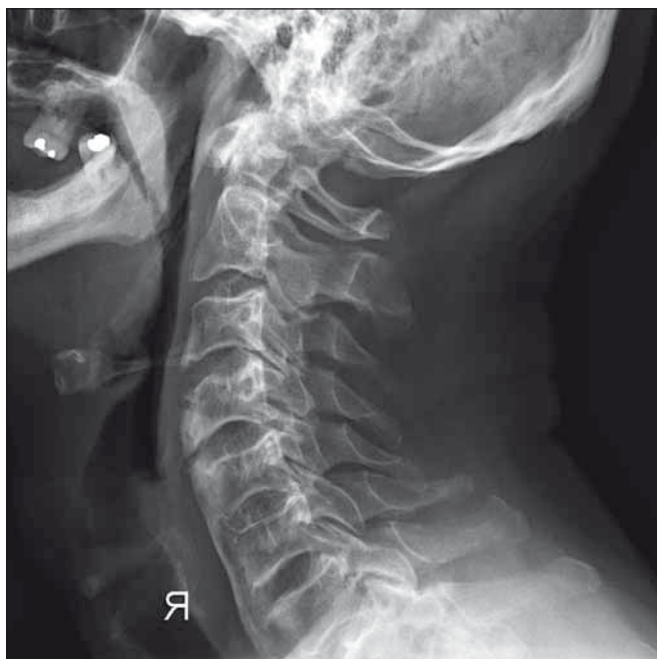Fig. 8. Postoperative X-ray after the ablation of front osteophytes (a case report 2).

zeny velké přední osteofyty s kompresí jícnu a trachey; mícha nebyla komprimována, byla přítomna jen malá protruze disku C6–C7, bez foraminostenóz (obr. 6). Na funkčních snímcích se krční páteř nerozvíjela (obr. 7). Pacient byl indikován ke snesení apozic ze stejného přístupu jako u předchozího případu.

Po obtížné intubaci pomocí bronchoskopu jsme zahájili dvouprostorovou ablaci. Byl vypreparován mohutný symptomatický ventrální osteofyt C4–C5 s ostrým hrotem proti jícnu a snesen frézováním. Poté jsme odbrousili i objemný val obličej tvarů v segmentu C6–C7 a resekční plochy ošetřili voskem. Vzhledem ke kostním srůstům laterálně

oboustranně jsme ustoupili od intersomatické fúze (obr. 8). Průdušnice i jícen se poté uvolnily.

Perioperační období proběhlo opět bez komplikací a došlo k regresi potíží polykacích i dechových. Na plánovaných kontrolách po šesti týdnech a 12 měsících přetrvává příznivý pooperační nález klinický i grafický (obr. 9).



Obr. 9. Kontrolní RTG po šesti měsících (kazuistika 2).

Fig. 9. Follow-up X-ray after six months (a case report 2).

Diskuze

Polykací a dechové potíže způsobené předními osteofyty jsou vzácné, v literatuře jsou uvedeny v jednotlivých kazuistikách. První, kdo zaznamenal takhle způsobenou dysfagii, byl Mosher v roce 1926 [8]. V publikacích se jako nejčastější příčina uvádí Forestierova nemoc [3,4,7,9]. Albayrak et al na druhou stranu poukazují na vzácnost výskytu tohoto postižení u Bechtěrevovy nemoci [6]. Z doplňujících diagnostických metod upozorňují někteří na důležitost předoperační [7] i peroperační [9] fluoroskopie k zobrazení normálních předních hran obratlů.

Se všemi autory se shodujeme v tom, že v případě selhání konzervativní terapie je indikována operace. Hlavním rozporem zůstává způsob ošetření léze. Na jedné straně Akhaddar et al tvrdí, že stabilizace není opodstatněná [3]. Tímto způsobem postupovalo více autorů [2,9], shodují se na příznivém pooperačním symptomatickém efektu. Najib et al ale upozorňují, že jen minimum kazuistik ukazuje výsledky po dvou a více letech [9].

Druhá skupina autorů obhájí intersomatickou fúzi jako prevenci instability a recidivy osteoprodukce. Nejobsáhlejší sérii těchto pacientů zpracovali von der Hoeh et al v srpnu 2014 [7]. Měli vzorek šesti pacientů

za roky 2005–2013. Všichni absolvovali obroušení osteofytů s fúzí, a to bez komplikací. Po operaci nastala regrese symptomů, po dvou letech nebyl nález jedině recidivy. Hwang et al doplňují i stabilizaci zadní [4].

Přikláníme se k názoru, že pokud není peroperačně zjištěna instabilita po prostém obroušení, neprovádíme stabilizaci.

Štětkařová et al uvádí, že šetření přední cirkumferenční meziobratlových plotének má preventivní ráz na recidivu osteofytů [10].

Souhlasíme, že peroperačně není žádoucí do disku zasahovat.

Problematikou recidiv se podrobněji zabývali Urrutia et al [11]. V roce 2009 publikovali soubor pěti pacientů ošetřených bez stabilizace. Všichni měli potíže vyřešeny do dvou týdnů po operaci. Během sledování v rozpětí 1–9 let (průměr 59,8 měsíců) žádný z pacientů neudával recidivu dysfagie. RTG snímky potvrdily minimální nárůst kostní hmoty. Méně optimističtí již byli Miyamoto et al se vzorkem sedmi pacientů, které sledovali v rozpětí 6–13 let po operaci (průměr devět let) [12]. Operace byly provedeny bez fúze. U všech byla prokázána recidiva osteoprodukce s průměrným nárůstem 1 mm/rok. Pět pacientů zůstalo asymptomatických, dva si stěžovali na středně těžkou dysfagii, u jednoho byla provedena reoperace se stabilizací 11 let po prvním výkonu. Doporučují sledovat pacienty pooperačně 10 a více let.

Žádný z autorů nepopisuje peroperační ani časně pooperační komplikace. Regrese symptomů se dostavila u všech, i když s rozdílným časovým odstupem po operaci. Naše případy s prozatím krátkým sledováním potvrzují rychlý ústup potíží po operaci, kontrolní radiologický nález po operacích bez fúze nepotvrdil recidivu osteoprodukce.

Navzdory výraznějšímu peroperačnímu riziku perforace jícnu jsme neměli žádné komplikace.

Závěr

Přední krční osteofyty způsobující klinické symptomy jsou málo frekventované postižení. Nicméně by měly být zahrnuty v diferenciální diagnóze dysfagie u starších lidí, obzvláště nejsou-li odhaleny funkční poruchy, strukturální léze, neurologická nebo nádorová onemocnění. Operační postup je plně indikován při selhání konzervativní terapie. Nutnost stabilizace není potvrzena. Efekt operace byl prokázán jak u našich dvou nemocných, tak i v řadě kazuistik uváděných v literatuře.

Literatura

1. Seo JW, Park JW, Jang JC, et al. Anterior cervical osteophytes causing dysphagia and paradoxical vocal cord motion leading to dyspnea and dysphonia. *Ann Rehabil Med* 2013;37(5):717–20. doi: 10.5535/arm.2013.37.5.717.
2. Song AR, Yang HS, Byun E, et al. Surgical treatments on patients with anterior cervical hyperostosis-derived dysphagia. *Ann Rehabil Med* 2012;36(5):729–34. doi: 10.5535/arm.2012.36.5.729.
3. Akhaddar A, Zalagh M. Dysphagia secondary to anterior cervical spine osteophytes. *Pan Afr Med J* 2014;17:36. doi: 10.11604/pamj.2014.17.36.3843.
4. Hwang JS, Chough CK, Joo WI. Giant anterior cervical osteophyte leading to dysphagia. *Korean J Spine* 2013;10(3):200–2. doi: 10.14245/kjs.2013.10.3.200.
5. Varsak YK, Eryilmaz MA, Arbağ H. Dysphagia and airway obstruction due to large cervical osteophyte in a patient with ankylosing spondylitis. *J Craniofac Surg* 2014; 25(4):1402–3. doi: 10.1097/SCS.0000000000000933.
6. Albayrak I, Bağcıci S, Salli A, et al. A rare cause of dysphagia: compression of the esophagus by an anterior cervical osteophyte due to ankylosing spondylitis. *Korean J Intern Med* 2013;28(5):614–8. doi: 10.3904/kjim.2013.28.5.614.
7. von der Hoeh NH, Voelker A, Jarvers JS, et al. Results after the surgical treatment of anterior cervical hyperostosis causing dysphagia. *Eur Spine J* 2015;24(Suppl 4): S489–93. doi: 10.1007/s00586-014-3507-4.
8. Mosher HP. Exostoses of the cervical vertebrae as a cause for difficulty in swallowing. *Laryngoscope* 1926;36:181–2.
9. Najib J, Goutagny S, Peyre M, et al. M. Forestier's disease presenting with dysphagia and disphonia. *Pan Afr Med J* 2014;17:168. doi: 10.11604/pamj.2014.17.16.8.2453.
10. Štětkařová I, Chrobok J. Polykací obtíže u difúzní idiopatické kostní hyperostózy. *Cesk Slov Neurol N* 2007;70/103(4):435–40.
11. Urrutia J, Bono CM. Long-term results of surgical treatment of dysphagia secondary to cervical diffuse idiopathic skeletal hyperostosis. *Spine J* 2009;9(9):e13–7. doi: 10.1016/j.spinee.2009.04.006.
12. Miyamoto K, Sugiyama S, Hosoe H, et al. Postsurgical recurrence of osteophytes causing dysphagia in patients with diffuse idiopathic skeletal hyperostosis. *Eur Spine J* 2009;18(11):1652–8. doi: 10.1007/s00586-009-1133-3.